


Tomografia optyczna przedniego odcinka oka – nowe perspektywy

Anterior segment optical coherence tomography – new perspectives

Jaromir Wasyluk

Klinika Okulistyczna,
Wojskowy Instytut Medycyny Lotniczej w Warszawie
p.o. Kierownika Kliniki: dr n. med. Jaromir Wasyluk
Centrum Okulistyczne OPTIMUM w Warszawie



NAJWAŻNIEJSZE

AS-OCT jest w obecnych czasach niezastąpioną metodą obrazowania w diagnostyce okulistycznej i monitorowaniu terapii chorób rogówki, jaskry, chirurgii zaćmy i chirurgii refrakcyjnej.

HIGHLIGHTS

Today AS-OCT is an indispensable imaging technique in diagnostics, therapy and follow-up of corneal diseases, glaucoma, cataract and refractive surgery.

STRESZCZENIE

Obecnie na rynku jest wiele różnego rodzaju koherentnych tomografów optycznych służących do diagnostyki przedniego odcinka oka. Różnią się one szczegółami technicznymi, jak zastosowana długość fali światła laserowego czy technologia użyta do akwizycji i przetwarzania obrazu z badanej tkanki: domena czasowa, domena spektralna oraz najnowsza – technologia strojonego źródła. Wszystkie one stają się dziś niezbędne w nowoczesnej diagnostyce, badaniach przed- i śródoperacyjnych oraz monitorowaniu efektów terapii w takich dziedzinach okulistyki, jak: degeneracje i dystrofie rogówki, przeszczepianie rogówki, diagnostyka jaskry, chirurgia zaćmy i chirurgia refrakcyjna. W niniejszym artykule dokonano subiektywnego przeglądu najnowszych i przyszłościowo najbardziej obiecujących dostępnych urządzeń z grupy nowej generacji tomografów optycznych służących do diagnostyki przedniego odcinka oka.

Słowa kluczowe: koherentna tomografia optyczna przedniego odcinka oka, diagnostyka obrazowa

ABSTRACT

Today, there are many different types of optical coherence tomographs on the market, being widely used for diagnostics of anterior segment of the eye (AS-OCT, anterior segment optical coherence tomography). They differ from each other in technical details, e.g., laser wave characteristics or image acquisition technique being applied (TD, time domain; SD, spectral domain; SS, swept source). Currently, all of them are becoming indispensable part of modern diagnostics, pre- and intraoperative examinations as well as in therapy follow-up in several ophthalmology fields, e.g., corneal degenerations and dystrophies, keratoplasty, cataract and refractive surgery and glaucoma. In this paper we reviewed the newest and most promising new generation AS-OCT devices.

Key words: anterior segment optical coherence tomography, imaging

WSTĘP

Do niedawna najczęściej wykorzystywanymi tomografami optycznymi służącymi do diagnostyki przedniego odcinka oka (AS-OCT, *anterior segment optical coherence tomography*) (i jednocześnie w naszym kraju najbardziej dostępnymi) były 3 urządzenia: SL-OCT® (Slit Lamp OCT) firmy Heidelberg Engineering (Niemcy), OCT Visante® (Zeiss Meditec, Niemcy) oraz Casia SS-1000® (Tomey, Japonia). Żadne z nich nie jest już jednak produkowane i częściowo nie mają one nawet wsparcia serwisowego. Jednak wciąż funkcjonują w wielu ośrodkach i są z powodzeniem wykorzystywane w diagnostyce okulistycznej. Z tego też powodu postanowiłem poświęcić im kilka zdań wstępu.

Wymienione powyżej urządzenia różnią się od siebie technologią przetwarzania obrazu i ogólnie koncepcją budowy, warunkującą też zakres ich zastosowania. SL-OCT® jest aparatem zamontowanym na lampie szczelinowej typu Haag-Streit, co pozwala wykorzystywać ją w trakcie badania. Możliwe jest poszukiwanie „na żywo” zmian strukturalnych (np. cysty tęczówki, pęcherzyk filtracyjny, irydotomie) i następnie obrazowanie ich w OCT w zadanym miejscu. Nieocenioną zaletą tego urządzenia jest też możliwość łatwego wykonania dynamicznej próby mezopowej (czy ciemniowej) przez sprawdzenie ryzyka zamknięcia się kąta przesączania. Oświetlenie badanego oka pochodzi z lampy szczelinowej i jest niezależne od pracy tomografu. Aparat charakteryzuje się wysoką rozdzielczością, lecz jego wadą jest praca na starej i niemodyfikowalnej już platformie Windows 2000. Drugi z wymienionych, OCT Visante®, jest urządzeniem silnie zintegrowanym w jednym „pudełku” (to zresztą cecha charakterystyczna wielu urządzeń tej firmy). Ma to zalety, jak kompaktowość czy łatwość obsługi, ale także wady – brak możliwości ingerowania w przebieg badania. Urządzenie posiada wygodny, duży, zintegrowany monitor (niestety nie-dotykowy) i rozbudowany bogaty interfejs. Umożliwia on badania rogówki, komory przedniej oraz kąta przesączania, jak również wykonywanie wielu pomiarów użytecznych przy chirurgii refrakcyjnej, transplantacyjnej czy chirurgii zaćmy z możliwością wielostronnej korekcji obrazu. Znacznik fikcyjny znajduje się wewnątrz urządzenia, zapewniony jest też podgląd wideo badanego oka. Trzeci z dotychczasowych aparatów, Casia SS-1000®, jest urządzeniem opartym na nowej technologii strojonego źródła (SS, *swept source*) i oprócz klasycznych pomiarów przedniego odcinka pozwala na uzyskiwanie pseudotrójwymiarowych obrazów badanych struktur (np. kąta przesączania na 360°).

Aparaty oparte na technologii optycznej koherentnej tomografii znacznie przewyższają, szczególnie jeśli chodzi o rozdzielczość obrazu, inne metody diagnostyczne mające także zastosowanie w obrazowaniu przedniego odcinka oka, jak ultrabiomikroskopia (UBM) czy urządzenia z wbudowaną ruchomą kamerą Scheimpfluga [1].

Świat jednak wciąż idzie naprzód, a wraz z nim technika badań AS-OCT. Poniżej przedstawiono 3 najbardziej, zdaniem autora, nowatorskie i obiecujące aparaty z grupy stacjonarnych tomografów przedniego segmentu oka, które śmiało już możemy zaliczyć do rozwiązań nowej generacji.

MS-39® (CSO, WŁOCHY)

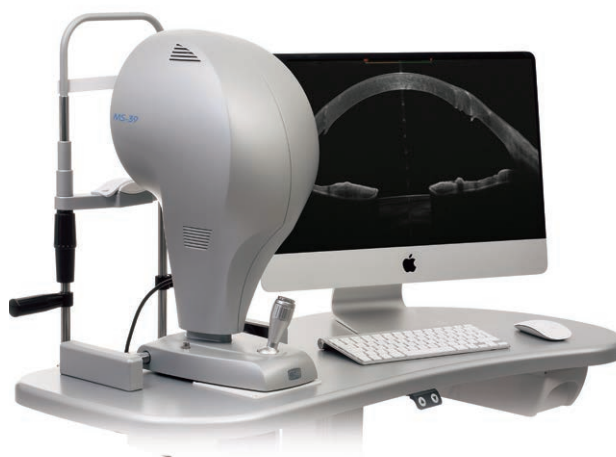Dane techniczne: technologia SD-OCT (*spectral domain*, domena spektralna); źródło światła: dioda superluminescencyjna SLED 849 nm (OCT), dioda LED 635 nm (dysk Placido); rozdzielczość osiowa (powietrze/tkanka) 4,8 μm/3,5 μm; rozdzielczość poprzeczna: 35 μm; zasięg skanu: 16 mm; głębokość skanu: 8,75 mm; szybkość skanowania: 25 000 A-skanów/s; czas akwizycji obrazu: ok. 1 s (1 obraz Placido oraz 25 skanów radialnych) (ryc. 1–3).

Tym, co odróżnia ten tomograf od pozostałych prezentowanych urządzeń AS-OCT, jest implementowany w urządzeniu topograf pierścieniowy (typu Placido), co zapewnia niezwykle dokładne badanie strukturalne rogówki. Najważniejsze funkcje MS-39® to: zaawansowana biometria soczewki, precyzyjny pomiar grubości nabłonka, a także zęb rogówki, pupilografia, moduł kalkulacji IOL, badanie przesiewowe w kierunku jaskry, badanie przesiewowe w kierunku stożka rogówki oraz moduł diagnostyczny dla zespołu suchego oka (ZSO).

Jak wspomniano powyżej, w aparacie szczególny nacisk położono na niesłuchanie dokładne obrazowanie rogówki. Jest to ważne w aspekcie planowania zabiegów chirurgicznych w przeszczepianiu rogówki [2], obserwacji jej zmian dystroficznych, w planowaniu i monitorowaniu efektów chirurgii refrakcyjnej czy zabiegów w stożkach rogówki (np. pierścienie rogówkowe) [3, 4]. Imponująca jest liczba map,

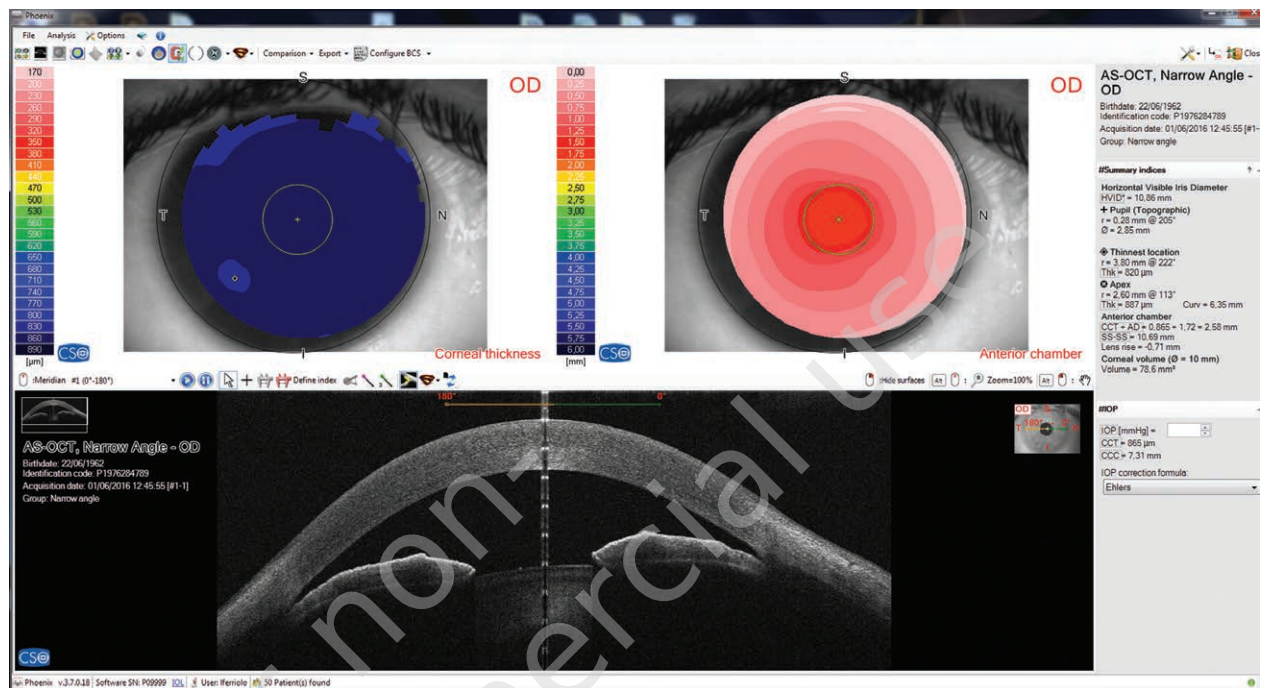
RYCINA 1

AS-OCT MS-39.



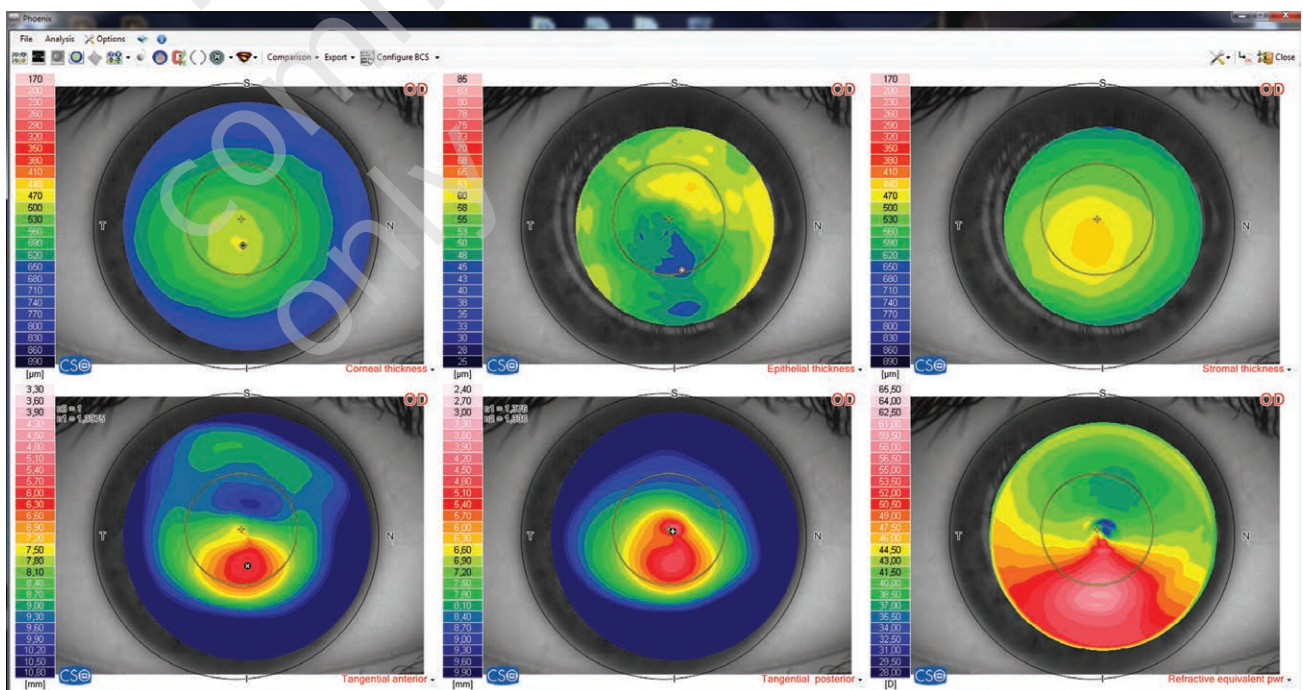
RYCINA 2

MS-39 AS-OCT – komora przednia, wąski kąt przesłania.



RYCINA 3

AS-OCT MS-39 – mapy grubości rogówki z podziałem na warstwy.



które mogą być wygenerowane w trakcie badania: *Corneal thickness, Stromal thickness, Epithelial thickness, Tangential anterior curvature, Tangential posterior curvature, Sagittal anterior curvature, Sagittal posterior curvature, Anterior elevation, Posterior elevation, Stromal elevation, Refractive*

equivalent power, Refractive anterior power, Refractive posterior power, Anterior Chamber Depth. Aparat wykonuje analizę aberrometryczną oferującą pełny przegląd aberracji rogówkowych – mapy OPD (optical path difference)/WFE (wavefront error) w ramach analizy i symulacji (PSF [point

spread function], MTF [*modulation transfer function*], splot obrazu). Unikalna w MS-39° jest możliwość niezależnego pomiaru poszczególnych warstw rogówki (nabłonek, istota właściwa) dzięki najwyższej spośród prezentowanych aparatów rozdzielczości osiowej.

Urządzenie posiada kalkulator IOL oparty na systemie *Ray-tracing* umożliwiającym precyzyjne wyliczanie mocy sferycznej i torycznej implantów wewnątrzgałkowych, niezależnie od stanu rogówki czy przebytych uprzednio zabiegów refrakcyjnych. Na podstawie map pachymetrycznych i topograficznych (elewacja powierzchni) ułatwione jest planowanie wszczepiania pierścieni śródrogówkowych.

Lekarze zajmujący się badaniami nad ZSO znajdują w aparacie możliwość analizy filmu łzowego, wykonywania testów NIBUT (*non-invasive breakup time*), NIF-BUT (*non-invasive first breakup time*), NIAvg-BUT (*non-invasive average breakup time*). Ciekawa jest możliwość podsumowania wyników w postaci *Dry Eye Report* pokazującego zbiorczo wszystkie wyniki, co ułatwia diagnostykę, terapię i monitorowanie pacjentów.

W diagnostyce jaskry MS-39° umożliwia pomiary kąta przesączania z wyliczeniem jego standardowych parametrów, jak odległość otwarcia kąta (AOD, *angle opening distance*) i przestrzeń beleczkowo-tęczówkowa (TISA, *trabecular-iris space area*).

Oprogramowanie wykorzystuje platformę Phoenix (wspólna dla wszystkich produktów firmy CSO), co pozwala na współpracę i wymianę danych pomiędzy różnymi urządzeniami.

CASIA 2® (TOMEY, JAPONIA)

Dane techniczne: technologia SS-OCT; źródło światła laserowego: dioda superluminescencyjna SLED 1310 nm; rozdzielczość osiowa (tkanka): 10 µm; rozdzielczość poprzeczna: 30 µm; zasięg skanu: 12 mm; głębokość skanu: 13 mm; szybkość skanowania: 50 000 A-skanów/s; szybkość akwizycji obrazu: 0,3–2,4 s (w zależności od rodzaju skanu) (ryc. 4–6).

W porównaniu ze swoim poprzednikiem (Casia SS-1000) głębokość skanu została znacząco zwiększona do 13 mm, zapewniając szczegółowe obrazowanie aż do tylnej powierzchni soczewki. Klarowność obrazu zapewnia symultaniczne wykonywanie 16 skanów jednocześnie.

Aparat zawiera moduł nazwany CICS (*Casia IOL Cataract Surgery*) wspierający chirurga przy planowaniu operacji zaćmy (*Pre-op testing*) i monitorowaniu jej efektów (*Post-op testing*). Szczegółowe skany pozwalają określać przednią i tylną krzywiznę rogówki, jak i parametry soczewki (położenie, rozmiar, ewentualne przesunięcie) – zarówno własnej, jak i wszczepionego implantu. Do obserwacji zmian kształtu rogówki (np. w stożku) generowane są zarówno mapy (6 rodzajów) z kodem kolorystycznym, jak i ułatwiające monitorowanie grafy.

RYCINA 4

AS-OCT Casia 2.



W keratoplastyce penetrującej możliwa jest obserwacja połączeń przy szwach (gojenie rany) oraz warunków pooperacyjnych w komorze przedniej. Kształt rogówki można obserwować w 16 przekrojach, co jest ważne pod kątem obserwacji astygmatyzmu pozabiegowego. Aparat charakteryzuje się dobrą powtarzalnością w zakresie pomiarów nieregularnego astygmatyzmu wyższego rzędu. W przypadku przeszczepów warstwowych, np. DSAEK (*descemet stripping automated endothelial keratoplasty*), ważne są sprawdzanie przylegania płata dawcy i pomiary grubości rogówki. Do tego celu służy specjalne narzędzie *Flap Tool*, na razie w postaci manualnej, ale planuje się podobno jego zautomatyzowanie.

W przypadku ektazji rogówki, np. w stożku, możliwe jest monitorowanie wpływu terapeutycznych twardych soczewek kontaktowych na kształt rogówki za pomocą map różnicowych (obrazujących moc łamiącą, pachymetrię, elewację powierzchni itd.).

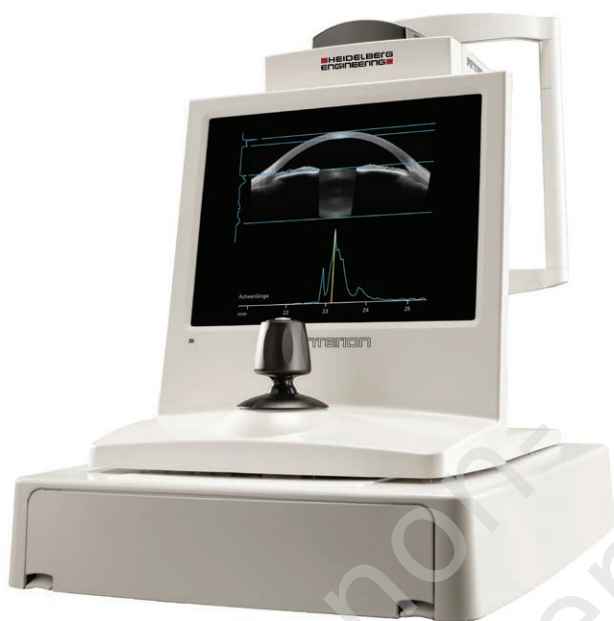ANTERION® (HEIDELBERG ENGINEERING, NIEMCY)

Dane techniczne: technologia SS-OCT; źródło światła: dioda superluminescencyjna SLED; długość fali: 1300 nm; rozdzielczość osiowa (tkanka): 10 µm; rozdzielczość poprzeczna (tkanka): 30 µm; zasięg skanu: 16,5 mm; głębokość skanu: 14 mm; szybkość skanowania: 50 000 A-skanów/s (ryc. 7–9).

Aparat ten jest najnowszym produktem firmy Heidelberg Engineering i dopiero wchodzi do użycia w naszym kraju. Nowością w systemie Anterion® jest możliwość oddzielnego nabycia i doinstalowania modułów diagnostycznych, np. w zależności od specyfiki działalności danego ośrodka. Zatem do obowiązkowego modułu *Imaging* można niezależnie dokupić moduły *Cornea*, *Cataract* i *Metrics*. Poniżej kilka słów o poszczególnych modułach.

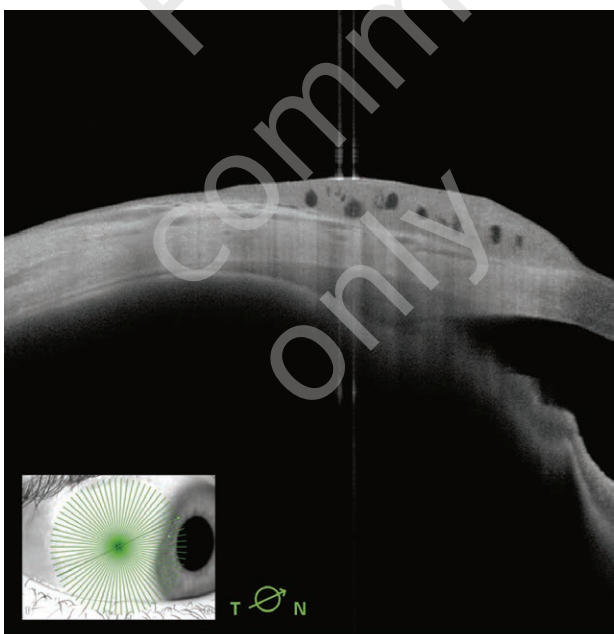
RYCINA 7

AS-OCT Anterior.



RYCINA 8

AS-OCT Anterior – zniamię spojówki.



Conjunctival nevus (lateral fixation)

Image courtesy: Sacha Nahon-Esteve, MD, Nice, France

Moduł *Imaging* to element podstawowy, na bazie którego funkcjonują pozostałe. Pozwala on na obrazowanie z dużą rozdzielczością całego przedniego odcinka oka, począwszy od nabłonka rogówki, a skończywszy na tylnej torebce soczewki.

Moduł *Cornea* zapewnia pełną informację o strukturze i geometrii rogówki; możliwe jest generowanie jej map – zarówno przedniej, jak i tylnej powierzchni (osiowych, tangencjalnych, elewacji), wyliczanie mocy całkowitej, przeprowadzanie pachymetrii oraz analizy *wavefront* (czoła fali), a także tworzenie *Wavefront map* – czyli informacji niezbędnych w różnych rodzajach chirurgii refrakcyjnej. Technologia SS zapewnia tworzenie map topograficznych z wyjątkową rozdzielczością, niezależnie od warunków oświetlenia rogówki czy stanu filmu łzowego.

Moduł *Cataract* to kombinacja pomiarów niezbędnych w nowoczesnej chirurgii soczewki, takich jak: parametry mocy i krzywizn rogówkowych, głębokość komory przedniej, grubość soczewki własnej pacjenta i długość osiowa gałki ocznej, wyliczana na bazie najnowocześniejszej biometrii OCT. Uzyskanie obrazów o wysokiej rozdzielczości możliwe jest także przy obecności zaawansowanej zaćmy. Moduł ten pomaga chirurgowi w planowaniu rodzaju wszczepu i obliczeniu jego mocy, zarówno sferycznej, jak i torycznej.

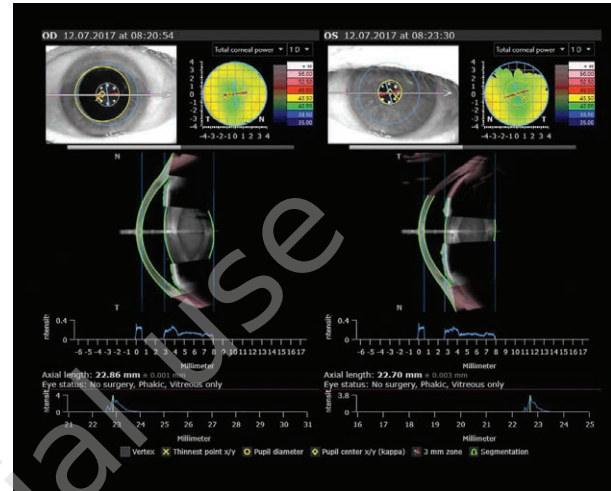
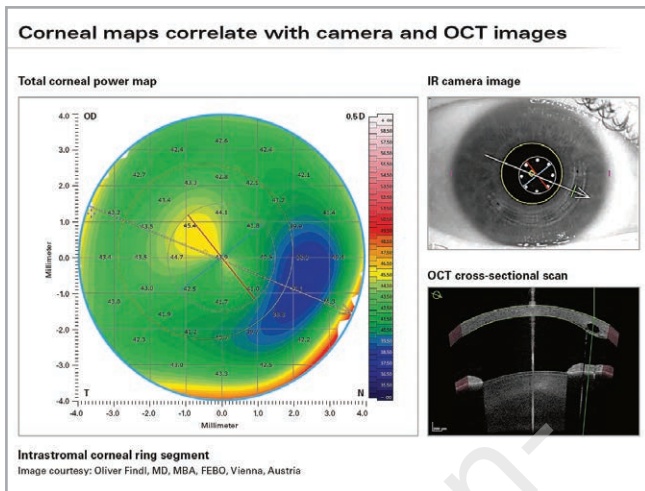
Aplikacja *Metrics* pozwala na obrazowanie z wysoką rozdzielczością komory przedniej w przekrojach radialnych. Można uzyskać tu zarówno parametry komory przedniej (głębokość, objętość), centralną grubość rogówki, jak i standardowe pomiary kąta tęczęwko-rogówkowego (ACA, TISA, AOD), które mogą być prezentowane na wykresie kołowym w zakresie 360°.

Wyjątkowy dla aparatu Anterior® jest nowatorski system *Eyetracker*, który wspomaga akwizycję obrazu przez śledzenie ruchów gałki ocznej w czasie rzeczywistym. Skany są centrowane w punkcie *Vertex* (wierzchołek). Podczas pobierania skanów ich pozycja jest automatycznie korygowana, efekt czego stanowi pozyskanie obrazu o najwyższej jakości (ostrości, kontraście) przy minimalnym udziale szumu. Zastosowanie systemu *Eyetracker* umożliwia wykonywanie wiarygodnych porównawczych badań kontrolnych u pacjentów, zarówno w trybie obrazowania, jak i mapowania rogówki.

Tak jak pozostałe aparaty firmy Heidelberg Engineering, Anterior® bazuje na platformie HEYEX 2, pozwalającej na obróbkę i wymianę danych pomiędzy innymi aparatami tej firmy.

PODSUMOWANIE

Postęp technologiczny trwa, a na rynku z każdym rokiem pojawiają się nowe rozwiązania w zakresie okulistycznej aparatury diagnostycznej. Zmiany nie ominęły też diagnostyki tomograficznej przedniego odcinka oka, rozwijającej się równolegle z nowoczesnymi technikami zabiegowymi, w których jest wykorzystywana, takimi jak: przeszczepianie rogówki, chirurgia zaćmy (szczególnie w aspekcie wszczepiania soczewek z „grupy premium” czy implantów fali) i chirurgia refrakcyjna, jak również w diagnostyce i chirurgii jaskry, czy nawet obserwacji procesów zapalnych



[5]. Każdy z opisywanych powyżej aparatów ma do zaoferowania zestaw podobnych, choć niejednakowych rozwiązań technicznych, także należy wybierać (pod kątem kierowania pacjentów bądź zakupu sprzętu) w zależności od specyfiki prowadzonej przez dany ośrodek działalności. Nie

bez znaczenia pozostają również znaczne różnice w cenie poszczególnych prezentowanych urządzeń.

Źródło rycin: Wszystkie zdjęcia pochodzą z materiałów dystrybutorów sprzętu.

Piśmiennictwo

1. Savini G, Schiano-Lomoriello D, Hoffer KJ. Repeatability of automatic measurements by a new anterior segment optical coherence tomographer combined with Placido topography and agreement with 2 Scheimpflug cameras. *J Cataract Refract Surg.* 2018; 44(4): 471-78. doi: 10.1016/j.jcrs.2018.02.015.
2. Chansangpet S, Nguyen A, Mora M, et al. Agreement of Anterior Segment Parameters Obtained From Swept-Source Fourier-Domain and Time-Domain Anterior Segment Optical Coherence Tomography. *Invest Ophthalmol Vis Sci.* 2018; 59(3): 1554-61. doi: 10.1167/iovs.17-23574.
3. Vega-Estrada A, Mimouni M, Espla E, et al. Corneal Epithelial Thickness Intrasubject Repeatability and its Relation With Visual Limitation in Keratoconus. *Am J Ophthalmol.* 2019; 200: 255-62. doi: 10.1016/j.ajo.2019.01.015.
4. Ghoreishi SM, Mortazavi SAA, Abtahi ZA, et al. Comparison of Scheimpflug and swept-source anterior segment optical coherence tomography in normal and keratoconus eyes. *Int Ophthalmol.* 2017; 37(4): 965-71. doi: 10.1007/s10792-016-0347-8.
5. Baghdasaryan E, Tepelus TC, Marion KM, et al. Analysis of ocular inflammation in anterior chamber-involving uveitis using swept-source anterior segment OCT. *Int Ophthalmol.* 2019; 39(8): 1793-1801. doi: 10.1007/s10792-018-1005-0.

ADRES DO KORESPONDENCJI

dr n. med. Jaromir Wasyluk
Klinika Okulistyczna,
Wojskowy Instytut Medycyny Lotniczej w Warszawie
01-755 Warszawa, ul. Krasińskiego 54/56
e-mail: jwasyluk@wiml.waw.pl

ORCID:

Jaromir Wasyluk – ID – orcid.org/0000-0002-0080-6050

Konflikt interesów/Conflict of interest:

Nie występuje.

Finansowanie/Financial support:

Nie występuje.

Etyka/Ethics:

Treści przedstawione w artykule są zgodne z zasadami Deklaracji Helsińskiej, dyrektywami EU oraz ujednoliconymi wymaganiami dla czasopism biomedycznych.