

OPIS PRZYPADKÓW

Chirurgia plastyczna tęczówki. Część 1. Chirurgia bez użycia implantów tęczówkowych

Iris plastic surgery. Part 1. Surgery without iris implants

Adam Cywiński

Śląski Ośrodek Leczenia Chorób Oczu w Żorach
Kierownik: dr n. med. Adam Cywiński



NAJWAŻNIEJSZE

Większość częściowych ubytków tęczówki oraz uszkodzeń zwieracza źrenicy można skorygować chirurgicznie bez potrzeby stosowania implantów tęczówkowych.

HIGHLIGHTS

Most of iris end pupil defects can be surgically corrected without the need to use iris implants.

STRESZCZENIE

Praca opisuje możliwości korekcji chirurgicznej ubytków tęczówki oraz uszkodzeń zwieracza źrenicy bez potrzeby wykorzystywania implantów tęczówkowych. Używając tylko nici chirurgicznych, można zaopatrzyć praktycznie każdy ubytek tęczówki lub źrenicy. Jedynym warunkiem jest dostateczna „ilość” nieuszkodzonej tkanki tęczówki. Zmiany pourazowe, pozapalne, pooperacyjne oraz wrodzone anomalie tęczówki mogą być zaopatrzone w ten sposób, dając poprawę widzenia oraz estetyki oka.

Słowa kluczowe: uszkodzenie tęczówki, uszkodzenie zwieracza źrenicy, uraz oka, szycie tęczówki

ABSTRACT

This article describes possibilities of surgical repair of iris defects without any artificial implants. By using thread or stitches we can repair almost all iris defects. The only condition is “enough” of not damaged iris. Posttraumatic, postinflammatory and postoperative lesions, like congenital anomalies, can be treated in this way. Surgical, stiches help improve vision and to remove cosmetic defects.

Key words: iris defect, pupillary sphincter defect, ocular trauma, iris suturing

WSTĘP

Tęczówka to ważny element anatomii gałki ocznej. Ze względu na złożoną budowę ma ona wpływ nie tylko na ostrość wzroku, ale przede wszystkim na jakość widzenia. Tęczówka spełnia wiele innych funkcji ważnych dla oka, w tym m.in. odgrywa rolę w regulacji ciśnienia wewnątrzgałkowego. Opis tych funkcji oraz związanych z nimi nieprawidłowości wykracza poza ramy tego artykułu. Prawidłowo funkcjonująca tęczówka wraz ze źrenicą reguluje wielkość wiązki światła, która dociera do siatkówki. Obecność jakichkolwiek zaburzeń w zakresie budowy oraz funkcji tęczówki ma swoje odzwierciedlenie w jakości widzenia. Stopień tych zaburzeń koreluje ze stopniem upośledzenia widzenia, przy czym czas ich pojawienia się ma nierzadko nieodwracalny wpływ na jakość widzenia. Wrodzone, znaczne lub całkowite ubytki tęczówki wiążą się z istotnym obniżeniem ostrości wzroku, któremu mogą towarzyszyć: oczopląs, jaskra oraz uszkodzenie rogówki. Nabyte dysfunkcje tęczówki często są związane z przebyłym urazem. Inne przyczyny chorobowe to: nawrotowe zapalenia błony naczyniowej, jaskra, guzy błony naczyniowej, stany patologiczne soczewki. Nie należy zapominać o ocznych powikłaniach cukrzycy czy też następstwach zamknięcia żyły centralnej siatkówki. Wszystkie wyżej wymienione mogą doprowadzić do uszkodzenia struktury tęczówki oraz zwieracza źrenicy [1–5].

URAZ GAŁKI OCZNEJ A USZKODZENIE TĘCZÓWKI

Każdy uraz mechaniczny, zarówno tępy, jak i przenikający, może doprowadzić do uszkodzenia tęczówki. Do urazów przenikających zaliczamy uraz operacyjny oka. Powstałe w następstwie urazu uszkodzenia mogą mieć charakter ubytku częściowego lub całkowitego. Oderwanie podstawy tęczówki to kolejna przyczyna urazu, podobnie jak uszkodzenie zwieracza źrenicy. Zakres uszkodzenia zwieracza ma wpływ na wielkość poszerzenia źrenicy oraz na jej funkcję. Częściowe uszkodzenie zwieracza może spowodować tylko nieznaczne jej poszerzenie. Całkowite uszkodzenie zwieracza źrenicy nie pozwala na jej zwężenie po zastosowaniu bodźca świetlnego lub leków zwężających źrenicę (pilocarpina). Obserwowane m.in. po ostrym ataku jaskry daje trwałe, nieodwracalne poszerzenie źrenicy. Podobnie niekorzystny efekt obserwuje się w przypadku zastosowania długotrwałego poszerzenia źrenicy z użyciem kropli zawierających atropinę jako leczenia wspomagającego w zapaleniu odcinka przedniego błony naczyniowej. Autor zwraca tutaj uwagę, iż zbyt długo utrzymujące się poszerzenie źrenicy towarzyszące nieskutecznemu leczeniu przeciwzapalnemu doprowadza do powstania obwodowych zrostów tęczówkowo-soczewkowych utrzymujących źrenicę w trwałym poszerzeniu, powodując nieodwracalne uszkodzenie jej zwieracza.

Mysząc o poprawie jakości widzenia i mając na względzie dobre samopoczucie pacjenta, nie zapominajmy o estetyce oka. Oko niewidzące, w którym są widoczne znacznie

poszerzona źrenica lub ubytki tęczówki, jest także wskazaniem do wykonania plastyki tęczówki. Czasy, kiedy leczeniu poddawano tylko oczy widzące, są już dawno za nami. Plastyka tęczówki może dotyczyć zarówno zamknięcia jej ubytków, poprawy kształtu, jak i zmniejszenia średnicy źrenicy. Zakres ingerencji chirurgicznej jest ustalany indywidualnie, w zależności od stanu oka oraz możliwości chirurgicznych. Nierzadko plastyka łączy się z innymi procedurami chirurgicznymi, w tym z usunięciem zaćmy, podszyciem soczewki sztucznej czy też z witrektomią tylną.

BADANIA KWALIFIKACYJNE

Badania wykonywane standardowo obejmują m.in. wywiad okulistyczny, a informacje dotyczące zgłaszanych dolegliwości w zakresie jakości widzenia są jednymi z ważniejszych. Kolejne etapy to ocena ostrości wzroku bez korekcji oraz z najlepszą korekcją. W przypadku poszerzonej źrenicy należy pamiętać o badaniu ostrości wzroku z użyciem otworu stenopenicznego (STP). Zastosowanie tego ostatniego daje nam informacje o tym, jak może się zmienić widzenie pacjenta po zastosowaniu odpowiedniego leczenia. Osobno oceniamy stan tęczówki, w tym także źrenicę, jej kształt, brzegi oraz reakcję na światło. W przypadku obecności otworów w tęczówce zwracamy uwagę na ich wielkość, kształt oraz lokalizację. Dodatkowa, wnikliwa ocena pozostałych elementów gałki ocznej, począwszy od rogówki, a skończywszy na siatkówce, pozwala uniknąć niespodzianek związanych z planowanym leczeniem.

TECHNIKA WIĄZANIA SZWÓW WEWNĄTRZ GAŁKI OCZNEJ

Metoda ta została opisana w artykule „Chirurgia plastyczna wrodzonego ubytku tęczówki modo Cywiński”, który ukazał się w kwartalniku „OphthaTherapy” z 2018 r., i ma zastosowanie w każdym przypadku plastyki tęczówki. W artykule tym opisano także autorską technikę zamykania częściowych, wrodzonych ubytków tęczówki bez potrzeby usuwania soczewki własnej [6].

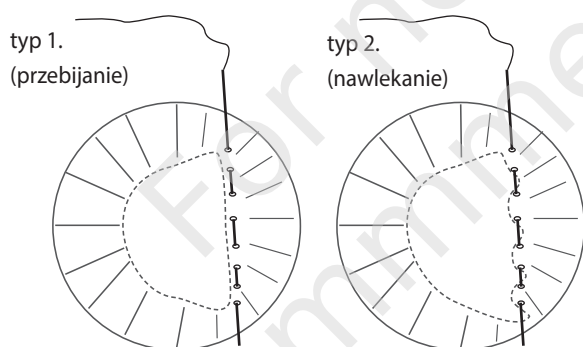
ZMNIEJSZENIE ŚREDNICY ŹRENICY

Efekt ten można uzyskać poprzez założenie szwów pojedynczych lub też szwu ciągłego, który nakłada się bezpośrednio na brzeg tęczówki tworzący źrenicę. Wybór opcji zależy m.in. od stopnia uszkodzenia zwieracza. Kandydaci do założenia ciągłego szwu na brzeg źrenicy to osoby, u których brak funkcji zwieracza źrenicy nie pozwala na samodzielne, nawet częściowe jej zwężenie. Wielkość zwężenia ustala się w oparciu o szerokość źrenicy w oku zdrowym, badanej w warunkach światła dziennego. Założenie szwu ciągłego tym się różni od założenia pojedynczych szwów na brzeg tęczówki, iż pozwala uzyskać w miarę okrągły kształt źrenicy. Warunek to obec-

ność regularnie poszerzonej źrenicy. W przypadku całkowitego uszkodzenia, któremu towarzyszy nieodwracalne poszerzenie źrenicy, założenie szwu ciągłego daje najlepsze efekty. Ta metoda wiąże się z potrzebą usunięcia soczewki własnej, z uwagi na duże ryzyko jej uszkodzenia. Autor stosuje 2 różne techniki zakładania szwów. Wspólne etapy to wykonanie 3 wejść do komory przedniej w rąbku rogówki oraz wypełnienie komory przedniej wiskoelastykiem. Iglą prostą (10,0) przebija się tęczówkę, nie przechodząc przez sam jej brzeg (typ 1) lub nawleka na jej brzeg (typ 2). Drugą technikę stosuje się, gdy tęczówka jest bardzo obkurczona (ryc. 1).

RYCINA 1

Techniki zakładania szwu ciągłego na brzeg tęczówki. Typ 1. Przebijanie: igła przebija tęczówkę w okolicy źrenicy, nie ma kontaktu z brzegiem źrenicy. Typ 2. Nawlekanie: igła przebija tęczówkę w okolicy źrenicy, nie kontaktuje się częściowo z brzegiem źrenicy.



Można także założyć kilka pojedynczych szwów na brzeg tęczówki, jednak w oczach z długotrwałym i znacznym poszerzeniem źrenicy należy się liczyć z ryzykiem przerwania tkanki tęczówki w wyniku powstania znacznych naprężeń jej brzegów. Jeżeli jest uszkodzona tylko część zwieracza na obszarze 1.–4. godziny zegarowej, wystarcza założenie 1–2 szwów na uszkodzone miejsce. W takich przypadkach zabieg można przeprowadzić bez potrzeby usuwania soczewki własnej. Przed wykonaniem zabiegu pacjent jest informowany o pojawieniu się znacznej różnicy w średnicy źrenic, która będzie zauważalna tylko w warunkach skotopowych, czyli nocą. Należy też pamiętać o braku możliwości farmakologicznego poszerzenia źrenicy w oku po założeniu szwu ciągłego.

OPISY PRZYPADKÓW

Poniższe zaprezentowane przykłady pokazują zakres możliwości poprawy estetyki oraz funkcji widzenia, także w przypadkach bardzo rzadko występujących. Wszystkie zabiegi mają charakter autorski. Pierwsze zabiegi plastyki tęczówki, w tym zmniejszenia średnicy źrenicy, zostały wykonane przez autora w latach 2002–2006, kiedy był on jeszcze pracowni-

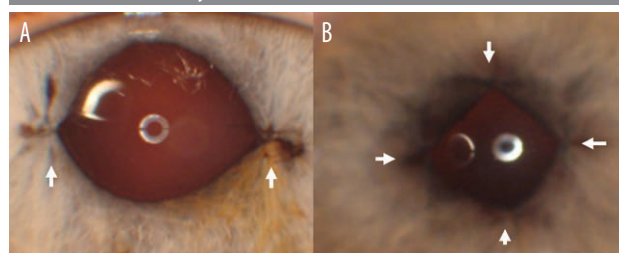
kiem Kliniki Okulistyki w Katowicach kierowanej przez prof. Ariadnę Gierek-Łapińską. Wszystkie poniżej opisane zabiegi wykonano w Śląskim Centrum Leczenia Oczu w Żorach.

Przypadek 1. Szerokie źrenice od urodzenia

64-letnia pacjentka z pseudosoczewkowością oka lewego, po wszczępiu soczewki dwuogniskowej z addycją +3,0 Dsph do blizy zgłosiła się do konsultacji z powodu nieostrego, zamazanego widzenia. Zabieg wykonano w innym ośrodku i, mimo braku powikłań pooperacyjnych, ostrość wzroku do dali wyniosła 0,3, a do blizy D-0,5. Widzenie nieostre w warunkach fotopowych było jeszcze gorsze w warunkach skotopowych, z towarzyszącymi zaburzeniami typu *glare* (oślepienie). Badanie średnicy wykazało wartości 8,4 mm w oku operowanym oraz 7,8 mm w oku prawym, w warunkach fotopowych. Prawidłowa reakcja na światło była zachowana w obojgu oczach. Taki stan powodował znaczne zaburzenia widzenia praktycznie od najmłodszych lat. Pacjentka przez całe życie unikała nadmiernego oświetlenia, siedziała tyłem do źródeł światła, okien. Badanie z otworem STP spowodowało ustąpienie efektu nieostrego widzenia oraz znaczną poprawę ostrości wzroku w obojgu oczach. Warto tutaj przypomnieć, iż w oczach ze zbyt dużą średnicą źrenicy, powyżej 6 mm, nie powinno się wszczepiać większości soczewek o złożonej budowie, lecz jedynie jednoogniskowe. U pacjentki pojawił się dylemat, czy usunąć soczewkę dwuogniskową, czy też zmniejszyć średnicę źrenicy. Autor wybrał opcję zmniejszenia średnicy źrenicy poprzez dwukrotne założenie szwów na godzinie 9. i 3. brzegu źrenicy. Zmniejszenie średnicy do wartości 6,0 mm spowodowało ustąpienie nieostrego widzenia oraz poprawę ostrości wzroku do wartości: 0,9 do dali oraz D-0,75 do blizy, ocenianych na tablicach Snellena. Źrenica uzyskała kształt owalny, ale nadal mogła zmieniać swoją średnicę w zależności od natężenia światła. W oku prawym oprócz zaćmy stwierdzono obecność astygmatyzmu rogówkowego na poziomie 2,0 Dcyl. Pacjentka wyraziła zgodę na wszczępiu soczewki torycznej, dwuogniskowej z addycją +3,0 Dsph, o budowie asymetrycznej oraz chirurgiczne zmniejszenie średnicy źrenicy. W tym przypadku założono 4 szwy na brzeg źrenicy, uzyskując kształt rombu z zachowaniem reakcji

RYCINA 2

A. Oko prawe – po założeniu szwów na godzinie dziewiątej i trzeciej. B. Oko lewe – 4 szwy dające kształt rombu. Reakcja źrenic na światło zachowana.



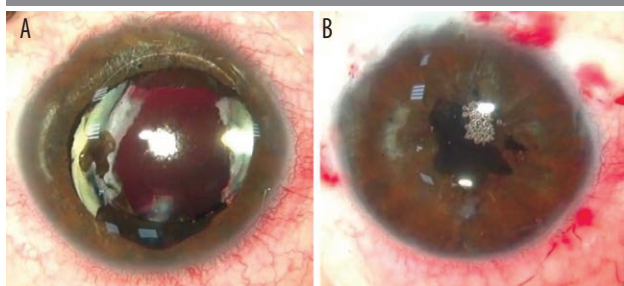
żrenicy na zmianę natężenia oświetlenia. Ostrość wzroku badana z użyciem tablic Snellena uzyskała wartości: do dali 1,0, do bliży D-0,5 bez dodatkowej korekcji oraz zmniejszenie średnicy źrenicy do wartości 5,4 mm. Opinia pacjentki po wykonanych zabiegach była jednoznacznie pozytywna („nie pamiętam, abym tak dobrze widziała”) (ryc. 2).

Przypadek 2. Szeroka źrenica spowodowana zrostem tęczówkowo-rogowkowym, po przebyłym zabiegu witektonii tylnej z endotamponadą gazem rozprężającym

35-letni pacjent w wieku 9 lat doznał urazu przenikającego oka prawego z następowym usunięciem zaćmy oraz podszyciem soczewki sztucznej (brak podpory – torebki soczewki). W wieku 33 lat doszło u niego do odwarstwienia siatkówki w tym oku. Wykonano zabieg witektonii tylnej z endotamponadą gazem rozprężającym powikłany znacznym wzrostem ciśnienia wewnątrzgałkowego. Następstwami tego były zniesienie komory przedniej oraz zlepek tęczówkowo-rogowkowy doprowadzający do trwałego uszkodzenia zwieracza źrenicy, jej poszerzenia do wartości ok. 9 mm ze wszystkimi niekorzystnymi konsekwencjami. Światłowstręt, nieostre widzenie proponowano „korygować” z użyciem nakrycia głowy oraz ciemnych okularów. Pacjent został zakwalifikowany do usunięcia zlepu tęczówkowo-rogowkowego, a z racji nieodwracalnego uszkodzenia zwieracza źrenicy autor zdecydował się na założenie szwu ciągłego na brzeg źrenicy. Zmniejszenie średnicy źrenicy z 9 do wartości ok. 4,5 spowodowało poprawę ostrości wzroku: do dali z 0,4 do 0,7, do bliży z korekcją, niezmiennie D-0,75 (według Snellena). Objawy ciągłego oślepienia ustąpiły. Autor zwraca także uwagę na kwestię użycia gazu rozprężającego w oku pseudosoczewkowym, w którym nie ma zachowanej wyraźnej granicy pomiędzy komorą przednią a komorą ciała szklanego pomimo obecności soczewki sztucznej. Aby uniknąć powyższych powikłań, gaz rozprężający należy wprowadzić do obu komór oraz nie stosować leków poszerzających źrenicę pooperacyjnie. Dodatkowo, w przypadku pojawienia się powyższych objawów, powinno się reagować bardzo szybko, w ciągu 1–2 dni, przez usunięcie zlepu tęczówkowo-rogowkowego (ryc. 3).

RYCINA 3

Szeroka źrenica z powodu zlepu tęczówkowo-rogowkowego po endotamponadzie gazem, przed zabiegiem (A) i po nim (B) (szew okrężny).

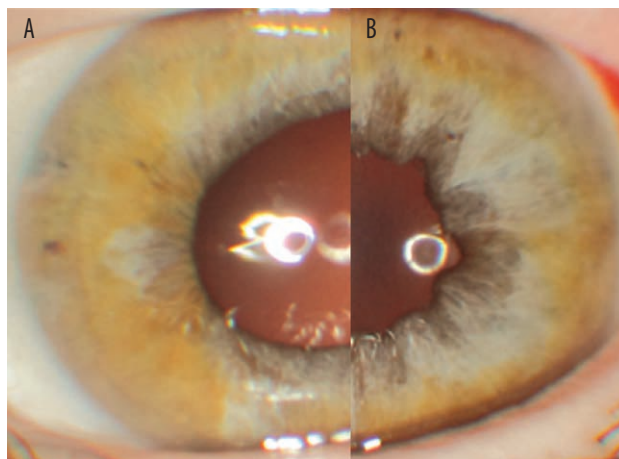


Przypadek 3. Trwałe poszerzenie źrenicy po ostrym ataku jaskry

61-letniej pacjentce wszczepiono soczewkę 2-ogniskową z addycją +3,0 Dsph do bliży po usunięciu zaćmy wikłającej z oka prawego. Wcześniej w tym oku wykonano zabieg trabekulektomii z powodu przebytego ostrego ataku jaskry. Po usunięciu zaćmy źrenica pozostała jednak szeroka, na poziomie 7,0 mm. Ostrość wzroku: do dali 0,5, do bliży z D-0,75 (według Snellena) znacznie się polepszała po użyciu otworu STP. Z powodu ciągle utrzymującego się światłowstrętu oraz nieostrego widzenia pacjentce zaproponowano chirurgiczne zmniejszenie źrenicy z założeniem szwu ciągłego na jej brzeg. Zabieg wykonano, zmniejszając średnicę źrenicy do 4,3 mm. Ostrość wzroku bez korekcji osiągnęła wartości: do dali 1,0, do bliży D-0,5 bez korekcji w warunkach skotopowych, a niekorzystne objawy całkowicie ustąpiły. Okres obserwacji po zabiegu to 47 miesięcy (ryc. 4).

RYCINA 4

Trwałe poszerzenie źrenicy po ostrym ataku jaskry. Przed zmniejszeniem źrenicy (A) i po nim (B).



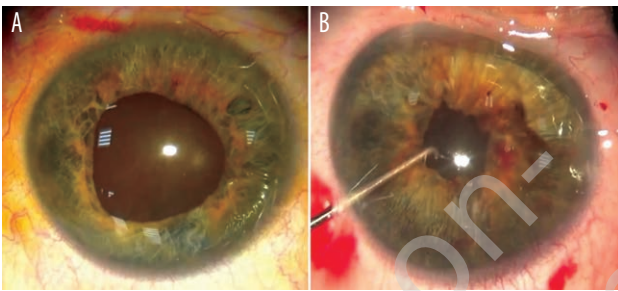
Przypadek 4. Uszkodzenie zwieracza źrenicy w następstwie nawrotowego, wirusowego zapalenia tęczówki

46-letnia kobieta uskarża się na znaczny światłowstręt w oku prawym po nawrotowych zapaleniach tęczówki. W badaniu podmiotowym stwierdzono nierównomiernie, znacznie poszerzoną źrenicę do wartości ok. 7,0 mm, towarzyszącą zmętnieniu soczewki. Z uwagi na prognozowaną dobrą ostrość wzroku po zabiegu pacjentce zaproponowano usunięcie zaćmy ze wszczepem soczewki dwuogniskowej z addycją +3,0 Dsph oraz zmniejszenie średnicy źrenicy przez założenie szwu ciągłego na jej brzeg. Uzyskano poprawę ostrości wzroku: do dali 0,9 (0,6 przed zabiegiem), do bliży D-0,5, bez potrzeby dodatkowej korekcji. Pooperacyjny podłużny kształt źrenicy, który powstał w następstwie nieregularnego uszkodzenia struktury tęczówki, powoduje pojawienie się zmian typu *halo* w warunkach skotopowych,

które biorąc pod uwagę ustąpienie wszechobecnego olśnienia oraz światłowstrętu niezależnie od pory dnia, znaczną poprawę widzenia do dali oraz zdolność czytania bez potrzeby korekcji okularowej, pacjentka uznała za niekorzyść marginalną (ryc. 5).

RYCINA 5

Pozapalne uszkodzenie zwieracza żrenicy przed zabiegiem (A) i po nim (B) – usunięcie zaćmy + plastyka tęczówki; zmniejszenie średnicy żrenicy z użyciem szwu ciągłego.



Przypadek 5. Plastyka zniekształconej żrenicy w oku ze sztuczną soczewką częściowo przesuniętą do komory przedniej, której towarzyszyły zrosty pomiędzy tęczówką a torebką soczewki, wykonana 15 lat po przebytym urazie

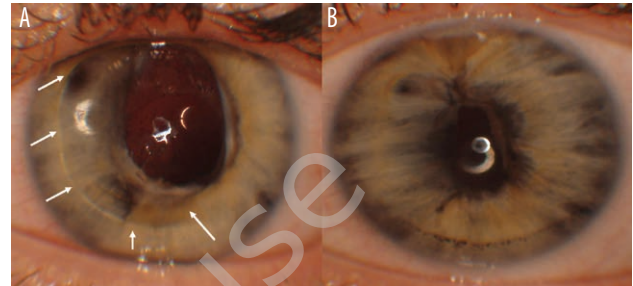
Pacjentka doznała urazu przenikającego oka w wieku 12 lat. Wówczas usunięto zaćmę metodą pozakapsułkowej ekstrakcji zaćmy (ECCE, *extracapsular cataract extraction*), a pojawiające się powikłania spowodowały jej podwichnięcie, znaczne poszerzenie i zniekształcenie żrenicy oraz obniżenie ostrości wzroku. Badania kwalifikacyjne wykazały obecność „zdrowej” siatkówki oraz możliwość wykonania plastyki tęczówki po wcześniejszym przesunięciu podwichniętej soczewki poza płaszczyznę tęczówki. Zabieg obejmował usunięcie zrostów tęczówkowo-torebkowych, tęczówkowo-soczewkowych, usunięcie zaćmy resztkowej, wprowadzenie soczewki poza tęczówkę oraz założenie szwu ciągłego na brzeg uwolnionej tęczówki. Nieregularny, owalny kształt nowej żrenicy to następstwo powyższych zmian. Pacjentka uzyskała poprawę ostrości wzroku o 4 rzędy na tablicy Snellena do dali (0,6), do bliży D-1,0. Okresowe podwójne widzenie, które pojawiło się po zabiegu, wymagało wdrożenia ćwiczeń usprawniających funkcję mięśni (ryc. 6).

Przypadek 6. Podwójne widzenie spowodowane zbyt dużą irydektomią według Ando oraz dużym astygmatyzmem rogówkowym

84-letni jednooczny mężczyzna, leczony z powodu wysiękowej postaci zwyrodnienia plamki żółtej związanego z wiekiem (AMD, *age-related macular degeneration*) zgłosił się do konsultacji z zapytaniem, jak można poprawić jego widzenie. W trakcie badania oprócz zmian typu AMD w fazie bliznowacenia, znacznego astygmatyzmu rogów-

RYCINA 6

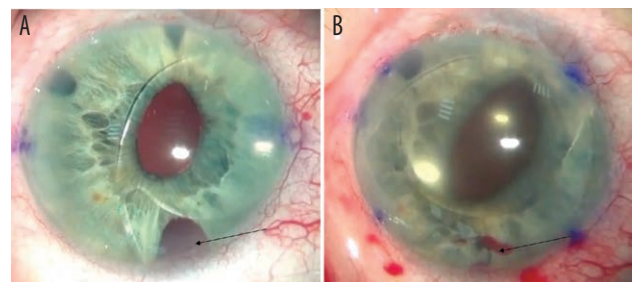
Pozapalne uszkodzenie zwieracza żrenicy przed zabiegiem (A) i po nim (B) – usunięcie zaćmy + plastyka tęczówki; zmniejszenie średnicy żrenicy z użyciem szwu ciągłego.



kowego na poziomie 4,5 dioptrii stwierdzono obecność dużego ubytku – irydektomii typu Ando. Ta ostatnia była przyczyną podwójnego jednoocznego widzenia. Pacjent dodatkowo przeżył zabieg witrektomii tylnej z powodu pourazowego odwarstwienia siatkówki. Uraz spowodował także zwichnięcie soczewki własnej oraz potrzebę fiksacji przetwardówkowej soczewki sztucznej. Ostrość wzroku do dali to 0,06 (według Snellena). Wykonano zabieg zamknięcia otworu po irydektomii przez założenie 3 szwów pojedynczych na ubytek, a astygmatyzm rogówki zmniejszono o 3 dioptrie przez wykonanie cięcia relaksacyjnego rogówki w tym oku. Pacjent zgłosił subiektywną poprawę widzenia, a przede wszystkim ustąpienie efektu podwójnego widzenia jednoocznego (ryc. 7).

RYCINA 7

Zamknięcie otworu po irydotomii według Ando (3 szwy pojedyncze) w połączeniu ze zmniejszeniem astygmatyzmu rogówkowego z użyciem cięć relaksacyjnych oraz repozycją soczewki sztucznej. Przed zabiegiem (A) i po nim (B).



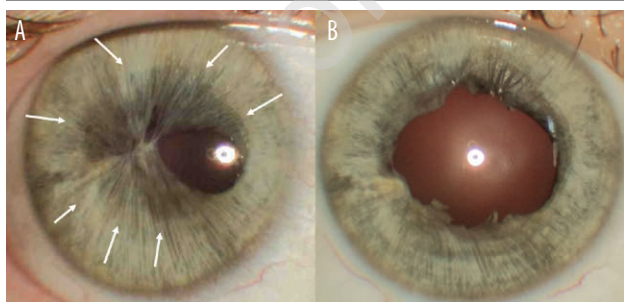
Skróty większości powyższych zabiegów w formie filmów autor, dr Adam Cywiński, umieścił do obejrzenia w serwisach MEDtube i YouTube (<https://medtube.pl/okulistyka/filmy-medyczne/24181-one-day-with-iris-plastic-surgery-posttraumatic-postsurgical-postinflammatory-and-congenital-reasons-of-this-repair-will-be-presented>, <https://www.youtube.com/watch?v=dOrixy9Mrww>, <https://www.youtube.com/watch?v=e3L6rOL-DAC&t=186s>).

Przypadek 7. Źrenica przesłonięta przez włókna tęczówki

24-letnia kobieta zgłosiła się do konsultacji z powodu bardzo wąskiej, asymetrycznej, niereagującej na światło źrenicy, widocznej w oku prawym, prawdopodobnie od urodzenia. Anomalii tej towarzyszył zez rozbieżny, który został skorygowany chirurgicznie. Pomimo ponad 10-letnich starań pacjentki oraz przebytych konsultacji nie zdecydowano się na podjęcie leczenia chirurgicznego tej zmiany. Stan psychiczny pacjentki z racji defektu oka stopniowo się pogorszał. Nie ustępowała w poszukiwaniach nowych terapii. Badanie w lampie szczelinowej wykazało, iż większą część źrenicy pokrywają włókna tęczówki prawie całkowicie przesłaniające otwór źreniczny. Przyglądając się bardziej uważnie tęczówce, można było zauważyć, iż poza tą anomalią jej budowa jest prawidłowa, a źrenica widoczna za włóknami reaguje na zmianę natężenia światła. Wykonano kilkuminutowy zabieg, który polegał na przecięciu, a następnie wycięciu nieprawidłowo ułożonych włókien. Jego rezultat przerósł oczekiwania pacjentki. Uzyskana poprawa dotyczyła nie tylko tak wyczekiwanego efektu kosmetycznego, ale także ostrości wzroku do dali i bliży (dal: z 0,4 do 0,7, bliż z D-1,0 do D-0,75, według Snellena. Okresowe dwojenie obuoczne wymaga wykonania dodatkowych ćwiczeń poprawiających ustawienie i motorykę mięśni. W tym miejscu autor pragnie zwrócić uwagę, iż przeprowadzenie tego mało skomplikowanego technicznie zabiegu we wczesnym dzieciństwie mogłoby nie tylko poprawić ostrość wzroku, ale także zapobiec potrzebie wykonania zabiegu chirurgicznej korekcji zez (ryc. 8).

RYCINA 8

Włókna tęczówki przesłaniające źrenicę. Strzałki wskazują, gdzie jest widoczny brzeg źrenicy. Stan przed wycięciem nieprawidłowo ułożonych włókien tęczówki (A) i po nim (B).



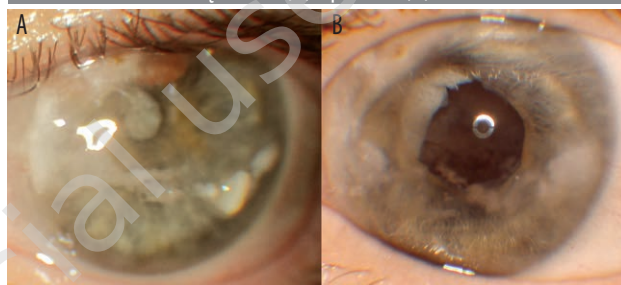
Przypadek 8. Plastyka tęczówki w oku bez poczucia światła w połączeniu z zabiegiem chelatacji powierzchni rogówki z powodu obecności keratopatii taśmowatej

55-letnia kobieta z okiem lewym ślepyim po urazie przenikającym 8 lat temu. Cechy keratopatii taśmowatej, zaćma wkląjąca, uszkodzenie i zniekształcenie źrenicy. Leczenie dwuetapowe obejmowało usunięcie kalcyfikacji z powierzchni rogówki poprzez wykonanie zabiegu chelatacji

z użyciem EDTA. Na kolejnym etapie usunięto zaćmę oraz uwolniono zrosty i zmniejszono średnicę źrenicy, poprzez założenie pojedynczych szwów. Fotografia powierzchni oka wykonana w znacznym zbliżeniu, po zabiegu, nie oddaje uzyskanego efektu wizualnego, który jest znacznie lepszy (ryc. 9).

RYCINA 9

Przed zabiegiem chelatacji, usunięciem zaćmy oraz plastyką tęczówki (A) i po nich (B).



Przypadek 9. Zmniejszenie średnicy źrenicy oraz usunięcie nabłonka barwnikowego z powierzchni tęczówki w oku bez poczucia światła

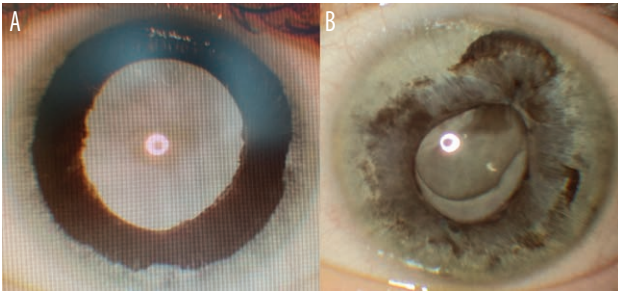
U 32-letniej kobiety ze ślepotą oka lewego na skutek przebytego zatoru tętnicy środkowej siatkówki wykonano zabieg przetwardówkowej cyklofotokoagulacji z powodu jaskry następowej. Z czasem doszło do całkowitego zmętnienia soczewki oraz jej pęcznienia powodującego niekorzystny efekt kosmetyczny. Pacjentka została kilkakrotnie poddana zabiegowi korekcji zez rozbieżnego. Zez ten bardzo często występuje po utracie widzenia w oku. Dodatkowo pojawiło się wywinicie nabłonka barwnikowego powodujące zmianę koloru tęczówki. Zabieg polegał na usunięciu zaćmy pęczniącej oraz nabłonka z powierzchni tęczówki. Ponadto zmniejszono średnicę poprzez założenie pojedynczych szwów. Autor zwraca uwagę, iż po usunięciu białej soczewki i uzyskaniu tzw. efektu głębi biały odbłask ze źrenicy, który jest widoczny pod mikroskopem, w lampie szczelinowej oraz na fotografiach barwnych całkowicie ustępuje, kiedy patrzymy na pacjenta z odległości nawet 30–40 cm. Efekt „czarnej źrenicy” jest zauważalny i tym samym defekt kosmetyczny niewidzącego oka ustępuje (ryc. 10).

ODERWANIE TĘCZÓWKI NASADY Z NASTĘPOWYM POWSTANIEM UBYTKU (DIALIZA)

Jeżeli uszkodzenie to jest przesłonięte przez powiekę górną, nie wymaga ingerencji chirurgicznej. Wyjątek stanowi oderwanie tęczówki od nasady, powodujące znaczne przesunięcie paracentralne źrenicy względem osi centralnej widzenia, z następowym znacznym obniżeniem ostrości wzroku. Oderwanie tęczówki zlokalizowane w dolnej lub bocznych jej częściach może doprowadzić do podwójnego

RYCINA 10

Przed zabiegiem chelatacji, usunięciem zaćmy oraz plastyką tęczówki (A) i po nich (B).



widzenia. Taki stan wymaga korekcji ubytku. Autor proponuje założenie szwu przechodzącego przez podstawę oderwanej od nasady tęczówki. Szew wraz z założonym węzłem zostaje „ukryty” podspojówkowo w kieszeni twarówkowej (ryc. 11).

PODSUMOWANIE

Kończąc ten artykuł, autor zaprasza do zapoznania się z kolejnym – kontynuującym temat chirurgii plastycznej tęczówki z użyciem implantów tęczówkowych.

Źródło rycin: Śląski Ośrodek Leczenia Chorób Oczu.

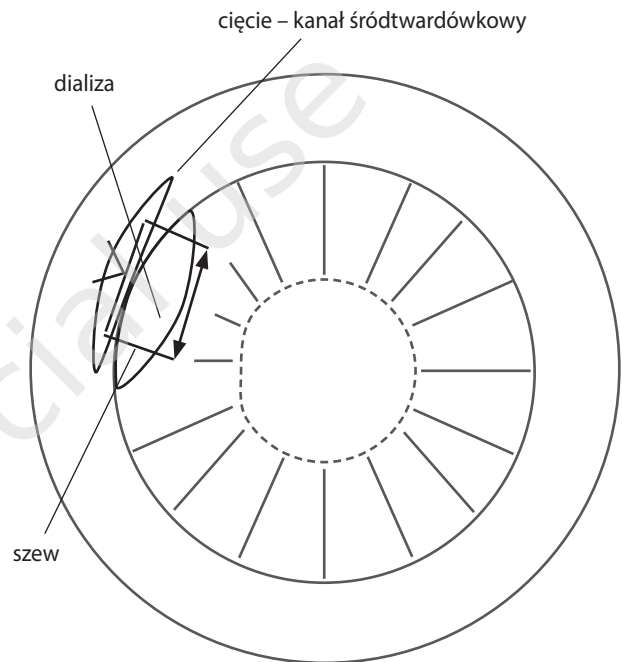
ADRES DO KORESPONDENCJI

dr n. med. Adam Cywiński

Śląski Ośrodek Leczenia Chorób Oczu w Żorach
44-240 Żory, ul. Dworcowa 8
e-mail: adamcyw@gmail.com

RYCINA 11

Technika zamykania ubytku tęczówki w przypadku częściowego oderwania jej podstawy. Nić jest przeprowadzana przez brzeg nasady tęczówki, a po przejściu przez twarówkę chowana w kieszeni twarówkowej, utworzonej w okolicy rąbka poprzez nacięcie twaróWKI wykonane prostopadłe do rąbka rogówki.



ORCID:

Adam Cywiński – ID – orcid.org/0000-0001-8732-7396

Piśmiennictwo

1. [online: <https://www.quora.com/What-is-the-function-of-iris-in-human-eye>].
2. Serrano F, Stack LB, Thurman RJ, et al. Traumatic eye injuries: management principles for the prehospital setting. JEMS. 2013; 38(12): 56-62.
3. Ninios K, Jonescu-Cuypres CP, Seitz B. [Glaucoma with primary iris malformations. Axenfeld-Rieger syndromes, ICE syndromes (essential iris atrophy, Chandler's syndrome, Cogan-Reese syndrome), aniridia]. Ophthalmologe. 2011; 108(6): 585-93; quiz 594. DOI: 10.1007/s00347-011-2372-3.
4. Skarbez K, Priestley Y, Hoepf M, Koevary SB. Comprehensive Review of the Effects of Diabetes on Ocular Health. Expert Rev Ophthalmol. 2010; 5(4): 557-77.
5. Saikumar SJ, Manju A, Abhilash N. Neovascular glaucoma. Kerala J Ophthalmol. 2018; 30(3): 172-77.
6. Cywiński A, Ferda Lewińska D. Chirurgia plastyczna wrodzonego ubytku tęczówki modo Cywiński. OphthaTherapy. 2018; 1(17): 46-51.

Konflikt interesów/Conflict of interest:

Nie występuje.

Finansowanie/Financial support:

Nie występuje.

Etyka/Ethics:

Treści przedstawione w artykule są zgodne z zasadami Deklaracji Helsińskiej, dyrektywami EU oraz ujednoliconymi wymaganiami dla czasopism biomedycznych.