

Zapalenie wnętrza gałki ocznej – obraz kliniczny i aktualne schematy postępowania

Endophthalmitis – clinical manifestation and current treatment algorithms

Joanna Dereń¹, Agata Niedzielska-Krycia², Mariola Dorecka^{2,3},
Dorota Wyględowska-Promieńska^{2,3}, Jaromir Wasyluk¹

¹Klinika Okulistyki, Wojskowy Instytut Medycyny Lotniczej w Warszawie
p.o. Kierownika Kliniki: dr n. med. Jaromir Wasyluk

²Oddział Okulistyki Dorosłych, Uniwersyteckie Centrum Kliniczne im. prof. Kornela Gibirskiego, Śląski Uniwersytet Medyczny w Katowicach

Kierownik Kliniki: prof. dr hab. n. med. Ewa Mrukwa-Kominek

³Klinika Okulistyki, Katedra Okulistyki, Wydział Lekarski w Katowicach, Śląski Uniwersytet Medyczny w Katowicach
Kierownik Kliniki: prof. dr hab. n. med. Ewa Mrukwa-Kominek



NAJWAŻNIEJSZE

Rozpoznane zapalenie wnętrza gałki ocznej jest stanem nagłym, zagrażającym utratą wzroku i wymaga niezwłocznej diagnostyki mikrobiologicznej oraz wdrożenia leczenia empirycznego do czasu identyfikacji czynnika etiologicznego.

HIGHLIGHTS

Diagnosed endophthalmitis is sight threatening emergency condition requiring immediate microbiological diagnosis and implementation of empirical treatment until the ethiological factor is found.

STRESZCZENIE

Zapalenie wnętrza gałki ocznej, zwane również endoftalmitem, jest rzadkim, ale bardzo groźnym w skutkach stanem okulistycznym. Proces zapalny obejmuje zarówno płyny, jak i tkanki wewnątrzgałkowe. Zwykle obserwuje się spadek ostrości wzroku, ból oraz wyraźny stan zapalny przedniego odcinka oka. Najczęściej występuje po zabiegach okulistycznych, choć może on mieć również inne podłoże. Ze względu na możliwe ciężkie powikłania konieczne jest podjęcie szybkiej diagnostyki i wdrożenie najbardziej optymalnego leczenia. Artykuł ten ma na celu usystematyzowanie typów zapaleń wnętrza gałki ocznej i wskazanie najtrafniejszej metody leczenia dla każdego z nich.

Słowa kluczowe: zapalenia wnętrza gałki ocznej, antybiotykoterapia, iniekcje doszkliskowe, powikłania pooperacyjne

ABSTRACT

Endophthalmitis is a rare, but very severe form of ocular inflammation. Inflammatory process involves all types of intraocular liquids and tissues. It is usually accompanied by lowered of visual acuity, pain and notable inflammation of anterior segment. Endophthalmitis is most commonly diagnosed as a result of ocular surgery; however its etiology can be of a different background. Due to severe complications, fast diagnosis and optimal treatment are required. The aim of this article is to systematize types of endophthalmitis and indicate the best treatment possible for each of them.

Key words: endophthalmitis, antibiotic therapy, intravitreal injections, postoperative complications

WSTĘP

Zapalenie wnętrza gałki ocznej jest rzadkim, ale bardzo ciężkim stanem okulistycznym, grożącym całkowitą utratą widzenia w zainfekowanym oku, a w przypadkach nieleczonych – powikłanym nawet śmiercią pacjenta. Ponad 70% wszystkich endoftalmitów stwierdzanych jest u chorych poddanych zabiegom chirurgicznym, a ok. 25% wywołuje perforujący uraz gałki ocznej. Wzrastająca częstość wykorzystania doszkliskowej drogi podania leku sprawia, że staje się ona obecnie jednym z istotniejszych mechanizmów predysponujących do zapalenia wnętrza gałki ocznej. Dużo rzadziej czynnikami ryzyka są operacje filtracyjne, bakteryjne zapalenia rogówki lub zabiegi usunięcia szwów. Patogeny wywołujące endoftalmity częściej pochodzą ze środowiska zewnętrznego niż z ogniska zapalnego w organizmie. Obraz zapalenia wnętrza gałki ocznej tworzy szerokie spektrum objawów, które różnią się w zależności od czynnika etiologicznego, rodzaju przeprowadzonej procedury chirurgicznej, czasu trwania i stopnia nasilenia stanu zapalnego. Pacjenci najczęściej zgłaszają obniżenie ostrości wzroku, a także ból, zaczerwienienie i dyskomfort oka. Badaniem w lampie szczelinowej w większości przypadków stwierdza się poziom ropy w komorze przedniej z towarzyszącym zapaleniem przedniego odcinka błony naczyniowej i odczynem zapalnym w szklistce, co powoduje utratę różowego refleksu z dna oka. Ostry przebieg zapalenia świadczy o etiologii bakteryjnej, a przewlekły o grzybiczej. Zmianom ocznym towarzyszą czasem objawy ogólne, takie jak gorączka czy dreszcze, co wskazuje na możliwą etiologię patogenem o większej wirulencji. Ze względu na specyfikę i groźące powikłania zapalenie wnętrza gałki ocznej jest stanem wymagającym podjęcia natychmiastowego leczenia.

KLASYFIKACJA ZAPALENIA WNĘTRZA GAŁKI OCZNEJ

Klasyfikacja zapalenia wnętrza gałki ocznej może się opierać na:

- czynnikach mikrobiologicznych – infekcyjny/nieinfekcyjny
- czasie wystąpienia – ostry/przewlekły
- etiologii
- lub sposobie przedostania się czynnika do wnętrza gałki ocznej (endogennej i egzogennej).

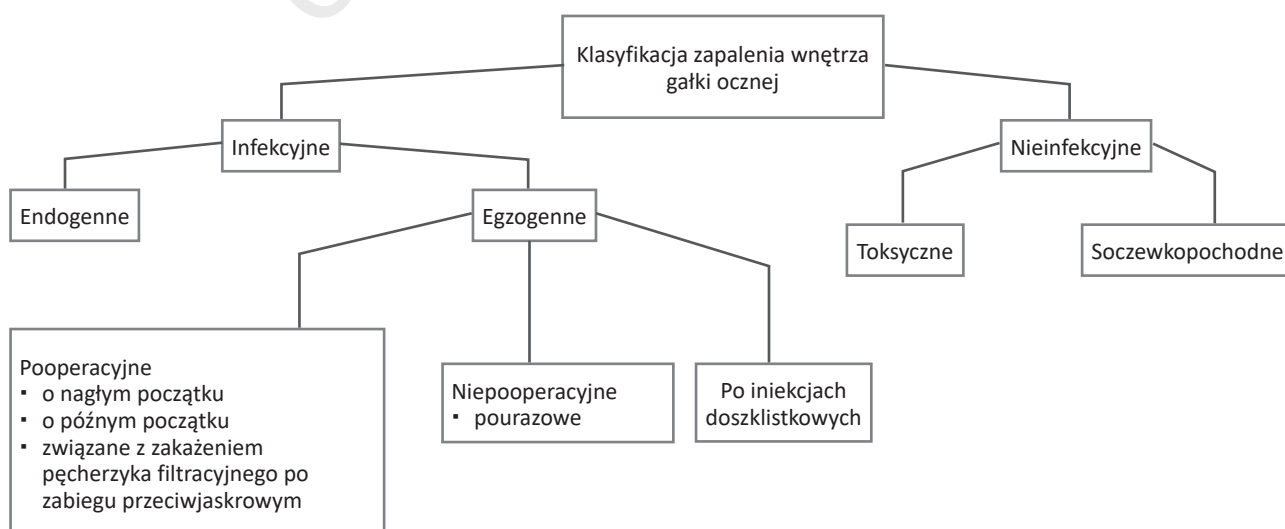
W codziennej praktyce lekarskiej sprawdza się podział, który na podstawie wywiadu, przebytych interwencji medycznych, chorób towarzyszących oraz objawów pozwala z dużym prawdopodobieństwem ustalić czynnik etiologiczny i włączyć najbardziej trafne leczenie empiryczne przed uzyskaniem wyniku badania mikrobiologicznego [1] (ryc. 1).

OSTRE POOPERACYJNE ZAPALENIE WNĘTRZA GAŁKI OCZNEJ

Ostre pooperacyjne zapalenie wewnątrzgałkowe rozwija się w ciągu 6 tygodni od operacji ocznej. Choć zabieg usunięcia zaćmy jest najczęściej wykonywaną operacją okulistyczną, a częstość występowania zapalenia wnętrza gałki ocznej różni się w poszczególnych badaniach, to prawdopodobnie nie przekracza 0,1% wszystkich przypadków. W badaniu uniwersyteckim przeprowadzonym w latach 2002–2009 przez Wykoff i wsp. do zapalenia wnętrza gałki ocznej po operacji zaćmy i wszczepieniu sztucznej soczewki doszło u 0,025% osób, podczas gdy największy odsetek zapaleń występował po pełnościennym przeszczepieniu

RYCINA 1

Klasyfikacja zapalenia wnętrza gałki ocznej.



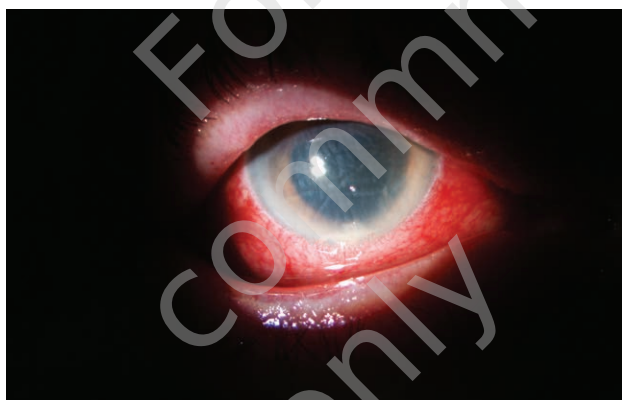rogówki (0,108%), a najniższy po witekтомii przez część płaską ciała rzęskowego (0,01%) [2].

W 90% przypadków wyizolowanym patogenem są bakterie Gram-dodatnie: koagulazoujemne gronkowce, szczepy *Staphylococcus aureus*, paciorkowce, najczęściej *Staphylococcus epidermidis*, a w 10% bakterie Gram-ujemne. Częstość występowania zapaleń wewnątrzgałkowych spada wraz z zastosowaniem odpowiedniej profilaktyki przedoperacyjnej, która została szczegółowo omówiona przez Profesora Andrzeja Grzybowskiego w poprzednim wydaniu „OphthaTherapy” [3].

Ostre pooperacyjne zapalenie wewnątrzgałkowe przebiega gwałtownie. Bólowi i obniżonej ostrości wzroku towarzyszą przekrwienie gałki, zapalenie przedniego odcinka błony naczyniowej z narastającym ropostkiem oraz komórkami i mętami w ciele szklistym. Wgląd w dno oka jest utrudniony, zanika też różowy refleks (ryc. 2). Typowe objawy to również względny dośrodkowy defekt źreniczny, przymglenie rogówki, często zapalenie okołożylne [4, 5].

RYCINA 2

Ostre pooperacyjne zapalenie wnętrza gałki ocznej. Kobieta 72-letnia. Stan po operacji zaćmy.



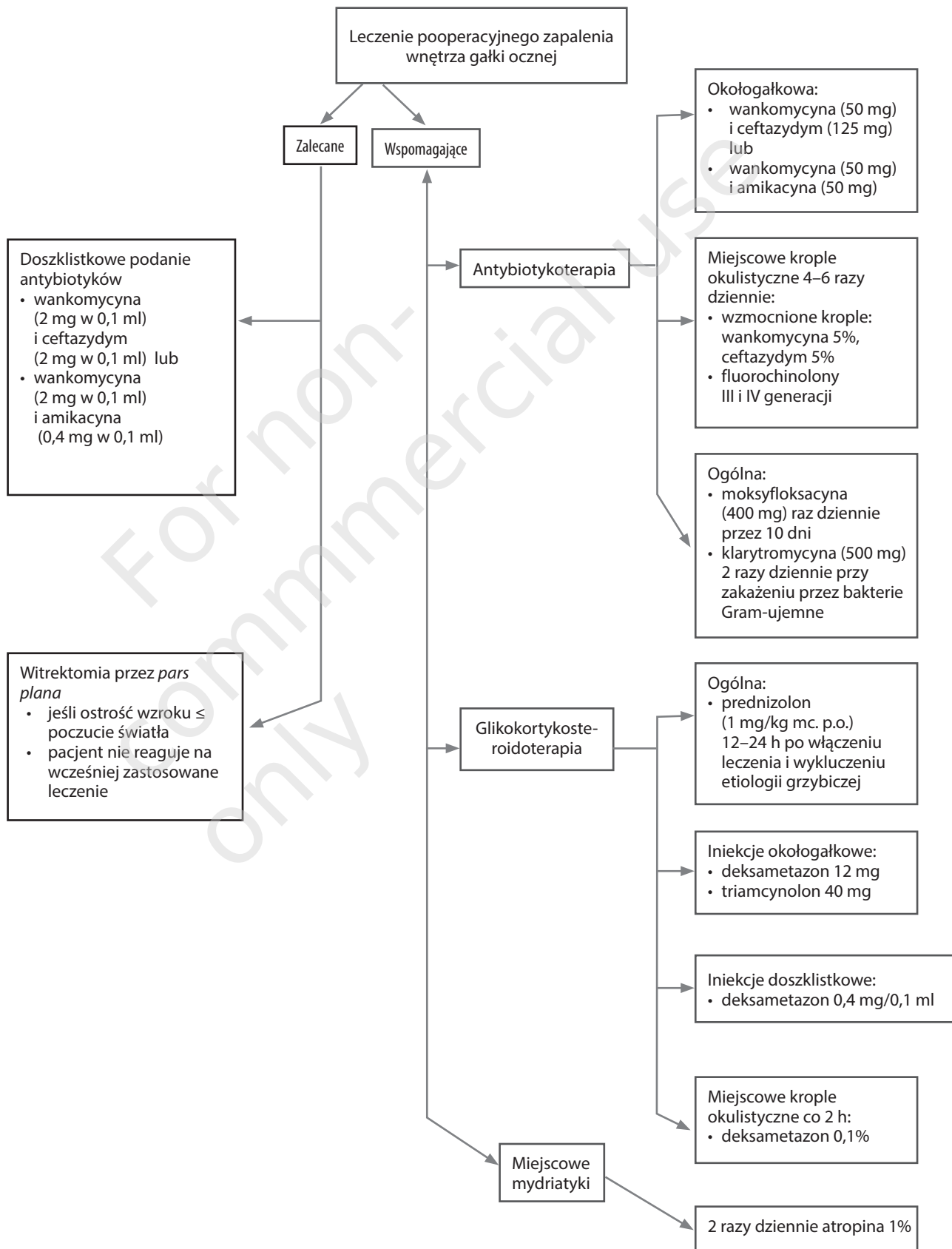
Podstawą leczenia pooperacyjnego endoftalmitu jest iniekcja doszkliskowa antybiotyku (ryc. 3). Podaje się ją zaraz po pobraniu materiału do badania mikrobiologicznego. Leczenie jest empiryczne, dlatego swoim działaniem obejmuje zarówno bakterie Gram-dodatnie (wankomycyna), jak i Gram-ujemne (ceftazydym, amikacyna). Iniekcję wankomycyny (2 mg w 0,1 ml), a następnie ceftazydymu (2 mg w 0,1 ml) wykonuje się kolejno, za pomocą tej samej igły 25 G, do środkowej części ciała szklistego. W przypadku uczulenia na penicyliny alternatywą dla ceftazydymu jest amikacyna (0,4 mg w 0,1 ml). Należy jednak pamiętać, że jest ona toksyczna dla siatkówki i nie powinna być stosowana po wcześniejszym podaniu doszkliskowym. Leczeniem z wyboru jest witekтомia tylna przez *pars plana*. Według badań *The Endophthalmitis Vitrectomy Study* (EVS) wskazaniem do wykonania pilnej witekтомii jest wyjściowa

ostrość wzroku w postaci: V = ps (poczucia światła). W tym badaniu nie wykazano istotnej korzyści z wykonania witekтомii u pacjentów z ostrością wzroku: V = rrpo (ruchy ręki przed okiem) lub lepszej. Leczeniem wspomagającym w pooperacyjnym zapaleniu wnętrza gałki ocznej jest antybiotykoterapia miejscowa i ogólna, podanie mydriatyków oraz steroidoterapia miejscowa, doszkliskowa i ogólna [6–8].

OPÓŹNIONE LUB PRZEWLEKŁE ZAPALENIE WNĘTRZA GAŁKI OCZNEJ

Opóźnione lub przewlekłe zapalenie wnętrza gałki ocznej, w przeciwieństwie do ostrego, ma raczej łagodny, powolny przebieg, a objawy stopniowo się nasilają. Występuje od 4 tygodni do kilku miesięcy po operacji gałkowej – średnio 9 miesięcy. Opóźniona reakcja wynika z tego, że wnikające do wnętrza gałki ocznej mikroorganizmy wykazują niską zjadliwość oraz lokują się w wyizolowanym kompartmentcie oka, jakim jest torebka soczewki. Dodatkowo patogeny mogą się chronić przed destrukcją we wnętrzu makrofagów. Zwykle ten rodzaj zapalenia stwierdza się u pacjentów po niepowikłanej operacji usunięcia zaćmy z wszczepieniem sztucznej soczewki. Niejednokrotnie czynnikiem wyzwalającym jest wykonanie kapsulotomii i uwolnienie mikroorganizmów do komory ciała szklistego. Najczęściej izolowanym drobnoustrojem w tym typie zapalenia jest *Propionibacterium acnes*, Gram-dodatnia pałeczka beztlenowa, nieco rzadziej grzyby z rodzaju *Candida*, ziarniniaki koagulazoujemne (*Staphylococcus epidermidis*) i bakterie *Corynebacterium*. Źródłem zakażenia mogą być sztuczna soczewka, usuwane lub wynicowane nad spojówkę szwy i hapteny mocowane śródtwardówkowo lub też przemieszczone implanty przeciwjaskrowe. Do objawów zakażenia *P. acnes* należy niewielkie, powolne i bezbolesne pogarszanie się ostrości wzroku. W badaniu przedmiotowym stwierdza się ziarninujące zapalenie przedniego odcinka o miernym nasileniu z dużymi, sadłowatymi osadami na śródbłonku rogówki. Charakterystyczną cechą jest biała płytka narastająca na obwodzie torby soczewki zbudowana z mikroorganizmów uwięzionych w resztkach mas korowych. Zapalenie szkliski w późnym pooperacyjnym zapaleniu wnętrza gałki ocznej bywa różnie nasilone. W przypadku objawów wywołanych przez *P. acnes* zapalenie przedniego odcinka błony naczyniowej jest mniej zaznaczone, a ropostek występuje rzadko. Początkowo stosuje się antybiotykoterapię doustną – fluorochinolony o szerszym spektrum działania – przez 10–14 dni. Moksyflokscacyna, fluorochinolon IV generacji, przenika do wnętrza gałki ocznej i jest akumulowana w makrofagach. Przy braku reakcji na zastosowane leczenie wykonuje się posiew cieczy wodnistej z komory przedniej i ciała szklistego. Niektórzy pacjenci z soczewką pseudofakijną wymagają wykonania witekтомii tylnej

Leczenie pooperacyjnego zapalenia wnętrza gałki ocznej.



przez *pars plana* z kapsulektomią i usunięciem sztucznej soczewki. Powtórnego wszczęcia sztucznej soczewki można dokonać po opanowaniu stanu zapalnego. Wyłączne zastosowanie iniekcji wankomycyny do ciała szklistego (1 mg w 0,1 ml) może być niewystarczające, ale z dobrym skutkiem wykorzystuje się ją do wypłukania zawartości torebki soczewki podczas witrektomii. Szczepy *P. acnes* są również wrażliwe na metycylinę, cefazolinę i klindamycynę. W przypadku gdy obraz kliniczny przemawia za grzybiczym zapaleniem wnętrza gałki ocznej – puszyste białe ogniska w ciele szklistym – należy niezwłocznie podać amfoterycynę B w iniekcji doszkliskowej w dawce 5 µg, a przy braku efektu terapeutycznego wykonać ww. witrektomię z usunięciem sztucznej soczewki wewnątrzgałkowej [9, 10].

ZAPALENIE WNĘTRZA GAŁKI OCZNEJ ZWIĄZANE Z ZAKAŻENIEM PĘCHERZYKA FILTRACYJNEGO PO ZABIEGU PRZECIWIJASKROWYM

Zapalenie wnętrza gałki ocznej o charakterze przewlekłym lub opóźnionym, z objawami typowymi dla zapalenia ostrego, stanowi jedno z powikłań filtracyjnego zabiegu przeciwjaskrowego. Występuje z częstotliwością ok. 1% na rok. Do jego rozwinięcia może dojść w różnym czasie, często w ciągu miesięcy, a nawet lat po zabiegu. Używane w trakcie zabiegu antymetabolity – mitomycyna C oraz 5-fluorouracyl – sprzyjają powstawaniu cienkościennej, awaskularnej poduszki, przez którą w momencie przecieku wnikają drobnoustroje. Najczęściej są to ziarenkowce *Streptococcus*, *Staphylococcus* lub *Haemophilus influenzae* [1, 5, 10]. Zapalenie brzegów powiek lub spojówek, zanieczyszczenie kropli przeciwjaskrowych, długotrwałe miejscowe stosowanie antybiotyków, noszenie soczewek kontaktowych, a także umieszczenie pęcherzyka filtracyjnego w dolnej lub nosowej części gałki również zwiększają ryzyko wystąpienia zapalenia wnętrza gałki ocznej. Objawy podmiotowe występują szybko. Pacjent zgłasza nagle pogorszenie widzenia, ból, światłowstręt i zaczerwienienie oka. W lampie szczelinowej stwierdza się mlecznobiały pęcherzyk filtracyjny wypełniony ropą, ostre zapalenie przedniego odcinka błony naczyniowej – niekiedy z ropostkiem. Stwierdzany również osłabiony czerwony refleks z dna oka związany jest z wysiękiem w ciele szklistym. Stan ten należy różnicować z izolowaną infekcją obejmującą pęcherzyk (*blebitis*), gdzie nie występuje zapalenie ciała szklistego, a pozostałe objawy podmiotowe i przedmiotowe są mniej nasilone. Leczenie zapalenia pęcherzyka filtracyjnego wymaga antybiotykoterapii miejscowej i doustnej. W powstałym na jego tle endoftalmitcie konieczne jest dodatkowe stosowanie doszkliskowych iniekcji antybiotyków, tak jak w ostrym zapaleniu wnętrza gałki ocznej (patrz wyżej). Do worka spojówkowego stosujemy ofloksacynę i cefalosporynę co

godzinę, doustnie amoksycylinę z kwasem klawulonowym 500/125 mg 3 razy dziennie (zamiennie azytromycyna 500 mg dziennie) z cyprofloksacyną 750 mg dziennie przez 5 dni [5, 9]. Późną nieszczelność poduszki filtracyjnej należy leczyć agresywnie. Farmakoterapia *blebitis* powinna zostać poprzedzona wymazem z worka spojówkowego (nie wolno aspirować płynu z pęcherzyka filtracyjnego), a endoftalmitu – pobraniem próbki płynu z komory przedniej i ciała szklistego. Procedury te nie powinny opóźniać wdrożenia leczenia. Choroba często kończy się niską ostrością wzroku, ślepotą lub też utratą gałki ocznej. Pomimo skutecznej terapii ryzyko jej nawrotu jest duże. Pacjenci po zabiegach przeciwjaskrowych, u których utworzył się cienkościenny pęcherzyk filtracyjny, powinni zostać wyczerpani przez lekarza, aby natychmiast reagować na objaw stanu zapalnego oka [5, 9, 10].

Zapalenie wnętrza gałki ocznej związane z iniekcjami doszkliskowymi

Nowoczesna metoda leczenia schorzeń siatkówki w postaci doszkliskowej iniekcji leków niesie ze sobą zwiększone ryzyko wystąpienia zapalenia wnętrza gałki ocznej. Preparaty podawane doszkliskowo to inhibitory naczyniowo-śródbłonkowego czynnika wzrostu (VEGF, *vascular endothelial growth factor*) oraz mikroimplanty wolno uwalnianego steroidu (octanu triamcynolonu). Ryzyko wystąpienia endoftalmitu w przypadku pierwszej substancji wynosi 0,02–0,32%, w przypadku drugiej jest zdecydowanie większe, rzędu 0,001%–0,87%. Ze względu na stosowane w terapii serie zastrzyków ryzyko kumuluje się z każdą kolejną iniekcją. Ten rodzaj zapalenia wnętrza gałki ocznej może mieć charakter infekcyjny i nieinfekcyjny. Najczęściej izolowane drobnoustroje to koagulazaoujemne szczepy *Staphylococcus* i paciorkowce, rzadziej *Bacillus cereus*, *Enterococcus faecalis*, *S. epidermidis* i *S. aureus*. Poinfekcyjne zapalenie wywołane paciorkowcami jest trzy razy częstsze niż pooperacyjne. Do kontaminacji oka dochodzi przede wszystkim drogą kropelkową, rzadko poprzez zanieczyszczony roztwór leku. Nieinfekcyjne zapalenie wnętrza gałki ocznej częściej obserwuje się w przypadku octanu triamcynolonu. Objawy endoftalmitu związanego z doszkliskowymi iniekcjami leków pojawiają się kilka dni po zabiegu. Obejmują spadek ostrości wzroku, ból i zaczerwienienie oka, komórki w cieczy wodnistej, ropostek i zapalenie ciała szklistego. W zapaleniu nieinfekcyjnym ból oka, włóknik w komorze przedniej, głęboki ubytek widzenia są mniej nasilone. Do czynników ryzyka zaliczamy: podeszły wiek, cukrzycę, znieczulenie podspojówkowe, brak współpracy pacjenta, iniekcję leku złożonego. Leczenie polega na zastosowaniu terapii tak jak w pooperacyjnym zapaleniu wnętrza gałki ocznej [4, 11].

POURAZOWE ZAPALENIE WNĘTRZA GAŁKI OCZNEJ

Zapalenie wnętrza gałki ocznej po urazie różni się od infekcji pooperacyjnej. Do zakażenia dochodzi podczas penetracji ciała obcego do gałki ocznej lub przez wprowadzenie patogenów narzędziami chirurgicznymi podczas operacji. Endoftalmit pourazowy występuje 100-krotnie częściej niż w przypadku powikłań czysto pooperacyjnych, m.in. dlatego, że mikroorganizmy wywołujące go wykazują większą wirulencję. Co więcej, wyższy odsetek zapaleń występuje w przypadku urazów perforujących z obecnością ciała obcego wewnątrzgałkowego niż bez ciała obcego lub po jego usunięciu. Niezależnie od rodzaju ciała obcego – metaliczne, niemetaliczne, pochodzenia organicznego – odsetek ten nie zmienia się istotnie. Natomiast uszkodzenie torebki soczewki zwiększa ryzyko zapalenia. Czynnikiem patogenym najczęściej stwierdzanym w posiewach są bakterie Gram-dodatnie: *Staphylococcus epidermidis* (21%), rodzaj *Bacillus* (20%) i szczep *Streptococcus* (10%). W początkowym stadium trudno rozróżnić objawy zapalenia od objawów wynikających z samego uszkodzenia gałki ocznej – ból, zadrażnienie i pogorszenie widzenia w tym przypadku mają mniejszą wartość diagnostyczną. Jeśli objawy zapalne nie ustępują, dodatkowo stwierdza się zapalenie ciała szklistego lub ropostek, to z dużym prawdopodobieństwem można

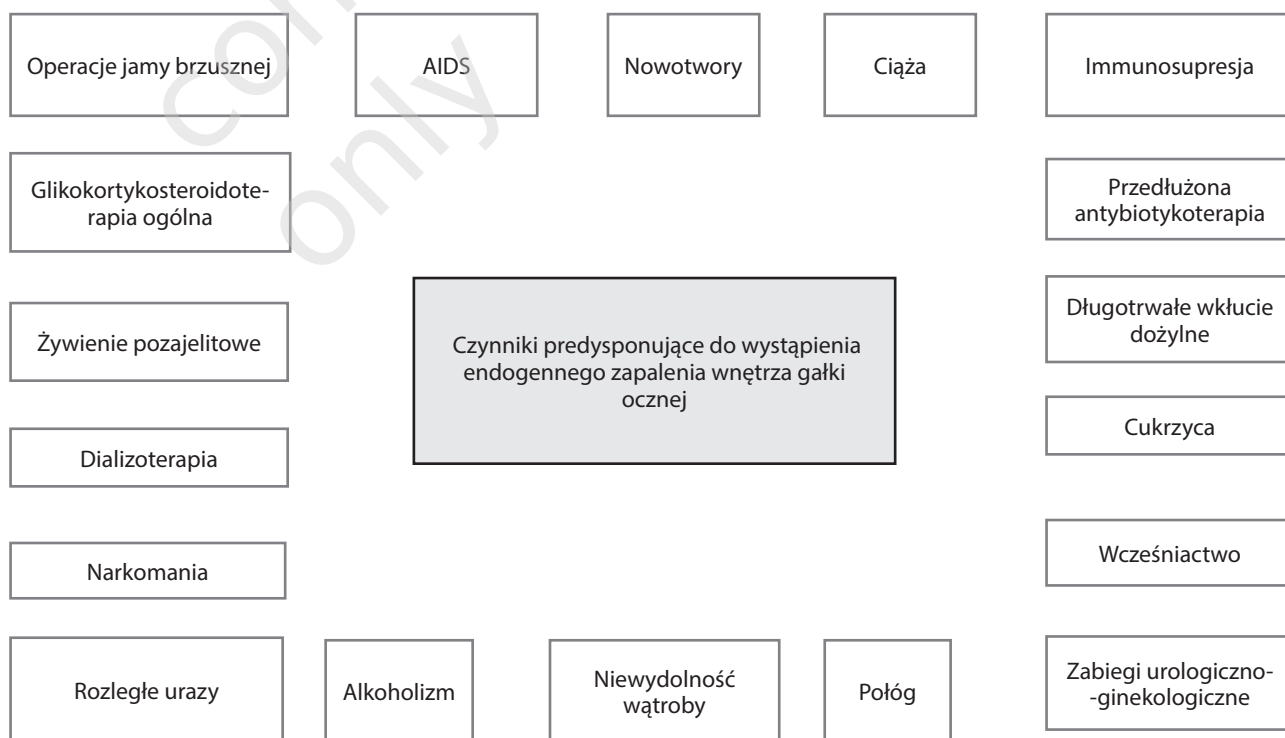
rozpoznać zapalenie wnętrza gałki ocznej. Jeśli przebieg zapalenia jest gwałtowny, pojawia się w ciągu pierwszej doby po urazie oraz towarzyszą mu gorączka, podwyższona leukocytoza i naciek obrączkowy rogówki, to najpewniej wywołany jest przez laseczkę *Bacillus*. Profilaktyka urazu gałki ocznej z otwartą raną obejmuje ogólną antybiotykoterapię, np. moksycyloksacyną (400 mg raz dziennie) lub cyprofloksacyną (750 mg 2 razy dziennie) oraz leczenie miejscowymi antybiotykami, steroidami i cykloplegikami. Najlepsze rokowanie w rozpoznanym pooperacyjnym endoftalmicie zapewnia niezwłocznie wykonana witrektomia z usunięciem ciała obcego i jednoczesnym podaniem antybiotyków do ciała szklistego. Leczenie wspomagające jest takie samo jak w przypadku ostrego pooperacyjnego zapalenia wnętrza gałki ocznej (ryc. 3) [9, 12, 13].

Endogenne zapalenie wnętrza gałki ocznej

Patogenne drobnoustroje zlokalizowane w różnych ogniskach zapalnych organizmu, rozprzestrzeniając się drogą naczyń krwionośnych i pokonując barierę krew–oko, doprowadzają do powstania endogennego zapalenia wnętrza gałki ocznej. Ten rodzaj zapalenia stanowi 2–15% wszystkich zapaleń. Czynniki ryzyka wystąpienia wewnątrzpochoдного zapalenia wewnątrzgałkowego przedstawia rycina 4.

RYCINA 4

Czynniki predysponujące do wystąpienia endogennego zapalenia wnętrza gałki ocznej [1].



Najczęstsze podłoże wewnątrzpochodnego zapalenia wnętrza gałki ocznej stanowi zakażenie grzybicze. W 75% przypadków wyizolowany zostaje gatunek *Candida*, inne to *Cryptococcus sp.*, *Sporothrix schenckii*, *Blastomyces sp.* oraz *Aspergillus*. U osób z nieleczoną kandydemią gałka oczna zostaje zajęta w 1/3 przypadków. Pacjenci zgłaszają miernie nasilony ból i dolegliwości ze strony zewnętrznych części oka. Manifestacja kliniczna choroby zależy od lokalizacji zmian – ogniska położone obwodowo nawet mogą niekiedy pozostać asymptotyczne. W kandydozowym zapaleniu wnętrza gałki ocznej rzadko występujące zapalenie przedniego odcinka błony naczyniowej może ulegać z czasem nasileniu. Zapalenia siatkówki i naczyniówki objawiają się jako kremowo-białe nacieki na dnie oka z towarzyszącym im stanem zapalnym szklistki. Rozprzestrzeniając się do ciała szklistego, formują skupiska kolonii na kształt kłębków waty lub sznurów pereł, czasami prowadząc do powstania ropni. Progresja choroby jest wolniejsza niż w przypadku bakteryjnego zapalenia wnętrza gałki ocznej. Endoftalmit wywołany grzybem z gatunku *Aspergillus* najczęściej związany jest z pierwotnym ogniskiem zlokalizowanym we wsierdzu. Zwykle w badaniu przedmiotowym stwierdza się zapalenie tęczówki, ciała rzęskowego i szklistki, a także zarostowe zapalenie naczyń siatkówki. Żółte nacieki zajmujące siatkówkę i błonę naczyniową często obejmują plamkę z wytworzeniem jej ropnia, co skutkuje trwałym uszkodzeniem widzenia. W przypadkach endogenego grzybiczego zapalenia wnętrza gałki ocznej, przebiegających bez zajęcia lub z niewielkim odczynem szklistkowym, zalecane jest podanie dożylną amfoterycyny B z doustną flucytozyną, dożylną lub doustną worykonazolu, który również można zastosować doszkliskowo w formie serii iniekcji. W przypadkach przebiegających z nasilonym odczynem szklistkowym lub niepoddających się leczeniu farmakologicznemu zaleca się wykonanie witrektomii tylnej przez *pars plana*. Endogenne bakteryjne zapalenie wnętrza gałki ocznej występuje rzadziej. Obecności bakterii we krwi najczęściej nie towarzyszy zajęcie tkanek oka, jednak plamy Rotha (wybroczyny siatkówkowe z białym centrum) występują w 1% przypadków. W 12% zachorowań dochodzi do objęcia procesem zapalnym obojga oczu. Najczęściej izolowane patogeny to: *Klebsiella sp.*, *S. aureus*, *E. coli*, *P. aeruginosa*, *N. meningitidis* i *B. cereus*. Pacjenci w immunosupresji predysponowani są do rozwinięcia wewnątrzgałkowego zapalenia na tle *N. meningitidis* i *H. influenzae* w przebiegu bezobjawowej posocznicy. Objawy, na które uskarża się chory, to przede wszystkim: przymglone widzenie, męty, światłowstręt, ból oczu i głowy z towarzyszącym złym samopoczuciem, często gorączką oraz dreszczami wynikającymi z bakteriemii i sepsy. W badaniu stwierdza się wytrzeszcz, zaczerwienienie oka, obrzęk powiek i rogówki. Tęczówka prezentuje niewielkie blaszki lub guzki z towarzyszącym zapaleniem przedniego odcinka błony naczyniowej, wy-

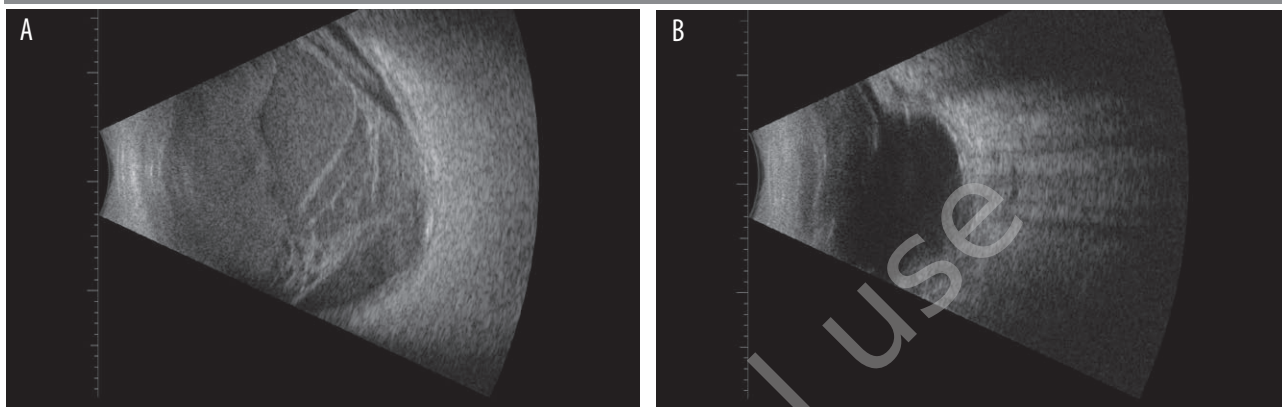
sięciem włóknikowym i ropostkiem w komorze przedniej. Tylony odcinek oka szybko obejmują białe lub żółte nacieki siatkówkowe, dochodzi do przymglenia ciała szklistego lub powstania ropnia. Jego diagnostyka (patrz niżej) musi być przeprowadzona bardzo wnikliwie. Wymagana jest współpraca z lekarzami innych specjalności. W leczeniu zakażenia ogólnoustrojowego stosuje się antybiotykoterapię dożylną w oparciu o stan kliniczny i lokalne zalecenia mikrobiologiczne. W przypadku pacjentów, u których stwierdza się zapalenie siatkówkowo-naczyniówkowe bez zajęcia szklistki, możliwe jest wycofanie zmian po terapii ogólnej. W cięższych przypadkach stosowane są doszkliskowo i doustnie fluorochinolony. U pacjentów z dużym odczynem zapalnym i naciekami ciała szklistego witrektomia tylna przez *pars plana* poprawia rokowanie [5, 9, 10, 12].

DIAGNOSTYKA

Postawienie diagnozy wewnątrzgałkowego zapalenia wnętrza gałki ocznej nasuwa już sam obraz kliniczny, który wymaga potwierdzenia mikrobiologicznego. W tym celu pobiera się próbkę cieczy wodnistej i ciała szklistego. Dodatnie wyniki posiewu częściej uzyskiwane są ze szklistki, niemniej brak wzrostu drobnoustrojów z pozyskanego materiału nie uprawnia nas do przerwania antybiotykoterapii. W celu pobrania materiału w warunkach bloku operacyjnego wkrapia się do worka spojówkowego roztwór 5% jodopowidonu i zakleja oko folią operacyjną. Następnie wykonuje się znieczulenie kroplowe i podspojówkowe lub okołogałkowe. W celu pobrania próbki cieczy wodnistej w rąbku rogówki wykonuje się paracentezę, strzykawką „tuberkulinówką” z igłą 25G aspiruje się 0,1–0,2 ml materiału. Ciało szkliste do badania uzyskuje się za pomocą 2 ml strzykawki i igły 23 G lub miniwitrektora. Narzędzie wprowadza się w odległości 4 mm od rąbka rogówki w oczach z własną soczewką lub 3 mm w oczach z soczewką sztuczną, a następnie aspiruje 0,2–0,4 ml materiału. Strzykawki zamyka się koreczkiem i opisuje [5]. Z uzyskanych próbek wykonuje się wymaz i posiew z antybiogramem. Przy podejrzeniu zakażenia *Propionibacterium acnes* należy użyć podłoża dla bakterii beztlenowych, a przy etiologii wirusowej lub obecności rzadkich organizmów, kiedy wyniki hodowli są ujemne, pomocne jest badanie PCR. W przypadku endoftalmitu związanego z ciałem obcym, po wydobyciu go z gałki, należy oddać je na posiew. Przydatne w diagnostyce endogenego zapalenia wnętrza gałki ocznej są: ultrasonografia, tomografia komputerowa i badanie elektrofizjologiczne. USG gałki ocznej, cenne zwłaszcza przy braku przezierności ośrodków optycznych, pozwala zyskać informacje o stanie ciała szklistego, intensywności i rozległości zapalenia, obecności pozostałości fragmentów soczewki oraz kondycji siatkówki i błony naczyniowej (ryc. 5).

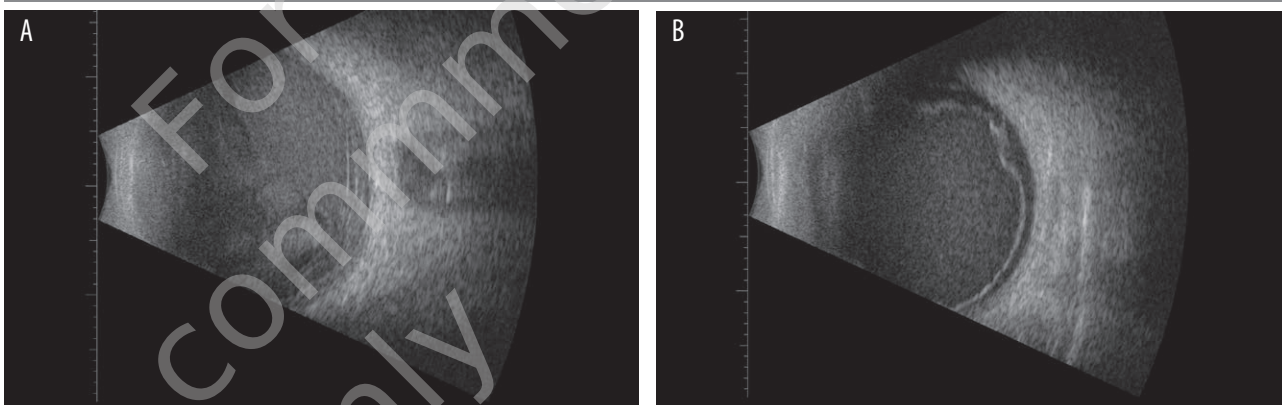
RYCINA 5

79-letnia kobieta. Stan po operacji zaćmy. A) USG oka w ostrym pooperacyjnym zapaleniu wnętrza gałki ocznej. B) USG oka prezentujące zanik gałki ocznej jako powikłanie tego stanu u pacjentki po przebytej witraktomii.



RYCINA 6

80-letni mężczyzna. Stan po operacji zaćmy. A) USG oka w ostrym pooperacyjnym zapaleniu wnętrza gałki ocznej. B) USG oka z wycofującym się stanem zapalnym wnętrza gałki ocznej, tylnym odłączeniem ciała szklanego i inkrustacją tylnej ściany ciała szklanego komórkami zapalnymi.



Tomografia komputerowa oczodołu jest niezbędna do stwierdzenia i określenia położenia ciała obcego w gałce ocznej czy też oczodole. Elektretinografia (ERG) przybliża spodziewany efekt leczenia. Systematyczne badanie oraz monitorowanie stanu zapalnego w lampie szczelinowej są pomocne w diagnostyce rozwijającego się poważnego stanu zapalnego, np. w przypadku pourazowego zapalenia wnętrza gałki ocznej. W endogennym zapaleniu wnętrza gałki ocznej, poza pobraniem cieczy wodnistej i ciała szklanego, do rozważenia jest także biopsja cienkoigłowa ropni. W każdym przypadku należy wykonać morfologię krwi z rozmazem, OB, posiew moczu i krwi oraz w zależności od objawów klinicznych również z: końcówek cewników, płynu mózgowo-rdzeniowego, płwociny, płynu stawowego, wymazu z gardła, ropni, zmian skórnych. Ponadto pacjent powinien zostać poddany USG jamy brzusznej i badaniom wykluczającym zapalenie wsierdza (RTG klatki

piersiowej, EKG, ECHO serca). W przypadku podejrzenia infekcji wirusem HIV należy wykonać badania serologiczne. Zapalenie wnętrza gałki ocznej często jest trudne do odróżnienia od innych stanów infekcyjnych. W okresie pooperacyjnym niejednokrotnie można zaobserwować intensywny stan zapalny bez zajęcia wnętrza gałki ocznej wynikający z powikłań operacyjnych lub przedłużających się zabiegów chirurgicznych, a także w przypadku wcześniejszego istnienia zapalenia rogówki lub przedniego odcinka błony naczyniowej, współistnienia cukrzycy, jaskry lub przebytych interwencji chirurgicznych. Pooperacyjne zakażenie rany może przebiegać z ropostekiem (*hypopyon*) bez zajęcia dalszych odcinków oka. Gromadzące się w komorze przedniej komórki nowotworowe w przebiegu siatkówczaka lub w komorze ciała szklanego w chłoniaku mogą maskować endoftalmity [5, 10, 14].

RÓŻNICOWANIE

Zapalenie wnętrza gałki ocznej wymaga różnicowania z soczewkopochodnym zapaleniem błony naczyniowej, do którego dochodzi najczęściej w wyniku pozostawienia ciała szklanego w komorze przedniej lub fragmentów soczewki po zabiegu fakoemulsyfikacji zaćmy. Na jego obraz składają się przede wszystkim: ziarninujące zapalenie błony naczyniowej, często o ciężkim przebiegu, obrzęk rogówki i wzrost ciśnienia wewnątrzgałkowego. Pozostałości kory wywołują większą reakcję immunologiczną niż jądra. Krwotok do komory przedniej lub komory ciała szklanego również imituje zapalenie wnętrza gałki ocznej, zwłaszcza jeżeli trwa długo i krew ulega odbarwieniu. 12–24 h po operacji wewnątrzgałkowej może się rozwinąć toksyczny zespół przedniego odcinka (TASS, *toxic anterior segment syndrome*). Jest to ostry, jałowy stan zapalny przedniego odcinka powstający w reakcji na wprowadzane do wnętrza oka podczas zabiegu: konserwanty zawarte w lekach, niewłaściwe lub zakażone płyny irygacyjne lub wiskoelastyki. Początkowo bezbolesny, charakterystyczny obrzęk rogówki od rąbka do rąbka z intensywnym odczynem włóknikowym może dawać objawy bólowe, gdy dojdzie do przerwania pęcherza odwarstwowanego nabłonka lub kiedy toksyny wytworzą wewnętrzną reakcję zapalną. Dekompensacja rogówki może pozostać trwała. Leczenie TASS polega na podawaniu miejscowo steroidów i cykloplegików [5, 15].

CZYNNIKI RYZYKA, PROGNOZY I POWIKŁANIA

Do czynników niekorzystnych rokowniczo należą: podeszły wiek, cukrzyca, nacieki rogówki, podwyższone ciśnienie wewnątrzgałkowe lub hipotonia, rubeoza tęczówki, uszkodzenie torby tylnej i utrata różowego refleksu z dna oka. Ostateczna ostrość wzroku po przebyłym zapaleniu wnętrza gałki ocznej zależy od obrazu klinicznego, czasu trwania choroby i wirulencji drobnoustroju. Zwłaszcza egzotoksyny bakterii z gatunku *Bacillus cereus* i paciorkowców negatywnie wpływają na spodziewany efekt leczenia.

U pacjentów z wyjściową ostrością wzroku na poziomie poczucia światła występuje dwukrotnie większe ryzyko pogorszenia widzenia niż u pacjentów z ostrością równą ruchom ręki. Szybkie zastosowanie leczenia, zanim nastąpi zaawansowane obniżenie ostrości wzroku, ma większy wpływ na rokowanie niż wybór samej metody leczenia. Konieczność wdrożenia dodatkowych procedur po zastosowaniu zasadniczego leczenia (najczęściej związanych z progresją zapalenia, jaskrą, filtracją rany i odwarstwieniem siatkówki) przemawia za spodziewaną gorszą ostateczną ostrością wzroku [9]. Do obniżenia ostrości wzroku mimo efektywnego leczenia w największym stopniu przyczyniają się toksyczność podawanych dogałkowo leków oraz odwarstwienie siatkówki. W ostrym pooperacyjnym zapaleniu wnętrza gałki ocznej przy początkowej ostrości wzroku na poziomie poczucia światła ok. 30% pacjentów po leczeniu uzyskuje ostrość wzroku rzędu 5/10. Przy lepszej wyjściowej ostrości wzroku odsetek ten wzrasta do 60%. W przebiegu endogennego zapalenia wnętrza gałki ocznej może dojść do martwicy siatkówki i zajęcia oczodołu. Rokowanie jest złe, 70% przypadków kończy się obniżeniem ostrości wzroku do poczucia światła, a w 25% dochodzi do zaniku gałki ocznej lub przeprowadzana jest ewisceracja. 5–10% chorych umiera z powodu towarzyszącej choroby układowej [5].

PODSUMOWANIE

Zapalenie wewnątrzgałkowe jest stanem wymagającym trafnego i szybkiego rozpoznania z niezwłocznym podjęciem terapii. W ostrych stanach podstawą leczenia jest iniekcja doszklanowa antybiotyków, poprzedzona pobraniem materiału zapalnego do badań mikrobiologicznych, oraz witrektomia. Inne formy leczenia zależą od typu rozpoznanego endoftalmitu. Przy odpowiednio zastosowanej profilaktyce przed- i pooperacyjnej oraz pourazowej ryzyko zapalenia wnętrza gałki ocznej może być zauważalnie zredukowane.

ADRES DO KORESPONDENCJI

lek. Agata Niedzielska-Krycia

Oddział Okulistyki Dorosłych, Uniwersyteckie Centrum
Kliniczne im. prof. Kornela Gibińskiego, Śląski Uniwersytet
Medyczny w Katowicach
40-514 Katowice, ul. Ceglana 35
e-mail: agata.grz@gmail.com

ORCID:

Joanna Dereń – ID – orcid.org/0000-0001-9858-3256
Agata Niedzielska-Krycia – ID – orcid.org/0000-0003-0928-9077
Mariola Dorecka – ID – orcid.org/0000-0003-1768-9628
Dorota Wyględowska-Promieriska – ID – orcid.org/0000-0001-5336-3460
Jaromir Wasyluk – ID – orcid.org/0000-0002-0080-6050

Piśmiennictwo

1. Izdebska J, Spaeth GL, Danesh-Meyer HV, et al. Chirurgia okulistyczna. 1st ed. Edra Urban & Partner, Wrocław 2016.
2. Wykoff CC, Parrott MB, Flynn HW, et al. Nosocomial acute-onset postoperative endophthalmitis at a university teaching hospital (2002-2009). *Am J Ophthalmol.* 2010; 150(3): 392-398.e2.
3. Grzybowski A, Kupidura-Majewski K. The role of topical antibiotics in perioperative endophthalmitis prevention in cataract surgery. *OphthaTherapy* 2019; 6(3): 147-51.
4. Vaziri K, Schwartz SG, Kishor K, et al. Endophthalmitis: state of the art. *Clin Ophthalmol (Auckland, N.Z.)* 2015; 9: 95-108.
5. Kański JJ, Pavésio CE, Tuft SJ, et al. Choroby zapalne oczu. 1st ed. Elsevier Urban & Partner, Wrocław 2008.
6. Behndig A, Cochener B, Güell JL, et al. Endophthalmitis prophylaxis in cataract surgery: overview of current practice patterns in 9 European countries. *J Cataract Refractive Surg.* 2013; 39(9): 1421-31.
7. Prost ME. Bacterial conjunctivitis and keratitis – therapeutic guidelines. *OphthaTherapy* 2018; 5(supl. 1): 5-9.
8. Results of the Endophthalmitis Vitrectomy Study. A randomized trial of immediate vitrectomy and of intravenous antibiotics for the treatment of postoperative bacterial endophthalmitis. Endophthalmitis Vitrectomy Study Group. *Archives of Ophthalmology (Chicago, Ill. 1960)* 1995; 113(12): 1479-96.
9. Cox B. Chirurgia okulistyczna. 1st ed. Wydawnictwo Medyczne Urban & Partner, Wrocław 2006.
10. Bowling B. Kanski okulistyka kliniczna. 5th ed. Edra Urban & Partner, Wrocław 2017.
11. Durand ML. Bacterial and Fungal Endophthalmitis. *Clin Microbiol Rev.* 2017; 30(3): 597-613.
12. Prost ME, Jachowicz R, Nowak JZ. Kliniczna farmakologia okulistyczna. 2nd ed. Edra Urban & Partner, Wrocław 2016.
13. Bagheri N, Wajda BN (eds). The Wills eye manual: Office and emergency room diagnosis and treatment of eye disease. PA: Lippincott Williams and Wilkins, a Wolters Kluwer business, Philadelphia 2017.
14. Opremcak EM, Barć A. Zapalenia wewnątrzgałkowe i błony naczyniowej. 1st ed. Elsevier Urban & Partner, Wrocław 2005.
15. Rockwood EJ. ProVision: Preferred responses in ophthalmology a self-assessment program. CA: American Academy of Ophthalmology, San Francisco 2007.

Wkład autorów/Authors' contributions:

Wszyscy autorzy w równym stopniu przyczynili się do powstania artykułu.

Konflikt interesów/Conflict of interest:

Nie występuje.

Finansowanie/Financial support:

Nie występuje.

Etyka/Ethics:

Treści przedstawione w artykule są zgodne z zasadami Deklaracji Helsińskiej, dyrektywami EU oraz ujednoliconymi wymaganiami dla czasopism biomedycznych.