

Skuteczne leczenie anizometrii osiowej astygmatycznej z zastosowaniem torycznej soczewki wewnątrzgałkowej podczas fakoemulsyfikacji zaćmy – opis przypadku

Implantation of toric intraocular lens during cataract phacoemulsification is highly effective procedure in the treatment of axial astigmatic anisometropia – case report



Aneta Adamczyk-Ludyga, Renata Szostek-Helbig

Oddział Okulistyki, Euromedic Kliniki Specjalistyczne w Katowicach
Kierownik ośrodka: dr n. med. Aneta Adamczyk-Ludyga

STRESZCZENIE

Anizometropia (różnowzroczność) polega na różnicy wady refrakcji między obojgiem oczu. Nieskorygowana anizometropia prowadzi do niedowidzenia, braku widzenia przestrzennego i zmniejszenia wrażliwości na kontrast. Jest ona przyczyną ok. połowy przypadków ambliopii. W pracy opisano przypadek 39-letniej pacjentki z zaćmą tylnotorebkową i rzadko występującą anizometrią osiową złożoną astygmatyczną, skutecznie leczoną implantacją torycznej soczewki wewnątrzgałkowej podczas fakoemulsyfikacji zaćmy. Kobieta aktualnie nie wymaga korekcji do dali. Używa korekcji okularowej do bliży. Korzysta z obuocznego, przestrzennego widzenia i uzyskała uprawnienia do pracy na wysokości. W pracy omówiono wyniki leczenia pacjentki w odniesieniu do danych przedstawionych w piśmiennictwie.

Słowa kluczowe: różnowzroczność, astygmatyzm, soczewka toryczna, zaćma, fakoemulsyfikacja, wyniki

ABSTRACT

Anisometropia is the condition in which the two eyes have unequal refractive power. Uncorrected anisometropia leads to amblyopia, lack of stereopsis and results in deficits in contrast sensitivity. A half of amblyopia cases are caused by anisometropia. A 39-year-old female with posterior subcapsular cataract was treated by implantation of a toric intraocular lens during phacoemulsification for axial, complex, astigmatic anisometropia. After cataract surgery with the implantation of binocular toric lens, she does not require spectacles for distance vision, however she still uses spectacles for near vision. She has stereopsis and receives the permission to work at a height. The results of treatment of our patient were then compared with the data presented in the literature.

Key words: anisometropia, astigmatism, toric lens, cataract, phacoemulsification, results

NAJWAŻNIEJSZE

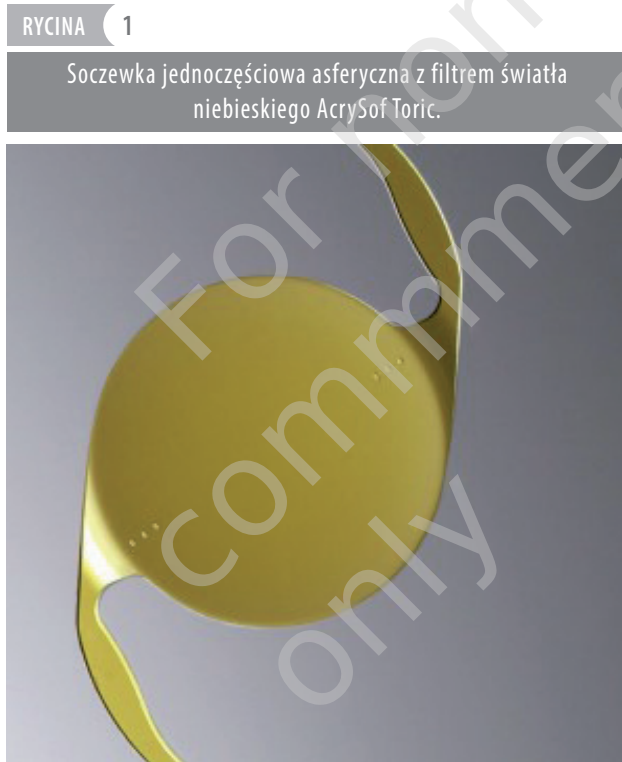
Fakoemulsyfikacja zaćmy z implantacją torycznej soczewki wewnątrzgałkowej jest metodą z wyboru w leczeniu pacjentów ze zmętnieniem soczewki i anizometrią astygmatyczną, astygmatyczno-osiową i astygmatyczno-rogówkową.

HIGHLIGHTS

Phacoemulsification of cataract with toric intraocular lens implantation is a treatment of choice in patients with coexistence of cataract and cylindrical anisometropia and axial/corneal anisometropia.

WPROWADZENIE

Sztuczne soczewki wewnątrzgałkowe wszczepiano podczas operacji zaćmy już w II połowie lat 60. ubiegłego wieku, ale akceptację FDA (*Food and Drug Administration*) zyskały one dopiero w 1981 r. W następnych latach obok soczewek jednoogniskowych zaczęły się pojawiać inne typy implantów: soczewki akomodacyjne, multifokalne, toryczne oraz multifokalno-toryczne. W 1998 r. FDA zaakceptowała implantację pierwszej soczewki torycznej wewnątrzgałkowej – Staar Surgical Intraocular Lens. W 2005 r. firma Alcon wprowadziła na rynek pierwszą soczewkę toryczną asferyczną z filtrem światła niebieskiego AcrySof IQ Toric IOL (ryc. 1), a w 2013 r. firma Bausch & Lomb uzyskała pozytywną opinię FDA i rozpoczęła dystrybucję soczewki Trulign Toric IOL.



Implantacja soczewek torycznych podczas fakoemulsyfikacji zaćmy okazała się przełomem w leczeniu pacjentów z zaćmą i niezbornością rogówkową. W czasie jednej procedury pacjent ma szansę na usunięcie zmętniałej soczewki i optymalną korekcję astygmatyzmu. Soczewki toryczne są przeznaczone dla pacjentów z astygmatyzmem rogówkowym regularnym i stabilnym, od 0,75 D do 12 D, w zależności od modelu soczewki. Efekt pooperacyjny po implantacji sztucznej soczewki wewnątrzgałkowej torycznej jest uzależniony od wielu czynników, tj. odpowiedniej kwalifikacji z uwzględnieniem wykonywanego zawodu i oczekiwań pacjenta, wyniku badania okulistycznego z wykonaniem kalkulacji mocy soczewki i keratometrii (Len-

star [ryc. 2], IOL master lub biometria ultradźwiękowa + keratometria ręczna, automatyczna lub symulowana przy zastosowaniu mapy rogówki), zastosowania kalkulatora soczewki torycznej i przeprowadzenia perfekcyjnej procedury usunięcia zaćmy z odpowiednim oznaczeniem osi astygmatyzmu i precyzyjnym umiejscowieniem soczewki w jej torebce. Istotnym wskazaniem do implantacji soczewki torycznej podczas fakoemulsyfikacji zaćmy jest również różnowzroczność astygmatyczna [1].

RYCINA 2

Formularz biometrii optycznej za pomocą Lenstar LS 900.

ID kalkulacji (CID): 4971
 21.11.14 / 11:52
 Strona 1 spośród 1

OP oko prawe
 Pęknięcie

OL oko lewe
 Pseudofalga (domyślna IOL)

LS900 20140617-1

AL [mm]	21.16	R1 [mm/D]	7.72 / 43.71 @ 161	AL [mm]	24.46	R1 [mm/D]	7.65 / 43.94 @ 7
CCT [μm]	496	R2 [mm/D]	7.17 / 47.08 @ 71	AD [mm]	496	R [mm/D]	7.07 / 47.73 @ 97
AD [mm]	2.62	R [mm/D]	7.45 / 45.32	ACD [mm]	2.59	R [mm/D]	7.36 / 45.76
ACD [mm]	3.12	+AST	D° / 3.38 @ 71	ACD [mm]	3.09	+AST	D° / 3.75 @ 97
LT [mm]	3.71	n	1.3375	LT [mm]		n	1.3375
		WTW [mm]	11.66	WTW [mm]		WTW [mm]	11.21

Refrakcja docelowa: 0.00 Szablon: ocena

IDEALens (HEMA25%)				C-Flex 570 C			
Dioptria	IOL [D]	Oko [D]	Raynes	%	IOL [D]	Oko [D]	Raynes
28,50	0,57		26,00	0,84			
29,00	0,24		26,50	0,49			
29,50	-0,09		27,00	0,14			
30,00	-0,42		27,50	-0,21			
30,50	-0,76		28,00	-0,57			

SRKTK A+19,80

IDEALens (HEMA25%)				C-Flex 570 C			
Dioptria	IOL [D]	Oko [D]	Raynes	%	IOL [D]	Oko [D]	Raynes
16,00	-0,44		14,50	0,65			
16,50	-0,15		15,00	0,35			
17,00	-0,14		15,50	0,04			
17,50	-0,43		16,00	-0,27			
18,00	-0,73		16,50	-0,59			

SRKTK A+19,80

SN60WF				LS-313 MF30			
Alcon	IOL [D]	Oko [D]	Raynes	%	IOL [D]	Oko [D]	Raynes
26,50	0,72		25,50	0,85			
27,00	0,38		26,00	0,50			
27,50	0,03		26,50	0,14			
28,00	-0,32		27,00	-0,22			
28,50	-0,67		27,50	-0,58			

SRKTK A+19,80

SN60WF				LS-313 MF30			
Alcon	IOL [D]	Oko [D]	Raynes	%	IOL [D]	Oko [D]	Raynes
15,00	0,46		14,50	0,49			
15,50	0,16		15,00	0,18			
16,00	-0,15		15,50	-0,14			
16,50	-0,46		16,00	-0,46			
17,00	-0,77		16,50	-0,78			

SRKTK A+19,80

Toric SN6AT(2-9)				ReSTOR SN6AD1/3			
Alcon	IOL [D]	Oko [D]	Raynes	%	IOL [D]	Oko [D]	Raynes
27,00	0,61		26,50	0,72			
27,50	0,27		27,00	0,38			
28,00	-0,07		27,50	0,03			
28,50	-0,42		28,00	-0,32			
29,00	-0,77		28,50	-0,67			

SRKTK A+19,80

Toric SN6AT(2-9)				ReSTOR SN6AD1/3			
Alcon	IOL [D]	Oko [D]	Raynes	%	IOL [D]	Oko [D]	Raynes
15,00	0,57		15,00	0,46			
15,50	0,27		15,50	0,16			
16,00	-0,03		16,00	-0,15			
16,50	-0,34		16,50	-0,46			
17,00	-0,65		17,00	-0,77			

SRKTK A+19,80

EyeSuisse™ IOL, V3.0.2
 SID: 575

HAAG-STREIT DIAGNOSTICS

W niniejszej pracy przedstawiono pacjentkę z rzadko występującą i bardzo wysoką anizometrią osiową mieszaną, a zarazem złożoną astygmatyczną, skutecznie leczoną implantacją torycznej soczewki wewnątrzgałkowej podczas fakoemulsyfikacji zaćmy.

OPIS PRZYPADKU

Kobieta w wieku 39 lat, czynna zawodowo, zgłosiła się do poradni okulistycznej szpitala Euromedic w Katowicach w czerwcu 2014 r. z powodu błysków przed lewym okiem. Po przeprowadzeniu badania okulistycznego u pacjentki rozpoznano częściowe tylne odłączenie ciała szklistego,

krótkowzroczność degeneracyjną ze zwyrodnieniem siatkówki obwodowej typu kamienia brukowego, zaćmę tylnotorebkową i astygmatyzm krótkowzroczny prosty w lewym oku. Ponadto w prawym oku stwierdzono nadwzroczność z astygmatyzmem krótkowzrocznym skośnym. W oparciu o pomiar biometryczny długości gałki ocznej i wynik keratometrii rozpoznano bardzo wysoką anizometrię osiową mieszaną, a zarazem złożoną astygmatyczną.

Z wywiadu wynikało, że pacjentka od dzieciństwa nosiła okulary z soczewką korekcyjną jedynie dla prawego oka. Nie stosowała soczewek nagałkowych. Kobieta we wczesnym dzieciństwie doznała rozległego oparzenia termicznego całego ciała, była poddawana wielu zabiegom korygującym zbliznowacenia i przykurcze. Od 6 lat jest leczona glikokortykosteroidami wziewnymi z powodu astmy oskrzelowej, ponadto przyjmowała leki przeciwdepresyjne. W związku z rozpoznaniem zaćmy tylnotorebkowej ze współistniejącym astygmatyzmem krótkowzrocznym prostym i bardzo wysoką różnowzrocznością osiową mieszaną, a zarazem złożoną astygmatyczną – pacjentkę zakwalifikowano do operacji fakoemulsyfikacji zaćmy z implantacją torycznej soczewki wewnątrzgałkowej do lewego oka.

W postępowaniu kwalifikacyjnym do operacji zaćmy uzyskano następujące wyniki badań:

- Ostrość wzroku (według tablicy Snellena):
 OP: 0,6 c. cor. +2,5 Dsph -3,75 Dcyl ax. 159° = 0,9
 OL: 0,05 c. cor. -4,5 Dsph -5,0 Dcyl ax. 12° = 0,4
- Autokeratorefraktometria:
 OP: +3,0 Dsph -3,75 Dcyl ax. 159°
 OL: -4,5 Dsph -5,0 Dcyl ax. 12°
- Keratometria:
 OP: K1 43,71 ax. 161° K2 47,06 ax. 71°
 OL: K1 43,94 ax. 7° K2 47,73 ax. 97°
- Biometria:
 OP: 21,16 mm
 OL: 24,37 mm.

Fakoemulsyfikację zaćmy z implantacją torycznej soczewki wewnątrzgałkowej w lewym oku wykonano 27 czerwca 2014 r. w ramach V edycji kursu „Toric Academy”. Wszczepiono Toric IOL AcrySof SN6AT7 o mocy 16,5 D według wyliczonej osi wszczepu 97° (ryc. 3) i uzyskano następujące wyniki refrakcji oka lewego w 7. dniu po zabiegu:

- Ostrość wzroku OL: 0,5 c. cor. -0,75 Dsph = 0,7
- Autokeratorefraktometria: OL: -0,5 Dsph -0,5 Dcyl ax. 106°
- Keratometria: OL: K1 43,94 ax. 7° K2 47,73 ax. 97°.

Ze względu na utrzymującą się różnowzroczność zakwalifikowano pacjentkę do operacji zaćmy oka prawego z implantacją torycznej soczewki wewnątrzgałkowej. Zabieg wykonano 28 sierpnia 2014 r. w czasie VI edycji kursu „Toric Academy”. Wszczepiono soczewkę Toric IOL AcrySof

SN6AT7 o mocy + 28,0 D według osi wszczepu 67° (ryc. 4) i uzyskano następujące rezultaty w 7. dniu po operacji:

- Ostrość wzroku OP: 0,7 c. cor. +0,75 Dsph -1,5 Dcyl ax. 71° = 0,9
- Autokeratorefraktometria OP: +0,75 c. cor. -1,5 Dcyl ax. 71°
- Keratometria OP: K1 43,71 ax. 161° K2 47,06 ax. 71°.

RYCINA 3

Formularz kalkulacji soczewki torycznej w oku lewym.

ACRYSOF IQ TORIC ASTIGMATISM IOL

Firma Alcon nie otrzymuje ani nie zachowuje żadnych danych pacjenta. Prosimy wydrukować kopię ostatecznych danych wyjściowych dla własnej dokumentacji. Aby uzyskać informację o dostępnych modelach wewnątrzgałkowych soczewek torycznych AcrySof® IQ Toric należy skontaktować się z lokalnym przedstawicielem firmy Alcon.

Zalecana soczewka

Informacje o chirurgu i pacjencie	
Nazwisko chirurga	Aneta Ludyga
Nazwisko pacjenta	pacjent
Dodatkowe informacje o pacjencie (Identyfikator, Nr przypadku, itp.)	
Szczegóły dotyczące soczewki	
Soczewka AcrySof® IQ Toric	SN6AT7
Ekwiwalent sferyczny soczewki (SE)	16.5 D
Oś ustawienia	97°
Moc cylindra (w płaszczyźnie soczewki)	4.50 D
Moc cylindra (w płaszczyźnie rogówki)	3.08 D
Szczegóły wyliczenia	
Przedoperacyjny astygmatyzm rogówkowy:	3.79 D X 97°
Astygmatyzm indukowany chirurgicznie:	0.50 D X 10°
Sumaryczna moc cylindra (w płaszczyźnie rogówki):	3.29 D X 97°
Spodziewany astygmatyzm resztkowy:	0.21 D X 97°
Informacje przedoperacyjne	

Dane dotyczące pacjenta	
Płaski odczyt K	43.94 D
@ Oś płaskiego południka	7°
Stromy odczyt K	47.73 D
@ Oś stromego południka	97°
Moc sferyczna soczewki (P-IOL)	16.5 D
Astygmatyzm indukowany chirurgicznie (SIA)	0.50 D
Lokalizacja cięcia (IL)	100°
Uwagi: 086d0acd39eb1bae82ec48dbca930b7 11/23/14 17:41:57 V: 3.2.2	

Nowe wyliczenie | Samouczek | Pomoc | Polityka prywatności i regulacje prawne

RYCINA 4

Formularz kalkulacji soczewki torycznej w oku prawym.

ACR Sof IQ TORIC ASTIGMATISM IOL

Firma Alcon nie otrzymuje ani nie zachowuje żadnych danych pacjenta. Prosimy wydrukować kopię ostatecznych danych wyjściowych dla własnej dokumentacji. Aby uzyskać informację o dostępnych modelach wewnątrzgałkowych soczewek torycznych AcrySof® IQ Toric należy skontaktować się z lokalnym przedstawicielem firmy Alcon.

Zalecana soczewka

Informacje o chirurgu i pacjencie	
Nazwisko chirurga	Aneta Ludyga
Nazwisko pacjenta	pacjent
Dodatkowe informacje o pacjencie (Identyfikator, Nr przypadku, itp.)	
Szczegóły dotyczące soczewki	
Soczewka AcrySof® IQ Toric	SN6AT7
Ekwiwalent sferyczny soczewki (SE)	28.0 D
Oś ustawienia	67°
Moc cylindra (w płaszczyźnie soczewki)	4.50 D
Moc cylindra (w płaszczyźnie rogówki)	3.08 D
Szczegóły wyliczenia	
Przedoperacyjny astygmatyzm rogówkowy:	3.35 D X 71°
Astygmatyzm indukowany chirurgicznie:	0.50 D X 10°
Sumaryczna moc cylindra (w płaszczyźnie rogówki):	3.11 D X 67°
Spodziewany astygmatyzm resztkowy:	0.03 D X 67°
Informacje przedoperacyjne	

OD (Prawe)

IOL: SN6AT7 28.0D SE, Cyl: 4.50D @ 67°
 Flat K: 43.71D @ 161° Steep K: 47.06D @ 71°
 P-IOL: 28.0D SIA: 0.50D IL: 100° V: 3.2.2
 ed5015ec212bed6426ca5568a71f9b56 11/23/14 16:50:53

Dane dotyczące pacjenta	
Płaski odczyt K	43.71 D
@ Oś płaskiego południka	161°
Stromy odczyt K	47.06 D
@ Oś stromego południka	71°
Moc sferyczna soczewki (P-IOL)	28.0 D
Astygmatyzm indukowany chirurgicznie (SIA)	0.50 D
Lokalizacja cięcia (IL)	100°
Uwagi: ed5015ec212bed6426ca5568a71f9b56 11/23/14 16:50:53 V: 3.2.2	
Nowe wyliczenie Samouczek Pomoc Polityka prywatności i regulacje prawne	

IOL: SN6AT7 28.0D SE, Cyl: 4.50D @ 67°
 Flat K: 43.71D @ 161° Steep K: 47.06D @ 71°
 P-IOL: 28.0D SIA: 0.50D IL: 100° V: 3.2.2
 ed5015ec212bed6426ca5568a71f9b56 11/23/14 16:50:53

Oś stromego południka
 Oś płaskiego południka
 Cięcie

Po upływie 5 miesięcy od operacji lewego oka i 3 miesięcy po zabiegu w prawym oku uzyskano następujące wyniki badania refrakcji:

- Ostrość wzroku do dali:
 OP: 0,8 c.c. -0,5 Dcyl ax. 71° = 0,9
 OL: 0,6 c.c. -1,0 Dcyl ax. 106° = 0,8

- Ostrość wzroku do bliży:
 OP: 0,5 c.c. +2,0 Dsph -0,75 Dcyl ax. 71°
 OL: 0,5 c.c. +1,5 Dsph -1,0 Dcyl ax. 106°
- Autokeratorefraktometria:
 OP: +0,25 -0,75 Dcyl ax. 71°
 OL: -0,25 -1,0 Dcyl ax. 106°.

Pacjentka po operacji zaćmy z implantacją torycznych soczewek wewnątrzgałkowych w obu oczach aktualnie nie wymaga korekcji do dali. Zastosowano korekcję okularową do bliży. W wyniku przeprowadzonych operacji korygujących różnowzroczność bardzo wysoką osiową i astygmatyczną pacjentka korzysta z przestrzennego widzenia (prawidłowy test Muchy) i uzyskała uprawnienia do pracy na wysokości.

DYSKUSJA

Jak wspomniano, różnowzroczność polega na różnicy wady refrakcji między obojgiem oczu. Zazwyczaj różnica refrakcji do 2 dioptrii jest dobrze tolerowana, ale opisywano przypadki, gdy nawet różnica 1 dioptrii powodowała niedowidzenie [2].

Nieskorygowana różnowzroczność uniemożliwia fuzję sensoryczną dwóch różnych obrazów uzyskanych na siatkówkach obojga oczu, czego konsekwencją mogą być: niedowidzenie, brak przestrzennego widzenia i zmniejszenie wrażliwości na kontrast. Uważa się, że niedowidzenie dotyczy 1–3% populacji na świecie, a różnowzroczność (sama lub związana z chorobą zezową) jest przyczyną połowy, a nawet dwóch trzecich przypadków ambliopii [3]. Wyróżnia się następujące rodzaje anizometrii:

- osiową – spowodowaną różną wielkością gałek ocznych, przy takiej samej lub podobnej mocy układu optycznego
- refrakcyjną – wynikającą z różnicy mocy optycznej obojga oczu, przy takiej samej lub zbliżonej długości gałek ocznych
- astygmatyczną (krzywiznową) – w przebiegu której jedno oko jest niezborne, a drugie mierowe lub z wadą sferyczną albo oboje oczu jest niezbornych z różnicą przekraczającą 1 dioptrię [4].

Anizotropia osiowa jest najczęstszą przyczyną różnowzroczności. Oprócz asymetrii długości gałek ocznych również inne czynniki mogą powodować anizometrię. Należą do nich: moc łąmająca rogówki, zmętnienia i moc optyczna soczewki, a także głębokość przedniej komory oka [5]. Różne typy anizometrii wymagają odrębnych metod korekcji. W leczeniu różnowzroczności wykorzystywane są: szkła okularowe, soczewki kontaktowe, refrakcyjne zabiegi laserowe, a także procedury chirurgiczne z użyciem ponadstandardowych sztucznych soczewek we-

wewnątrzgałkowych. U opisywanej pacjentki oprócz zaćmy tylnotorebkowej stwierdzono:

- anizometrię osiową z asymetrią długości gałek ocznych wynoszącą 3,21 mm
- bardzo wysoką różnowzroczność (różnica w refrakcji powyżej 6 D, tutaj: 7,5 D)
- anizometrię mieszaną (oko prawe nadwzroczne, lewe krótkowzroczne)
- różnowzroczność złożoną astygmatyczną (w każdym oku astygmatyzm i różnica powyżej 1 D).

Metodą leczenia z wyboru w tym przypadku była fakoemulsyfikacja zaćmy z implantacją sztucznej soczewki wewnątrzgałkowej torycznej do torebki soczewki. Pacjentka po przeprowadzeniu powyższej procedury w obydwu oczach uzyskała ostrość wzroku bez korekcji wynoszącą: w prawym oku – 0,8, a w lewym oku – 0,6. Wszczepienie soczewek torycznych pozwoliło zredukować astygmatyzm i skorygować anizometrię osiową. Implantacja soczewki standardowej do oka z niezbornością rogówkową ~2 D powoduje wzrost nieskorygowanej ostrości wzroku w zakresie 0,2–0,7, a w przypadku astygmatyzmu wynoszącego ponad 3 D pacjent widzi bez okularów w zakresie 0,1–0,3. Randomizowane badanie przeprowadzone przez Vissera i wsp. wykazało istotnie lepszą pooperacyjną ostrość wzroku w grupie pacjentów z astygmatyzmem rogówkowym o wartości 2 D, u których wszczepiono podczas procedury fakoemulsyfikacji zaćmy sztuczną soczewkę wewnątrzgałkową toryczną, w porównaniu z grupą pacjentów z podobną przedoperacyjną niezbornością rogówkową leczonych z zastosowaniem soczewki standardowej, niekorygującej astygmatyzmu. Po półrocznym okresie obserwacji stwierdzono ostrość wzroku bez korekcji wynoszącą 0,8 w 70% oczu z wszczepioną soczewką toryczną i w 31% po wszczepieniu soczewki standardowej. 84% pacjentów w pierwszej grupie i 31% w drugiej nie wymagało korekcji do dali. Średni astygmatyzm resztkowy wynosił odpowiednio: -0,77 D i -1,89 D [6]. Roczna obserwacja Hollanda i wsp. wykazała brak konieczności noszenia okularów po wszczepieniu soczewki torycznej u 61% pacjentów w porównaniu z 31,6% pacjentów, u których zastosowano standardową sztuczną

soczewkę wewnątrzgałkową [7]. Ostateczny wynik fakoemulsyfikacji zaćmy z wszczepieniem soczewki torycznej zależy nie tylko od precyzyjnych pomiarów, ale także od perfekcyjnie przeprowadzonej procedury chirurgicznej, ponieważ nawet niewielka rotacja torycznej soczewki od wyliczonej osi może skutkować pogorszeniem ostrości wzroku pacjenta. Rotacja o 10° od należytnej osi powoduje, że osiągnięta refrakcja pooperacyjna jest mniejsza o 33%. Całkowita utrata mocy cylindra występuje przy odchyleniu osi soczewki torycznej o 30°. U przedstawionej pacjentki rotacja w stosunku do wyznaczonej osi wszczepu wynosiła w oku lewym 9° (w czasie 5-miesięcznej obserwacji) i 4° (w czasie 3-miesięcznej obserwacji) w oku prawym. W cytowanym uprzednio badaniu Hollanda [7] średnia rotacja powyżej 4° występowała tylko u 20% pacjentów w obserwacji 6-miesięcznej. Rotację powyżej 20° wykazano wyłącznie u pacjentów z gałką oczną o długości powyżej 25 mm i pojawiała się ona ok. 10. dnia po operacji [8]. W innym opracowaniu rotacja powyżej 10° występowała u 23% pacjentów i pojawiała się do 3 tygodni od zabiegu [9].

PODSUMOWANIE

Fakoemulsyfikacja zaćmy z implantacją torycznej soczewki wewnątrzgałkowej jest metodą z wyboru w leczeniu pacjentów ze zmętnieniem soczewki i astygmatyzmem rogówkowym stabilnym. Jednocześnie umożliwia ona optymalną korekcję różnowzroczności astygmatycznej i osiowej. Perfekcyjnie przeprowadzony zabieg i precyzyjna kalkulacja sztucznej soczewki wewnątrzgałkowej torycznej poprawiają komfort widzenia pacjenta i umożliwiają dobre widzenie do dali bez korekcji okularowej.

ADRES DO KORESPONDENCJI

Dr n. med. Aneta Adamczyk-Ludyga

Euromedic Kliniki Specjalistyczne
40-512 Katowice, ul. Kościuszki 92
tel.: (32) 707-42-29
e-mail: a.ludyga@poczta.fm

Piśmiennictwo

1. Kohen T, Kasper T, Terzi E. Intraocular lenses for the correction of refraction errors. Part II. Phakic posterior chamber lenses and refractive lens exchange with posterior chamber lens implantation. *Ophthalmology* 2005; 102: 1105-1117.
2. Wutthiphon S. Guidelines for prescribing optical correction in children. *J Med Assoc Thai* 2005; 88 (suppl. 1): 63-69.
3. Barrett BT, Bradley A, Candy TR. The relationship between anisometropia and amblyopia. *Prog Retin Eye Res* 2013; 36: 120-158.
4. Bartkowska J. *Optyka i korekcja wad wzroku*. PZWL, Warszawa 1996: 108.

5. Hashemi H, Khabazkhoob M, Emamian MH, et al. All biometric components are important in anisometropia, not just axial length. *Br J Ophthalmol* 2013; 97: 1585-1591.
6. Visser N, Beckers HJ, Bauer NJ. Toric vs Aspherical Control Intraocular Lenses in Patients With Cataract and Corneal Astigmatism: A Randomized Clinical Trial. *JAMA Ophthalmol* 2014; Sep 25 [doi: 10.1001/jamaophthalmol.2014.3602; epub ahead of print].
7. Holland E, Lane S, Horn JD. The AcrySof Toric intraocular lens in subjects with cataracts and corneal astigmatism: a randomized, subject-masked, parallel-group, 1-year study. *Ophthalmology* 2010; 117: 2104-2111.
8. Miyake T, Kamiya K, Amano R. Long-term clinical outcomes of toric intraocular lens implantation in cataract cases with pre-existing astigmatism. *J Cataract Refract Surg* 2014; 40: 1654-1660.
9. Gerten G, Michels A, Olmes A. Toric intraocular lenses. Clinical results and rotational stability. *Ophthalmology* 2001; 98: 715-720.

For non-commercial use only