

Czynniki wpływające na osiągnięcie sukcesu refrakcyjnego przy zastosowaniu wewnątrzgałkowej soczewki torycznej

Factors that influence obtaining refractive success with the use of toric intraocular lens

Andrzej Dmitriew, Wojciech Adamski, Jarosław Kocięcki

Katedra i Klinika Okulistyki, Uniwersytet Medyczny w Poznaniu
Kierownik: prof. UM, dr hab. n. med. Jarosław Kocięcki



NAJWAŻNIEJSZE

Grupa pacjentów kwalifikujących się do wszczepienia soczewki torycznej stanowi do 57,3% populacji, stąd powszechność zastosowania tego rozwiązania powinna być celem w nowoczesnej chirurgii zaćmy u chorych z regularnym astygmatyzmem rogówkowym.

HIGHLIGHTS

The number of patients fulfilling inclusion criteria for toric IOL implantation reaches 57.3% of population, so common use of this approach should be the goal of modern cataract surgery in patients with regular corneal astigmatism.

STRESZCZENIE

Astygmatyzm rogówkowy dotyka od 41,1% do 57,6% populacji. Do niedawna pacjenci chcący pełnego wyrównania wady refrakcji zarówno sferycznej, jak i cylindrycznej, po operacji zaćmy wymagali dodatkowego zabiegu chirurgicznego. Wprowadzenie soczewek torycznych pozwoliło na usunięcie zaćmy z wszczepieniem soczewki o określonej mocy sferycznej wraz z wyrównaniem astygmatyzmu rogówkowego. Skutkuje to poprawą zadowolenia pacjenta po zabiegu i całkowitym uwolnieniem go od konieczności stosowania korekcji okularowej przy spojrzeniu do dali.

Słowa kluczowe: soczewka toryczna, korekcja astygmatyzmu

ABSTRACT

Corneal astigmatism affects from 41.1% to 57.6% of the population. Until recently patients who desired a full correction in both spherical and cylindrical refraction error required an additional refractive surgery. The introduction of toric intraocular lenses allowed for a cataract removal with an implantation of a correct power IOL together with a correction of corneal astigmatism. This helps to achieve a complete patient satisfaction without the necessity to wear additional ocular correction for distance vision.

Key words: toric intraocular lens, astigmatism correction

Astygmatyzm, zarówno ten wrodzony, jak i indukowany chirurgicznie powstający w trakcie zabiegu, do niedawna stanowił dość istotny problem u pacjentów poddających się zabiegowi usunięcia zaćmy, chcących w pełni uniezależnić się od korekcji okularowej. W ostatnich latach postępy w dziedzinie biometrii optycznej i akustycznej pozwoliły na dokładne określenie długości osiowej gałki ocznej, poprawa jakości oceny promienia krzywizny rogówki doprowadziła do lepszej przewidywalności keratometrii, a rozbudowanie metodologii obliczania soczewki wewnątrzgałkowej przez nowo wprowadzone, zaawansowane formuły, takie jak Hagisa, Holladay-2, Olsena i inne, umożliwiło niezwykle precyzyjne określenie na ich podstawie wymaganej sferycznej mocy soczewki wewnątrzgałkowej. Dzięki tym zmianom łatwie i pewnie stało się oszacowanie refrakcji pooperacyjnej, nawet w trudnych sytuacjach klinicznych, takich jak leczenie pacjentów ze skrajnymi wartościami długości osiowej gałki ocznej (poniżej 22 mm lub powyżej 26 mm) czy o nietypowym stosunku głębokości komory przedniej. Jednakże nawet najbardziej dokładna sferyczna emetropizacja oka nie redukowała astygmatyzmu i nie uwalniała pacjenta od konieczności korekcji przy użyciu soczewek cylindrycznych po zabiegu. Wykonanie cięcia w osi stromego południka pozwala uzyskać nietrwały efekt zmniejszenia astygmatyzmu rogówkowego, zwykle w zakresie 0,25–0,5 D [1], jednakże żeby zredukować astygmatyzm większego rzędu, pacjent musiał przejść ewentualny zabieg refrakcyjny po operacji usunięcia zaćmy. Jednoczesne usunięcie zaćmy z korekcją astygmatyzmu wydaje się posunięciem pożądanym, redukującym łączny czas hospitalizacji, powodującym szybszą rehabilitację i niższą traumatyzację zabiegu. Korzyści zastosowania takiego rozwiązania są opisane w literaturze [3].

Przełomem w tej dziedzinie okazało się wprowadzenie wewnątrzgałkowych soczewek torycznych pozwalających na maksymalne wyrównanie astygmatyzmu rogówkowego. Wskazania do zastosowania tego typu soczewek są szerokie i obejmują stabilny, regularny astygmatyzm rogówkowy o wartości od -0,75 D, przy czym dolna granica tej wady refrakcji, jaką bierzemy pod uwagę w trakcie kwalifikacji, uzależniona jest głównie od doświadczenia chirurga i oczekiwań pacjenta. W przypadku mniej doświadczonych operatorów zaleca się korekcję astygmatyzmu o nieco wyższej wartości (-1,0–1,25 D). Wbrew pozorom grupa pacjentów potencjalnie kwalifikujących się do wszczepienia soczewki torycznej jest duża. Według doniesień astygmatyzm rogówkowy o wartości 0,75 D i większy dotyka od 41,1% [7] do 57,26% [8] populacji.

Soczewka AcrySof IQ Toric (ryc. 1) oparta jest na platformie AcrySof opracowanej przez firmę Alcon w latach 90. XX w., pierwotnie w trzyczęściowej soczewce wewnątrzgałkowej, następnie z sukcesem wprowadzonej w całym spektrum jednoczęściowych soczewek oferowanych przez

tę firmę. Optyka soczewek bazujących na platformie AcrySof ma budowę asferyczną. Pozwala to na eliminację aberracji sferycznych powodujących większe załamanie światła wraz z oddalaniem się od środka optyki soczewki. Dla pacjenta oznacza to mniejszą liczbę olśnień oraz korzystniejsze rezultaty optyczne w każdych warunkach oświetlenia [6] (ryc. 2). Soczewka zbudowana jest z akrylowego kopolimeru (akrylowego i metakrylowego) o właściwościach hydrofobowych. Taka charakterystyka materiału soczewki zmniejsza ryzyko zmętnienia torby tylnej soczewki (PCO, *posterior capsule opacification*) po zabiegu, przez co ogranicza potrzebę wykonywania następczej YAG-kapsulotomii [4]. Projekt soczewki uwzględniający jej ostry brzeg także zmniejsza ryzyko wystąpienia PCO. Tłumaczy się to lepszą adhezją do tylnej torebki soczewki, co z kolei utrudnia migrację komórek nabłonka torebki soczewki [5].

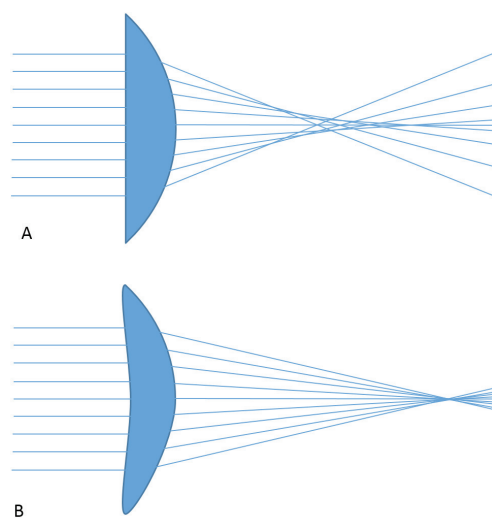
RYCINA 1

Soczewka jednoczęściowa AcrySof Toric. Widoczne znaczniki osi.



RYCINA 2

Schemat przechodzenia promieni świetlnych przy zastosowaniu: soczewki sferycznej (A), asferycznej (B).



Kluczowym aspektem podejścia do zastosowania soczewek torycznych jest precyzyjna keratometria, którą można uzyskać na trzy sposoby: keratometrem ręcznym, keratometrem automatycznym lub przez keratometrię symulowaną przy zastosowaniu mapy rogówki w tradycyjnym topografie lub w kamerze Scheimpfluga [2]. Uzyskane wartości keratometrii powinny być dokładne i powtarzalne w przynajmniej trzech kolejnych pomiarach. Warto poinstruować pacjenta, że przyjęcie jakichkolwiek leków, nawet sztucznych łez, lub noszenie soczewek kontaktowych może mieć wpływ na pomiar. Dlatego zasady stosowane przy kwalifikacji pacjenta i obliczeniu soczewki wewnątrzgałkowej powinny mieć charakter refrakcyjny – zaprzestanie stosowania soczewek kontaktowych minimum tydzień przed badaniem. Przy doborze odpowiedniej mocy i osi soczewki torycznej należy zwrócić uwagę na astygmatyzm indukowany chirurgicznie, który powstaje w czasie każdego zabiegu uwzględniającego cięcie rogówkowe. Najczęściej stosowana wartość to 0,50 D, natomiast dokładne wyznaczenie astygmatyzmu indukowanego chirurgicznie (SIA), indywidualnie dla każdego operatora, pozwala na uniknięcie błędów przez precyzyjne określenie wymaganej mocy, modelu i osi ustawienia soczewki. Pomocny może być tutaj kalkulator astygmatyzmu indukowanego chirurgicznie, opracowany przez dra Warrena Hilla (<http://www.sia-calculator.com>). Jego darmowy charakter i dość szerokie rozbudowanie raportów sprawiają, że jest doskonałym narzędziem do obliczania SIA. Dane wykorzystywane przez kalkulator obejmują wartości keratometrii przed- i pooperacyjnej (min. 6 tygodni po zabiegu), a także lokalizację, charakter i szerokość cięcia. Możliwe jest uzyskanie SIA zarówno dla pojedynczego przypadku, jak i średniego SIA dla serii przypadków przy określonej lokalizacji cięcia czy dla wszystkich przypadków wprowadzonych do kalkulatora.

Pomiary biometrii przy stosowaniu soczewki torycznej nie różnią się znacząco od tych uzyskiwanych w celu obliczenia asferycznej soczewki wewnątrzgałkowej. Uzyskane dane należy następnie wprowadzić do kalkulatora soczewki torycznej (np. Alcon AcrySof Toric Web Calculator, znajdujący się pod adresem <http://www.acrysoftoriccalculator.com>). Narzędzie to pozwala na wprowadzenie danych – wartości stromego i płaskiego południka (K1 oraz K2), ich osi, miejsca cięcia, a także astygmatyzmu indukowanego chirurgicznie. Na podstawie wprowadzonych danych określa się wymagane parametry modelu i mocy torycznej soczewki wewnątrzgałkowej, a także oś jej ustawienia. Przykładową kalkulację soczewki torycznej przy użyciu kalkulatora online przedstawiono na rycinie 3. Z kolei rycina 4 przedstawia tego samego pacjenta po implantacji soczewki. Zwraca uwagę lokalizacja znaczników osi odpowiadająca tej w przyjętej wcześniej kalkulacji.

Sama procedura implantacji soczewki wewnątrzgałkowej torycznej nie różni się diametralnie od procedury uwzględ-

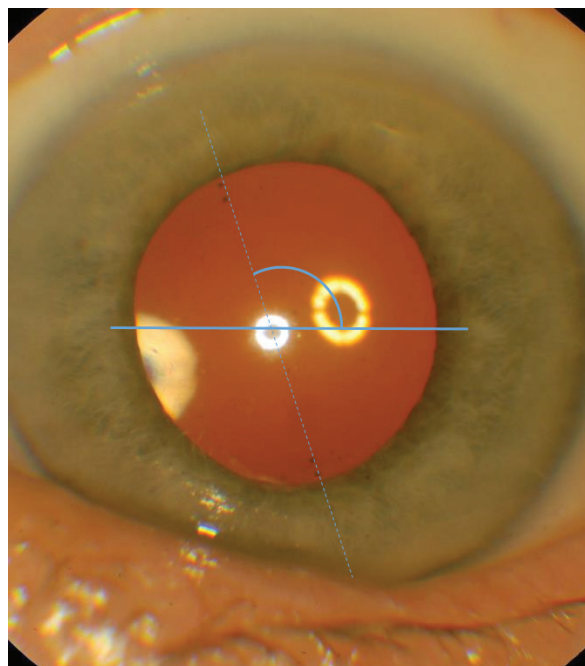
RYCINA 3

Formularz obliczania soczewki torycznej.

ACRySof IQ TORIC ASTIGMATISM IOL		Alcon CE	
Firma Alcon nie otrzymuje ani nie zachowuje żadnych danych pacjenta. Prosimy wydrukować kopie ostatecznych danych wyjściowych dla własnej dokumentacji. Aby uzyskać informacje o dostępnych modelach wewnątrzgałkowych soczewek torycznych AcrySof® IQ Toric należy skontaktować się z lokalnym przedstawicielem firmy Alcon.			
Zalecana soczewka		Drukuj	
Informacje o chirurgu i pacjencie			
Nazwisko chirurga	Andrzej Dmitriew		
Nazwisko pacjenta	Pacjent		
Dodatkowe informacje o pacjencie (Identyfikator, Nr przypadku, itp.)			
Szczegóły dotyczące soczewki			
Soczewka AcrySof® IQ Toric	SN6AT3		
Ekwiwalent sferyczny soczewki (SE)	21.0 D		
Oś ustawienia	115°		
Moc cylindra (w płaszczyźnie soczewki)	1.50 D		
Moc cylindra (w płaszczyźnie rogówki)	1.03 D		
Szczegóły wyliczenia			
Przedoperacyjny astygmatyzm rogówkowy:	1.45 D X 110°		
Astygmatyzm indukowany chirurgicznie:	0.50 D X 10°		
Sumaryczna moc cylindra (w płaszczyźnie rogówki):	0.99 D X 115°		
Spodziewany astygmatyzm resztkowy:	0.04 D X 25°		
Dane dotyczące pacjenta		Informacje przedoperacyjne	
Płaski odczyt K	42.85 D		
⊙ Oś płaskiego południka	20°		
Stromy odczyt K	44.30 D		
⊙ Oś stromego południka	110°		
Moc sferyczna soczewki (P-IOL)	21.0 D		
Astygmatyzm indukowany chirurgicznie (SIA)	0.50 D		
Lokalizacja cięcia (IL)	100°		
Uwagi:			
16cd08abf1d8452ec07e5a9add8203b0 6/7/14 19:40:47 V: 3.2.1			
Nowa wyliczenie Samouczek Pomoc Polityka prywatności i regulacja prawne			

RYCINA 4

Pacjent 6 miesięcy po zabiegu. Po mydriazie uwidoczniono znaczniki osi soczewki.



niającej soczewkę standardową. Kluczową kwestią jest precyzyjne określenie osi wszczepu na rogówce pacjenta. Pozwoli to na późniejsze właściwe usytuowanie soczewki. Procedurę tę przeprowadzamy jednoetapowo lub częściej – dwuetapowo, co wiąże się z wykonaniem jeszcze przed zabiegiem, np. w przedsiönku sali operacyjnej, oznaczenia osi poziomej i pionowej, dzięki zastosowaniu narzędzia z libellą rurkową. W tym przypadku właściwe oznaczenie osi dokonywane jest śródoperacyjnie na podstawie relacji do osi głównych. Należy pamiętać, że w pozycji leżącej występuje cyklorotacja oka, dlatego oznaczenia przeprowadzamy w pozycji siedzącej lub stojącej. Po przeprowadzeniu kapsuloreksji i fakoemulsyfikacji jądra soczewki zostaje wszczepiona soczewka toryczna. Po rozwinięciu haptenów w torebce soczewki toryczną soczewkę ustawia się w odchyleniu ok. 20° od osi docelowej. Ostateczne, dokładne ustawienie soczewki uzyskuje się po usunięciu wiskoelastyku.

Mimo wysokiej stabilności rotacyjnej soczewki opartej na platformie AcrySof, którą w literaturze zwykle ocenia się na mniej niż 4 stopnie w obserwacji 6-miesięcznej, zdarzają się sytuacje wymagające doprecyzowania osi ustawienia soczewki w okresie pooperacyjnym – najczęściej ze wzglę-

du na nieprecyzyjne jej ustawienie śródoperacyjne. W tej sytuacji pomocny może być inny kalkulator internetowy – Berdahla i Hardtena na stronie <http://www.astigmatismfix.com>, który określa docelową pozycję soczewki torycznej na podstawie zakładanych wartości przedoperacyjnych i aktualnych w okresie pooperacyjnym.

Soczewki toryczne pozwalają zredukować astygmatyzm w trakcie operacji usunięcia zaćmy. Należy jednakże zwrócić uwagę na rozsądną kwalifikację pacjentów i uzyskanie jak najdokładniejszych pomiarów w celu zmaksymalizowania efektu redukcji astygmatyzmu i wyeliminowania błędów. Pozwoli to na uzyskanie wysokiej jakości życia pacjentów po operacji zaćmy z jednoczesną korekcją astygmatyzmu rogówkowego.

ADRES DO KORESPONDENCJI

Andrzej Dmitriew

Klinika Okulistyki, Uniwersytet Medyczny w Poznaniu
61-848 Poznań, ul. Długa 1/2
tel.: (61) 854-92-84
e-mail: a.dmitriew@gmail.com

Piśmiennictwo

1. Borasio E., Mehta J.S., Maurino V.: Surgically induced astigmatism after phacoemulsification in eyes with mild to moderate corneal astigmatism: temporal versus on-axis clear corneal incisions. *J. Cataract. Refract. Surg.* 2006; 32(4): 565-72.
2. Savini G., Hoffer K.J., Ducoli P.: A new slant on toric intraocular lens power calculation. *J. Refract. Surg.* 2013; 29(5): 348-54.
3. Ouchi M.: High-cylinder toric intraocular lens implantation versus combined surgery of low-cylinder intraocular lens implantation and limbal relaxing incision for high-astigmatism eyes. *Clin. Ophthalmol.* 2014; 8: 661-7.
4. Li Y., Wang J., Chen Z., Tang X.: Effect of hydrophobic acrylic versus hydrophilic acrylic intraocular lens on posterior capsule opacification: meta-analysis. *PLoS One.* 2013; 8(11): e77864.
5. Cheng J.W., Wei R.L., Cai J.P. et al.: Efficacy of different intraocular lens materials and optic edge designs in preventing posterior capsular opacification: a meta-analysis. *Am. J. Ophthalmol.* 2007; 143(3): 428-36.
6. Assaf A., Kotb A.: Ocular aberrations and visual performance with an aspheric single-piece intraocular lens: contralateral comparative study. *J. Cataract. Refract. Surg.* 2010; 36(9): 1536-42.
7. Ferrer-Blasco T., Montés-Micó R., Peixoto-de-Matos S.C. et al.: Prevalence of corneal astigmatism before cataract surgery. *J. Cataract. Refract. Surg.* 2009; 35(1): 70-5.
8. Chen W., Zuo C., Chen C. et al.: Prevalence of corneal astigmatism before cataract surgery in Chinese patients. *J. Cataract. Refract. Surg.* 2013; 39(2): 188-92.