Aktualne poglądy na znaczenie higieny brzegów powiek w leczeniu i zapobieganiu schorzeniom narządu wzroku

Current views on the importance of eyelid hygiene in the treatment and prevention of eye diseases

Piotr Gościniewicz, Łukasz Drzyzga

Uniwersyteckie Centrum Okulistyki i Onkologii,
Śląski Uniwersytet Medyczny w Katowicach
Oddział Okulistyki Dorosłych, Katedra i Klinika Okulistyki, Śląski Uniwersytet Medyczny w Katowicach
Kierownik: prof. dr hab. n. med. Wanda Romaniuk

NAJWAŻNIEJSZE

Badania epidemiologiczne pokazują, że blisko 37–47% pacjentów zgłaszających się do okulisty ma problemy dotyczące brzegów powiek. Stosowanie preparatów do higieny brzegów powiek jest podstawą skutecznego leczenia i zapobiegania nawrotom zaburzeń dotyczących brzegów powiek.

HIGHLIGHTS

Epidemiological studies show that nearly 37–47% of patients admitted to ophthalmologists has problems from eyelids. Using medicaments for eyelid hygiene is the basis of blepharitis effective treatment and prevention of relapse disturbance by blepharitis.

STRESZCZENIE

Rosnący odsetek osób cierpiących z powodu przewlekłych stanów zapalnych brzegów powiek sprawia, że konieczne staje się skuteczne leczenie oraz zapobieganie nawrotom tego schorzenia. Choroba często powoduje duży dyskomfort w życiu codziennym, m.in. utrudniając pracę zawodową. Stanowi też utrudnienie dla oczekujących na okulistyczny zabieg operacyjny (np. operację usunięcia zaćmy). Cierpiący na przewlekłe zapalenie brzegów powiek wymagają odpowiedniego przygotowania, a nierzadko są nawet dyskwalifikowani z operacji, ponieważ stan zapalny brzegów powiek niesie ryzyko wprowadzenia infekcji do wnętrza oka. Coraz częściej wskazuje się na konieczność przeprowadzania regularnej higieny brzegów powiek jako najskuteczniejszej metody leczenia i profilaktyki nawracających stanów zapalnych przedniego odcinka oka.

Słowa kluczowe: higiena brzegów powiek, zapalenie brzegów powiek, leczenie, profilaktyka

ABSTRACT

Increasing number of people suffering from chronic blepharitis makes that there is need for effective treatment and prevention of recurrence of the disease. The disease often causes a lot of discomfort in everyday life, making it difficult to work as well. Patients in whom surgery is planned (such as cataract surgery), and suffering from chronic blepharitis require proper eyelid preparation. Often, they are disqualified from the operations against recurrent blepharitis, which carries the risk of transfering infection into the eye bulb. Increasingly, it is referred and pointed the need to carry out regular eyelid hygiene, as the most effective method of treatment and prevention of recurrent inflammation of anterior segment of the eye.

Key words: eyelid hygiene, blepharitis, treatment, prevention

© Medical Education. For private and non-commercial use only. Downloaded from https://www.journalsmededu.pl/index.php/ophthatherapy/index: 13.07.2025; 21:42,40

BADANIE POWIEK

Zaburzenia dotyczące brzegów powiek to w dalszym ciągu nie w pełni doceniony problem, z jakim zgłaszają się pacjenci. Ważne jest, aby w trakcie zbierania wywiadu chorobowego zapytać pacjenta, kiedy dolegliwości ze strony powiek wystąpiły po raz pierwszy, jak często i w jakich okolicznościach się nasilają oraz jakie było ich dotychczasowe leczenie. Należy również zapytać o alergie ogólne i skórne. W badaniu fizykalnym należy szczególnie wnikliwie ocenić wygląd skóry twarzy (nosa, policzków, okolicy powiek i samych powiek). Warto też zwrócić uwagę na obecność wykwitów skórnych, łuszczenia się naskórka, zaczerwienień, rozszerzenia naczyń krwionośnych, rumieni, obrzęków. Dokładne badanie przedstawionych okolic może ułatwić rozpoznanie zmian zapalnych, zakaźnych, nowotworowych lub alergicznych. Szczególnie ważne jest rozpoznanie trądziku różowatego, w którego przypadku pacjenci bardzo często zgłaszają problemy dotyczące brzegów powiek. W przebiegu trądziku różowatego dochodzi do powstawania teleangiektazji, grudek, krost oraz rumieni centralnej okolicy twarzy. Może dojść do wysypki na twarzy w okolicy jarzmowej, a zmiany wysypkowe mają charakter napadowy: czasem występują po spożyciu pewnych pokarmów, alkoholu, kawy itp.

Zmiany zapalne dotyczące powiek mogą powodować pęknięcia w skórze brzegów powiek, które z kolei prowadzą do wtórnych nadkażeń. Za ujściem gruczołów Meiboma wyraźnie zaznacza się linia szara stanowiąca granicę między naskórkiem rogowaciejącym a nierogowaciejącym powieki. Jej przebieg oraz zaznaczenie może ulec zmianie na skutek przewlekłych stanów zapalnych, przerostowych czy zanikowych. W przypadku ciężkich zmian przewlekłych rogowacenie naskórka może wychodzić poza linię szarą, na brzegu mogą się pojawiać teleangiektazje (ryc. 1). Zmiany te są wysoce specyficzne dla zmian brzegów powiek występujących w przebiegu trądziku młodzieńczego, różowatego, w infekcjach i niewydolności gruczołów Meiboma. Jak już wspomniano, tylne brzegi powiek mogą mieć nieregularny przebieg, na ich powierzchni często pojawiają się poszerzone naczynia (nieraz określane jako „ślady szczotki"), o charakterystycznym przebiegu: od tylnego do przedniego brzegu powieki. Ujścia gruczołów Meiboma mogą być obrzęknięte, uniesione, mogą również wykazywać przerost z białym czopem utworzonym z białek keratyny, blokującym samo ujście (ryc. 2). Jeśli stan zapalny jest przewlekły, dochodzi do zmian zanikowych. Wówczas fizjologiczne skurcze powiek nie powodują normalnego wyciskania wydzieliny z gruczołów Meiboma, a zmiany zanikowe można rozpoznać w diafanoskopii powiek lub fotografii w podczerwieni.

RYCINA 1

Zdjęcie brzegów powiek 29-letniego pacjenta leczonego z powodu przewlekłego zapalenia brzegów powiek i rogówki obojga oczu. Uwagę zwracają poszerzone naczynia skóry brzegu powieki górnej świadczące o przewlekłej naturze schorzenia.

RYCINA 2

Zdjęcie brzegów powiek 29-letniego pacjenta leczonego z powodu przewlekłego zapalenia brzegów powiek i rogówki obu oczu. Widoczne poszerzone naczynia brzegu powieki dolnej oraz uniesione, zaczopowane ujścia gruczołów Meiboma.

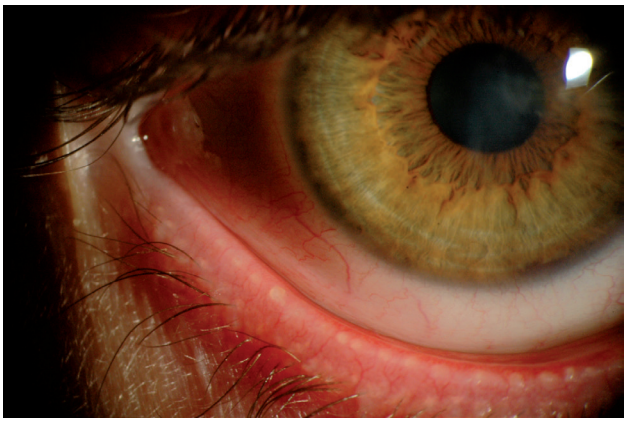

OBJAWY ZABURZEŃ ZE STRONY BRZEGÓW POWIEK

Zaburzenia ze strony brzegów powiek są najczęstszym schorzeniem dotyczącym przedniego odcinka oka spotykanym u pacjentów. Badania epidemiologiczne pokazują, że blisko 37–47% pacjentów zgłaszających się do okulisty ma problemy dotyczące brzegów powiek [1]. Zapalenie brzegów powiek i spojówek stanowi 71% powodów przyjęć w ramach ostrego dyżuru w Wielkiej Brytanii [2]. Niektóre objawy zapalenia brzegów powiek obserwowane są u ludzi zdrowych jako zmiany fizjologiczne i związane z wiekiem. Pacjenci ci nie zgłaszają dolegliwości z tym związanych. Postać przednia zapalenia brzegów powiek jest charakte-

© Medical Education. For private and non-commercial use only. Downloaded from https://www.journalsmededu.pl/index.php/ophthatherapy/index: 13.07.2025; 21:42,40

rystyczna dla ludzi młodych, postać tylna natomiast – dla starszych.

Pacjenci, których dotyczą zaburzenia ze strony powiek, zgłaszają najczęściej: przewlekłe pieczenie, zaczerwienienie powiek i spojówek, uczucie obecności ciała obcego, uczucie obecności piasku pod powiekami, zamglone widzenie, światłowstręt z charakterystycznymi remisjami i zaostrzeniami objawów. Większość pacjentów zgłasza nasilenie objawów w godzinach porannych, po przebudzeniu. U osób z objawami zespołu suchego oka dolegliwości nasilają się w ciągu dnia, zwłaszcza w przypadku pracujących przy komputerze. Schorzeniom tym często towarzyszą nawracające gradówki.

ZABURZENIE CZYNNOŚCI GRUCZOŁÓW MEIBOMA

Zaburzenie czynności gruczołów Meiboma (MGD, *Meibomian gland dysfunction*), choć często niezauważone, stanowi powszechną przyczynę zadrażnienia przedniego odcinka oka. Prowadzi ono do przewlekłego zaburzenia w postaci niedoboru warstwy lipidowej filmu łzowego. Skutkiem MGD są: szybsze tempo parowania łez z powierzchni oka, niestabilność filmu łzowego oraz podwyższenie osmolalności łez. MGD wywołuje tylne zapalenie brzegów powiek. Gruczoły Meiboma to zmodyfikowane gruczoły łojowe, produkujące wydzielinę tłuszczową będącą składową filmu łzowego o charakterze stabilizującym – stanowiącą jego warstwę lipidową. Zabezpiecza ona powierzchnię oka przed wysychaniem. Liczba tych gruczołów w powiece górnej sięga 30–40, w dolnej natomiast jest mniejsza i wynosi 20–30. Gruczołów Meiboma z wiekiem jest coraz mniej. Ich ujścia są zlokalizowane na brzegu powieki – przed połączeniem śluzowo-skórnym. Z wiekiem ujścia te przesuwają się ku tyłowi. Zaburzeniom gruczołów Meiboma mogą towarzyszyć zmiany zapalne dotyczące spojówki czy nawet rogówki.

Początkowym postępowaniem w leczeniu MDG powinna być kilkukrotna higiena brzegów powiek w ciągu dnia. Najpierw pacjent powinien zastosować kilkuminutowy ciepły okład na powieki, który spowoduje upłynnienie i łatwiejszą ewakuację wydzieliny oraz rozmiękczenie łuszczki na brzegu powieki. Po tym okładzie powinien on przeprowadzić masaż brzegu powieki (wykonując okrężne małe ruchy blisko rzęs), prowadzący do mechanicznego wyciśnięcia wydzieliny gruczołów Meiboma. Masaż prowadzi się w kierunku od środka powieki na zewnątrz. Po masażu należy kilkukrotnie przetrzeć brzegi powiek dostępnymi w sprzedaży chusteczkami do higieny brzegów powiek. Pacjenta trzeba poinformować, że nagłe zaprzestanie powyższych czynności może skutkować całkowitym brakiem efektu terapeutycznego.

Szczególną uwagę należy zwrócić na następujące objawy dotyczące wtórnych do MGD zmian: zapalenie nadtwardówki, zmiany brzeżne rogówki, unaczynienie rogówki, ścieńczenie brzeżne rogówki, nastrzyk spojówki gałkowej i tarczkowej, epiteliopatia dolnej części rogówki (punktowate ubytki w nabłonku). Zmiany te, jeśli odpowiednie leczenie nie zostanie włączone, mogą trwale uszkodzić narząd wzroku. W przypadku gdy higiena brzegów powiek nie wystarcza do wyeliminowania schorzenia, należy rozważyć leczenie farmakologiczne: miejscowe i ogólne. Leczenie ogólne opiera się na podaniu antybiotyków z grupy tetracyklin (stosujemy tetracyklinę w dawce 250 mg doustnie co 6 h przez 3–4 tygodnie, a następnie powinniśmy zredukować dawkę w zależności od poprawy stanu klinicznego – zwykle podaje się 250–500 mg dziennie). Ponieważ tetracyklina musi być przyjmowana na czczo, a dawkowanie wymaga częstego przyjmowania leku, obecnie preferowanym antybiotykiem jest doksycyklina w dawce 100 mg co 12 h przez 3–4 tygodnie z redukcją do 50–100 mg dziennie w zależności od poprawy stanu klinicznego. Należy poinformować pacjenta o działaniach ubocznych terapii: uczuleniu na światło słoneczne, zaburzeniach żołądkowo-jelitowych. Tetracykliny nie mogą być stosowane przez dzieci do 12. r.ż. ani przez kobiety w ciąży i karmiące. Leki te mogą zmniejszać skuteczność doustnych leków antykoncepcyjnych. U pacjentów, u których stosowanie tetracyklin jest przeciwwskazane, oraz u dzieci do 12. r.ż. stosujemy doustnie erytromycynę w dawce 250 mg raz lub 2 razy dziennie. Czasem konieczne jest miejscowe stosowanie preparatów steroidowych przez krótki czas oraz przewlekłe stosowanie „sztucznych łez". Oporne na leczenie jednostronne lub asymetryczne zapalenie gruczołów Meiboma może sugerować obecność raka gruczołu łojowego powieki.

ZAPALENIE BRZEGÓW POWIEK

Przewlekłe przednie zapalenie brzegów powiek

Przewlekłe przednie zapalenie brzegów powiek jest schorzeniem częstym, powodującym znaczne zadrażnienie oczu oraz uczucie dyskomfortu. Zazwyczaj jest symetryczne oraz występuje obustronnie. Zapalenie to najczęściej spowodowane jest zakażeniem gronkowcowym lub ma etiologię łojotokową. W przypadku zapalenia o etiologii gronkowcowej dolegliwości okulistyczne spowodowane są nieprawidłową komórkową reakcją immunologiczną na egzotoksyny ściany komórkowej *Staphylococcus aureus*. Zapalenie łojotokowe często łączy się z zapaleniem gronkowcowym. Pacjenci zgłaszają przewlekłe zaczerwienienie powiek, uczucie ciała obcego czy pieczenie powiek. Na rzęsach, powiekach, brwiach i skórze owłosionej głowy może się pojawić duża liczba strupów oleistych. U ok. 30% pacjentów z łojotokowym zapaleniem brzegów powiek występuje niedobór warstwy wodnej filmu łzowego. Podstawo-

© Medical Education. For private and non-commercial use only. Downloaded from https://www.journalsmededu.pl/index.php/ophthatherapy/index: 13.07.2025; 21:42,40

wym leczeniem zapalenia przedniego brzegów powiek jest higiena brzegów powiek, którą opisano powyżej. Włączenie leczenia dermatologicznego poprawiającego stan owłosionej skóry głowy może przynieść korzystny efekt terapeutyczny również dla narządu wzroku. Czasem stan pacjenta wymaga doustnego zastosowania antybiotyków (z grupy tetracyklin bądź azytromycyny – 500 mg/dz. przez 3 dni), miejscowych antybiotyków (bacytracyny z polimyksyną B, erytromycyny, fusydanu sodowego, chloramfenikolu), słabych steroidów (fluorometolanu 4 × dz. przez tydzień) oraz substytucji łez za pomocą preparatów sztucznych łez – w przypadku stwierdzenia niestabilności filmu łzowego i zespołu suchego oka. Maści antybiotykowe powinny być aplikowane na brzegi powiek jedynie po dokładnej higienie brzegów powiek, co pozwala na lepszą penetrację leku w głąb powieki.

Demodekoza (nużyca) brzegów powiek

Według niektórych doniesień zakażenie nużeńcem jest spotykane w 10% biopsji skórnych i 12% mieszków włosowych [3]. Zakażenie dotyczy zwłaszcza ludzi starszych – wśród osób w wieku 60 lat sięga 84%, a u osób powyżej 80 r.ż. wynosi 100% [4]. W ostatnim czasie dostarczono coraz silniejszych dowodów, że nużeniec może odgrywać istotną rolę jako czynnik sprawczy trądziku różowatego i zapalenia powiek. Podstawą leczenia nużycy jest stosowanie higieny brzegów powiek z użyciem odpowiednich chusteczek oraz preparatów eliminujących formy dorosłe (np. olejku z drzewa herbacianego).

OKOŁOOPERACYJNA HIGIENA BRZEGÓW POWIEK

W punkcie drugim wytycznych Polskiego Towarzystwa Okulistycznego z 1.05.2013 r. na temat postępowania okołooperacyjnego w chirurgii zaćmy, dotyczącym postępowania przedoperacyjnego, podkreśla się znaczenie higieny brzegów powiek oraz eliminacji potencjalnych źródeł infekcji w przygotowaniu pacjenta do operacji [5]. Higiena ta powinna zostać wprowadzona rutynowo szczególnie u pacjentów starszych, u których planowana jest operacja usunięcia zaćmy czy iniekcja wewnątrzgałkowa. Wobec dużego odsetka zakażeń brzegów powiek w populacji niewyeliminowanie tego schorzenia przed interwencją chirurgiczną grozi wprowadzeniem stanu zapalnego do wnętrza gałki ocznej (ryc. 3).

HIGIENA BRZEGÓW POWIEK NA CO DZIEŃ

Preparaty do higieny brzegów powiek, zwłaszcza te w postaci nasączanych chusteczek, powinny się znaleźć w każdej przydomowej czy zabieranej w podróż apteczce. W przypadku zapalenia spojówek higiena brzegów powiek powoduje skuteczniejsze działanie leków miejscowych, łatwiejszą ich aplikację oraz przyspiesza powrót do zdrowia. Chusteczka do higieny brzegów powiek może mieć zastosowanie w przypadku zadrażnienia oka czy łzawienia po obecności ciała obcego na powierzchni oka. Jest to także doskonałe uzupełnienie profilaktyki zadrażnień u osób noszących soczewki kontaktowe. Chusteczki do higieny brzegów powiek mogą mieć zastosowanie jako profesjonalny produkt do demakijażu zapobiegający powstawaniu podrażnień, są one bowiem zapakowane w jednorazowe torebki, jałowe i pozbawione substancji drażniących.

RYCINA 3

Zdjęcie odcinka przedniego oka prawego 75-letniego pacjenta zakwalifikowanego do operacji usunięcia zaćmy. Z uwagi na stan zapalny brzegów powiek u pacjenta przed zabiegiem konieczne jest włączenie profilaktyki w postaci higieny brzegów powiek.

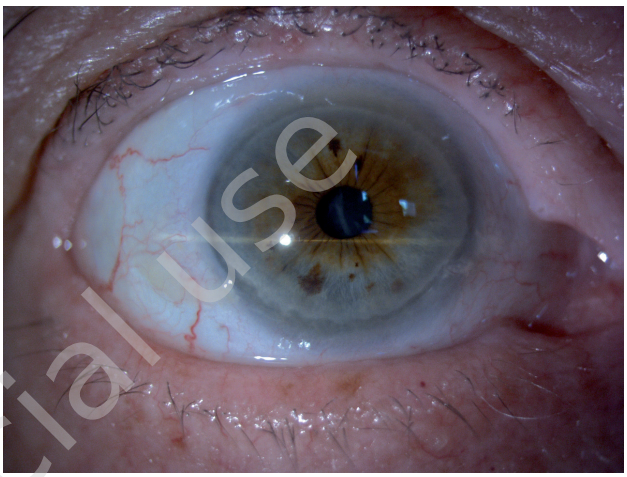

PODSUMOWANIE

Zaburzenia dotyczące brzegów powiek, ze względu na swą niespecyficzność, często są niewłaściwie rozpoznawane i leczone. Jeżeli jednak zostaną wcześnie rozpoznane i będą właściwie leczone, dobrze rokują. Pacjent powinien być poinformowany, że leczenie jest przewlekłe, wymaga cierpliwości i stałych kontroli okulistycznych. Higiena brzegów powiek ma kluczowe znaczenie w leczeniu zaburzeń ze strony brzegów powiek. Skuteczna i systematyczna higiena brzegów powiek jest podstawowym leczeniem i powinna być wprowadzona jako terapia pierwszego rzutu w większości przypadków – jeszcze przed włączeniem farmakoterapii. Należy pamiętać o higienie brzegów powiek jako przygotowaniu do zabiegów okulistycznych, co może zapobiegać wielu zapalnym powikłaniom pooperacyjnym. Chusteczki do higieny brzegów powiek to produkt, który znajduje również zastosowanie w życiu codziennym, choćby w demakijażu oraz w pielęgnacji powiek przez osoby noszące soczewki kontaktowe.

© Medical Education. For private and non-commercial use only. Downloaded from https://www.journalsmededu.pl/index.php/ophthatherapy/index: 13.07.2025; 21:42,40

ADRES DO KORESPONDENCJI
Piotr Gościniewicz
Uniwersyteckie Centrum Okulistyki i Onkologii,
Śląski Uniwersytet Medyczny w Katowicach
Oddział Okulistyki Dorosłych, Katedra i Klinika Okulistyki,
Śląski Uniwersytet Medyczny w Katowicach
40-952 Katowice, ul. Ceglana 35
e-mail: piotr.gosciniewicz@gmail.com

Piśmiennictwo

1. Lemp M.A., Nichols K.K.: Blepharitis in the United States 2009: a survey based perspective on prevalence and treatment. Ocul. Surf. 2009; 7(Suppl. 2): S1-S14.
2. Edwards R.S.: Ophthalmic emergencies in a district general hospital casualty department. Br. J. Ophthalmol. 1987; 71: 938-42.
3. Aylesworth R., Vance J.C.: Demodex folliculorum and Demodex brevis in cutaneous biopsies. Journal of the American Academy of Dermatology 1982; 7: 583-9.
4. Crawford G.H., Pelle M.T., James W.D. Rosacea I.: Etiology, pathogenesis, and subtype classification. Journal of the American Academy of Dermatology 2004; 51: 327-41; (quiz 42-4).
5. Wytyczne Polskiego Towarzystwa Okulistycznego: Postępowanie okołooperacyjne w chirurgii zaćmy. 1.05.2013: 3.

For non-commmercial use only

© Medical Education. For private and non-commercial use only. Downloaded from
https://www.journalsmededu.pl/index.php/ophthatherapy/index: 13.07.2025; 21:42,40