Wieloletnie doświadczenia z zastosowaniem ranibizumabu w leczeniu postaci wysiękowej AMD – przykłady kliniczne

Long-term experience with treatment of AMD with use of ranibizumab – clinical examples

Halina Wykrota, Krzysztof Trzciąkowski

Ośrodek Mikrochirurgii Oka OPTOMED w Katowicach
Kierownik: lek. Piotr Jaworski

STRESZCZENIE

Podejmowane od wielu lat próby leczenia wysiękowej postaci AMD zaowocowały opracowaniem i wprowadzeniem do praktyki klinicznej leków blokujących aktywność VEGF. Spośród obecnie dostępnych leków stosowany od ośmiu lat ranibizumab ma najmocniej udowodnione w badaniach klinicznych skuteczność i bezpieczeństwo. We własnym materiale kilku tysięcy iniekcji zaobserwowaliśmy minimalną liczbę działań niepożądanych, w tym żadnych poważnych niepożądanych działań leku. Przedstawiamy przypadki kliniczne pacjentów z wysiękową postacią AMD leczonych skutecznie w długim okresie za pomocą iniekcji doszklistkowych ranibizumabu. Lek ten obecnie stosujemy z powodzeniem nie tylko w wysiękowym AMD, ale także w czterech innych wskazaniach: BRVO, CRVO, DME i mCNV.

Słowa kluczowe: AMD, leczenie anty-VEGF, ranibizumab

ABSTRACT

Years of trials of treating the wet form of AMD resulted in the development and introduction into clinical practice the VEGF-blocking drugs. Among the drugs currently available ranibizumab which is used for eight years now has the strongest evidence of its efficacy and safety, proved by large number of clinical studies. In our material of several thousand injections we have observed minimum number of adverse drug reactions and no serious adverse drug reactions.

We are aiming to present the clinical examples of patients with neovascular AMD treated effectively with the injections of intravitreal ranibizumab in the long term of observation.

Ranibizumab is currently used by us successfully not only in exudative AMD but also in four other treatment indications: BRVO, CRVO, DME and mCNV.

Key words: AMD, anti-VEGF treatment, ranibizumab

NAJWAŻNIEJSZE

Tylko wczesne zdiagnozowanie wysiękowej postaci AMD i niezwłoczne rozpoczęcie leczenia może zapewnić jego wysoką skuteczność i zmniejszyć liczbę koniecznych iniekcji.

HIGHLIGHTS

Only early diagnosis and immediate start of treatment allow to achieve good treatment efficacy and can reduce number of necessary injections.

For non-commercial use only

© Medical Education. For private and non-commercial use only. Downloaded from https://www.journalsmededu.pl/index.php/ophthatherapy/index: 03.08.2025; 11:50,00

Próby leczenia wysiękowej postaci AMD podejmowano od lat 70. ubiegłego stulecia. Początkowo leczenie to miało wyłącznie charakter paliatywny i polegało na laserowej fotokoagulacji uwidocznionych w angiografii fluoresceinowej błon neowaskularnych. Zaawansowane badania nad patogenezą choroby i wprowadzenie nowych metod diagnostycznych zaowocowały opracowaniem wielu innowacyjnych metod leczenia. Metody te, poddawane kolejno ocenie w kontrolowanych badaniach klinicznych, zajmują obecnie różne pozycje w gamie dostępnych opcji terapeutycznych, ponieważ cechują się różną skutecznością i bezpieczeństwem.

Chronologicznie pierwszym badaniem klinicznym oceniającym metodę leczenia wysiękowej postaci AMD było *Macular Photocoagulation Study* (MPS). Rekrutację pacjentów do badania rozpoczęto w 1979 r., a badanie zakończono ostatecznie w 1993 r., chociaż jego wyniki publikowano jeszcze w kolejnych latach [1]. Prowadzone przez wiele lat, oceniało skuteczność i bezpieczeństwo fotokoagulacji laserowej zmian neowaskularnych w różnych grupach pacjentów, w zależności od charakteru zmian (jawne – klasyczne, ukryte i inne), ich lokalizacji (poddołkowe, przydołkowe i pozadołkowe) oraz charakterystyki światła stosowanych laserów. W odniesieniu do zmian poddołkowych wykazano, że ryzyko powikłań łącznie z nagłą i nieodwracalną utratą widzenia przewyższa ewentualne korzyści polegające na zahamowaniu pogorszenia widzenia centralnego, zwłaszcza w zmianach dużych i z dobrą początkową ostrością wzroku [2]. Obecnie nie rekomenduje się leczenia laserowego żadnych zmian poddołkowych.

W latach 90. rozpoczęto badania nad możliwością stosowania terapii fotodynamicznej (PDT, *photodynamic theraphy*) z użyciem werteporfiny. Skuteczność leczenia wykazano głównie w stosunku do zmian dominująco-klasycznych [3, 4]. Udowodniono także, że PDT wywołuje zwiększenie ekspresji czynnika wzrostu śródbłonka naczyń (VEGF, *vascular endothelial growth factor*), a w następstwie – nawroty neowaskularyzacji, co powodowało konieczność powtarzania zabiegów i w dużym stopniu ograniczało pozytywne efekty leczenia [5]. Zidentyfikowanie VEGF-A jako głównego czynnika neoangiogenezy podsiatkówkowej skłoniło do prac nad opracowaniem jego inhibitorów [6]. Pierwszą cząsteczką ocenioną w badaniach klinicznych i wprowadzoną do praktyki klinicznej był aptamer – pegaptanib sodu dezaktywujący jedną z izoform VEGF-A (VEGF165). Mimo dobrych podstaw teoretycznych proponowanej terapii i dobrej skuteczności uzyskanej we wstępnych badaniach jego skuteczność sprawdzona w badaniach klinicznych III fazy nie była najlepsza, porównywalna ze skutecznością PDT [7]. Jednak początkowo jako jedyny dostępny lek anty-VEGF znalazł zastosowanie w praktyce klinicznej. Po opracowaniu i wprowadzeniu na rynek nowych, bardziej skutecznych leków antyangiogennych, stosowany jest obecnie bardzo rzadko.

Kolejną cząsteczką anty-VEGF, opracowaną w celu leczenia neowaskularyzacji naczyniówkowej (CNV, *choroidal neovascularization*), był fragment (Fab) monoklonalnego humanizowanego przeciwciała skierowanego przeciwko wszystkim izoformom VEGF-A. Lek wprowadzono na rynek na podstawie badań klinicznych MARINA i ANCHOR pod nazwą handlową Lucentis®. Hamuje on kaskadę angiogenezy, przez co powoduje zatrzymanie wzrostu neowaskularyzacji podsiatkówkowej – najpoważniejszego objawu klinicznego procesów patologicznych zachodzących w przebiegu wysiękowej postaci AMD. Uważa się, iż zastosowanie lekkiego fragmentu przeciwciała anty-VEGF w budowie cząsteczki ranibizumabu skutkuje lepszą penetracją leku do wszystkich warstw siatkówki, jego szybszą eliminacją oraz kilkunastokrotnie większym powinowactwem do własnego antygenu w stosunku do cech, które charakteryzują pełne przeciwciało (bewacyzumab) [8, 9].

Badania kliniczne przeprowadzone wśród pacjentów z wysiękową postacią AMD udowodniły wysoką skuteczność i bezpieczeństwo stosowania ranibizumabu. Ranibizumab ma szczególnie obszerne naukowe *dossier*, uzyskane na podstawie kilkunastu badań klinicznych. W najważniejszych badaniach klinicznych ogółem poddano obserwacji 8800 pacjentów (tab. 1) [9–20].

Supresja VEGF objawia się klinicznie potwierdzonym hamowaniem wzrostu neowaskularyzacji, a także m.in. zmniejszeniem przepuszczalności naczyń krwionośnych. Dzięki takiemu wielokierunkowemu działaniu ranibizumab znalazł zastosowanie także w leczeniu zaburzeń widzenia w przebiegu innych schorzeń siatkówki, a jego wskazania rejestracyjne są sukcesywnie rozszerzane (tab. 2). Ranibizumab stosowany jest na świecie, także w naszym ośrodku, od 8 lat.

Najnowszym lekiem z grupy anty-VEGF jest aflibercept, białko fuzyjne utworzone dzięki połączeniu 2 genów, które pierwotnie były odpowiedzialne za produkcję niezależnych białek – receptorów r_1 i r_2 VEGF i fragmentu Fc ludzkiej IgG1. Lek, zarejestrowany przez FDA w 2011 r., w Polsce dostępny jest od maja 2013 r. [20].

PRZYPADEK PIERWSZY

Mężczyzna (lat 73) zgłosił się do poradni w celu przeprowadzenia badania okulistycznego i konsultacji z powodu pogorszenia się ostrości wzroku w oku prawym (OP) w ciągu ostatnich dwóch tygodni poprzedzających tę wizytę. Pacjent zgłaszał głównie zaburzenia widzenia centralnego, bardziej od strony skroniowej. Jego lewe oko (OL) nie widzi od ok. 5 lat i nie było leczone.

Pacjent od 2000 r. leczony z powodu nadciśnienia tętniczego i hipercholesterolemii. W 2004 r. przebył zawał mięśnia sercowego. Ponadto był leczony kardiochirurgicznie

© Medical Education. For private and non-commercial use only. Downloaded from https://www.journalsmededu.pl/index.php/ophthatherapy/index: 03.08.2025; 11:50,00

TABELA 1

Badania kliniczne nad stosowaniem ranibizumabu w leczeniu wysiękowej postaci AMD.

Nazwa badania (akronim)	Liczba włączonych pacjentów*
MARINA	478
MONT BLANC	133
DENALI	112
HARBOR	1097
SAILOR	4300
EXCITE	353
ANCHOR	280
CATT	599
IVAN	314
PRONTO	40
VIEW	306
SUSTAIN	513
PIER	121
CABERNET	155
Ogółem	8801

* Liczba pacjentów dotyczy grup leczonych ranibizumabem w monoterapii.

TABELA 2

Lucentis® (ranibizumab) – jedyny preparat anty-VEGF zarejestrowany we wszystkich wymienionych niżej wskazaniach.

Wskazanie	Rok rejestracji	
	FDA (USA)	EMA (Unia Europejska)
AMD	2006	2007
CRVO	2010	2011
BRVO	2010	2011
DME	2012	2011
mCNV	w toku	2013

AMD (*age-related macular degeneration*) – zwyrodnienie plamki związane z wiekiem; CRVO (*central retinal vein occlusion*) – zakrzep żyły centralnej siatkówki; BRVO (*branch retinal vein occlusion*) – zakrzep gałązki żyły środkowej siatkówki; DME (*diabetic macular edema*) – cukrzycowy obrzęk plamki; mCNV (*myopic choroidal neovascularization*) – neowaskularyzacja naczyniówkowa w przebiegu patologicznej krótkowzroczności.

For non-commercial use only

(4 by-passy w 2004 r.), obecnie pozostaje pod stałą kontrolą kardiologiczną. Od 2007 r. jest leczony z powodu cukrzycy typu 2.

W badaniu okulistycznym stwierdzono: ostrość wzroku do dali (tablica Snellena) VOP – 0,8, VOL – 0,05 (bokiem), TOP – 13,0 mmHg, TOL – 15,0 mmHg. Test Amslera w badaniu OP – nieprawidłowy. OL nie widzi do bliży. Badanie obojga oczu lampą szczelinową – bez odchyleń od normy, zaobserwowano jedynie początkowe zmętnienia soczewek. W badaniu optycznej koherentnej tomografii (OCT, *optical coherence tomography*) plamki OP stwierdzono zaburzenie przebiegu nabłonka barwnikowego siatkówki (RPE, *retinal pigment epithelium*), wyraźny wzrost grubości siatkówki w centrum plamki, z widocznym ogniskiem hiperrefleksyjnym w rzucie neowaskularyzacji naczyniówkowej (CNV) i przestrzenią hiporefleksyjną nad linią nabłonka barwnikowego w rzucie przestrzeni płynowych (ryc. 1). W badaniu OCT OL oraz w obrazie dna OL zaobserwowano bliznowatą zmianę z obrzękiem w obrębie blizny – obejmowała ona praktycznie całą plamkę (ryc. 2). W badaniu angiografii fluoresceinowej (FA, *fluorescein angiography*) stwierdzono hiperfluorescencję: w OP – narastającą w czasie, w OL – z wysyceniem w czasie. Na podstawie wyników badań OCT i FA w obojgu oczach rozpoznano postać wysiękową AMD. W OL stwierdzono zmianę w stadium blizny, w OP – aktywną CNV. Zastosowano leczenie anty-VEGF ranibizumabem (OP). W fazie nasycania podano trzy iniekcje doszklistkowe ranibizumabu w dawce 0,5 mg – zgodnie z obowiązującymi zasadami, a następnie pacjenta leczono według schematu PRN (łac. *pro re nata*

© Medical Education. For private and non-commercial use only. Downloaded from https://www.journalsmededu.pl/index.php/ophthatherapy/index: 03.08.2025; 11:50,00

– w razie potrzeby) w zależności od ostrości wzroku i wyników badania OCT. W momencie postawienia rozpoznania i rozpoczęcia leczenia zmiany były świeże, a odpowiedź na terapię – bardzo dobra. Wizyty kontrolne odbywały się regularnie i zawsze w przypadku wskazania do kontynuacji leczenia natychmiast podejmowano taką decyzję.
W ciągu 5 lat leczenia pacjentowi podano 19 iniekcji ranibizumabu. Dzięki tej terapii uzyskano: VOP na poziomie 1,0 i taką wartość utrzymano, a także prawidłowe ukształtowanie dołeczka bez cech aktywności CNV, potwierdzone badaniem OCT (ryc. 3).

RYCINA 1

Oko prawe. Badanie wykonane przed rozpoczęciem leczenia: zwiększona grubość siatkówki, przestrzeń hiporefleksyjna – przestrzenie płynowe, ognisko hiperrefleksyjne – CNV.

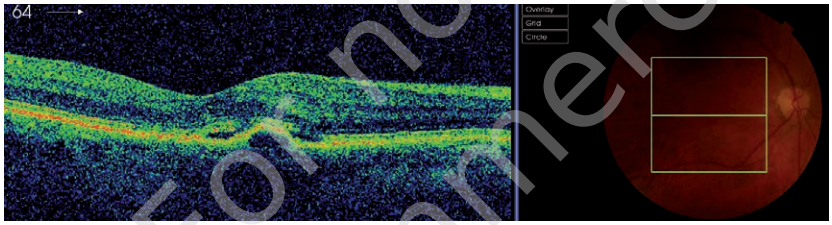

RYCINA 2

Oko lewe. Tkanka bliznowata.

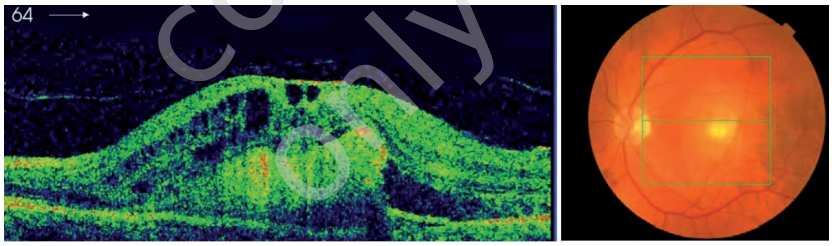

RYCINA 3

Oko prawe. 5 lat po rozpoczęciu leczenia iniekcjami ranibizumabu.

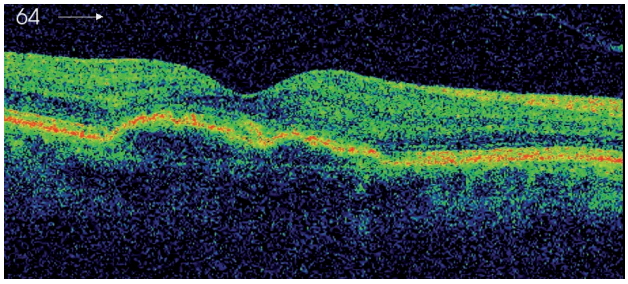

For non-commercial use only

© Medical Education. For private and non-commercial use only. Downloaded from
https://www.journalsmededu.pl/index.php/ophthatherapy/index: 03.08.2025; 11:50,00

PRZYPADEK DRUGI

Mężczyzna (lat 72) zgłosił się do poradni z powodu pogorszenia się ostrości wzroku w oku prawym (OP) od około tygodnia. Pacjent zgłaszał głównie zaburzenia widzenia centralnego i znaczne pogorszenie widzenia do bliży. Oko lewe jest okiem gorzej widzącym, nieleczonym.

Pacjent od 1997 r. leczy się z powodu nadciśnienia tętniczego i hipercholesterolemii. W 2012 r. był leczony chirurgicznie (operacja tętniaka aorty brzusznej).

U pacjenta wykonano badanie okulistyczne, w którym stwierdzono: ostrość wzroku do dali (tablice Snellena) VOP – 0,7, VOL – 0,1, TOP – 11,0 mmHg, TOL – 10,0 mmHg. Test Amslera w badaniu OP i OL – nieprawidłowy. Badanie obojga oczu lampą szczelinową – początkowe zmętnienie soczewek, poza tym w granicach normy. W badaniu koherentnej tomografii (OCT) plamki OP stwierdzono zmiany o charakterze aktywnej neowaskularyzacji naczyniówkowej (CNV) (ryc. 4). W badaniu OCT OL zaobserwowano bliznowate CNV z poziomem płynu (ryc. 5). W badaniu AF stwierdzono hiperfluorescencję: w OP – narastającą w czasie, w OL – z wysyceniem w czasie; przy nosowym brzegu zmiany hiperfluorescencja w rzucie reneowaskularyzacji.

Na podstawie wyników badań OCT i AF w obojgu oczach rozpoznano postać wysiękową AMD. W OP – aktywną, świeżą CNV, w OL – bliznowatą CNV z cechami aktywności.

RYCINA 4

Oko prawe. Aktywna CNV przed rozpoczęciem leczenia ranibizumabem.

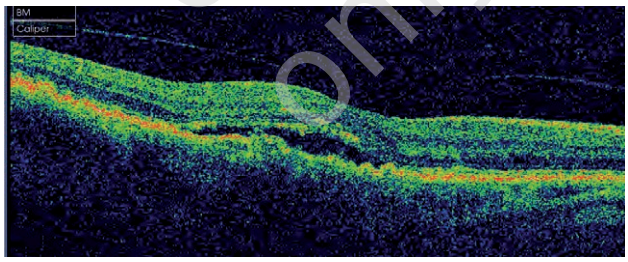

RYCINA 5

Oko lewe. CNV: ślady aktywności + tkanka bliznowata.

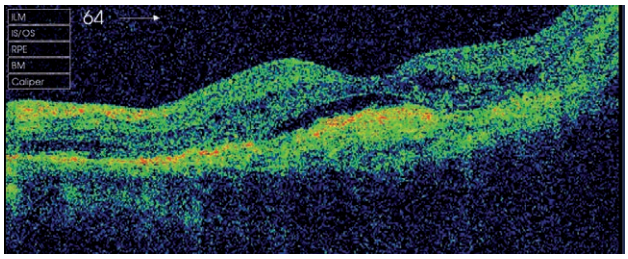

Najpierw zastosowano leczenie anty-VEGF ranibizumabem oka prawego. Podano trzy iniekcje doszklistkowe ranibizumabu w dawce 0,5 mg w fazie nasycania. Następnie pacjenta leczono według schematu PRN w zależności od ostrości wzroku i wyników badania OCT.

Po pierwszych trzech kolejnych iniekcjach uzyskano poprawę ostrości wzroku VOP – 1,0 i poprawę morfologii siatkówki w badaniu OCT (ryc. 6).

RYCINA 6

Oko prawe. Zakończenie fazy nasycania: brak cech aktywności CNV.

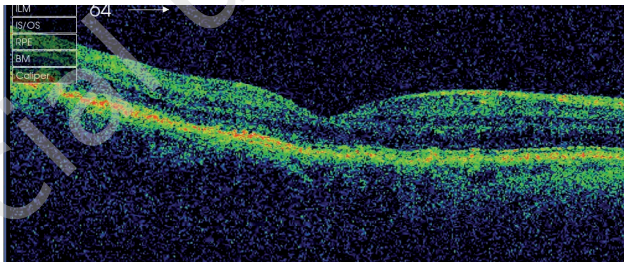

Wizyty kontrolne odbywały się regularnie co miesiąc, przy czym w każdym przypadku pogorszenia ostrości wzroku i nawet nieznacznej progresji zmian w badaniu OCT potwierdzającej cechy aktywności CNV (ryc. 7) natychmiast podejmowano decyzję o kontynuacji leczenia.

RYCINA 7

Oko prawe. Śladowe cechy aktywności CNV – wskazana kontynuacja leczenia.

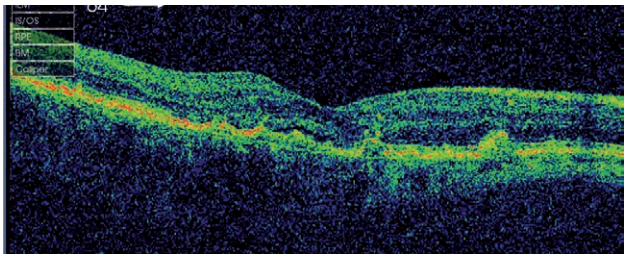

W ciągu 6 lat leczenia pacjentowi podano 27 iniekcji ranibizumabu. Dzięki tej terapii uzyskano i utrzymano ostrość wzroku na poziomie VOP – 0,9, a także prawidłowe ukształtowanie dołeczka bez cech aktywności CNV, potwierdzone w badaniu OCT (ryc. 8).

Oko lewe u opisywanego pacjenta było leczone z rocznym opóźnieniem po uzyskaniu pewnej stabilizacji w oku prawym, które było i jest sprawniejsze.

© Medical Education. For private and non-commercial use only. Downloaded from https://www.journalsmededu.pl/index.php/ophthatherapy/index: 03.08.2025; 11:50,00

RYCINA 8

Oko prawe. 6 lat po rozpoczęciu leczenia ranibizumabem. Brak cech aktywności CNV.

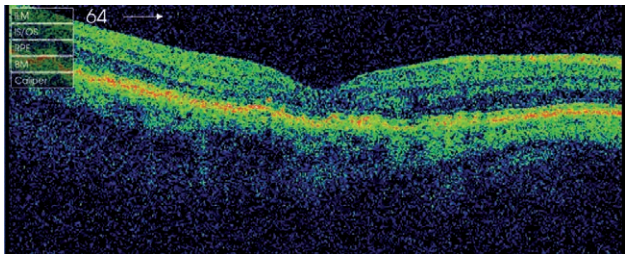

Pacjent początkowo był zdecydowany na leczenie tylko oka prawego. W trakcie terapii OP zdecydowano się również na leczenie oka lewego. Zastosowano leczenie iniekcjami ranibizumabu, odstąpiono jednak od fazy nasycania. Już po pierwszej iniekcji uzyskano poprawę w badaniu OCT (ryc. 9), nie stwierdzono jednak poprawy ostrości wzroku (VOL – 0,1).

RYCINA 9

Oko lewe. Pozytywna odpowiedź na leczenie: obraz OCT miesiąc po iniekcji ranibizumabu.

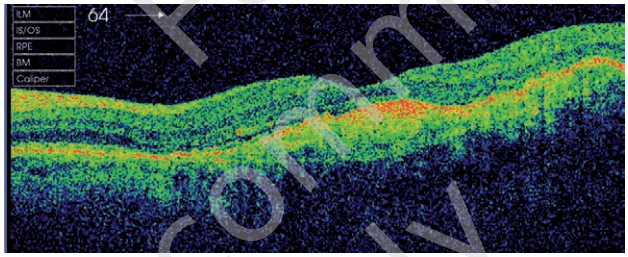

Wizyty kontrolne były przeprowadzane co miesiąc, a w przypadku progresji zmian w badaniu OCT podejmowano decyzję o kontynuacji leczenia anty-VEGF.
W ciągu 5 lat leczenia pacjentowi podano 18 iniekcji ranibizumabu, utrzymano VOL na poziomie 0,1 i stabilizację zmian w obrazie OCT bez cech aktywności CNV (ryc. 10).

RYCINA 10

Oko lewe. 5 lat po rozpoczęciu leczenia ranibizumabem. Brak cech aktywności CNV.

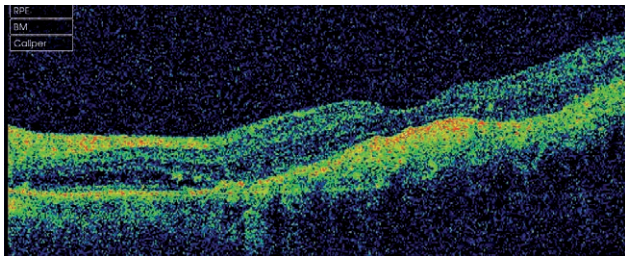

OMÓWIENIE

U obu opisywanych pacjentów nie zaobserwowaliśmy żadnych poważnych działań niepożądanych leku. Odnotowywaliśmy jedynie sporadycznie miejscowe działania niepożądane związane z samym zabiegiem iniekcji do ciała szklistego.

Analiza przedstawionych przypadków potwierdza, że u pacjentów z początkową dobrą ostrością wzroku i wcześnie zdiagnozowanymi zmianami CNV leczenie ranibizumabem przynosi bardzo dobre efekty, a w długim okresie obserwujemy poprawę ostrości wzroku w stosunku do parametrów wyjściowych. Istotne jest w naszej ocenie systematyczne monitorowanie, najlepiej w odstępach miesięcznych, i wdrażanie leczenia w przypadku jakiejkolwiek, nawet niewielkiej aktywności zmian CNV u pacjentów, którzy pozytywnie reagują na leczenie. Takie podejście skutkuje bowiem zmniejszeniem ogólnej liczby iniekcji w dłuższym okresie. Niezastosowanie leczenia we właściwym czasie, obok gorszego rokowania co do ostrości wzroku, powoduje konieczność częstszego powtarzania iniekcji i w efekcie wymagana jest większa liczba iniekcji w danym okresie obserwacji.
U pacjentów z gorszą wyjściową ostrością wzroku i złożoną morfologią zmiany efektem leczenia bez względu na jego intensywność jest raczej stabilizacja widzenia, niezależnie od obserwowanej w obrazie OCT poprawy stanu miejscowego siatkówki.
Liczba wymaganych iniekcji u obu pacjentów była zbieżna z danymi z randomizowanych badań klinicznych, które podają: w badaniu SUSTAIN – 5,6, w badaniu MONT BLANC – 5,1, PRONTO – 5,6, a w badaniu CATT – 6,9 iniekcji w pierwszym roku obserwacji [10, 11, 17].
Należy zaznaczyć, że w kolejnych latach liczba potrzebnych iniekcji się zmniejsza i np. w badaniu PRONTO po 2 latach średnia liczba iniekcji wyniosła 9,9 [18], a średni czas między iniekcjami po uzyskaniu wysuszenia zmiany to 4,5 miesiąca [17].
U naszych pacjentów z pozytywną początkową reakcją na leczenie średnia liczba iniekcji waha się od 4 do 5 na 12 miesięcy.
W trwającym obecnie badaniu LUMINOUS, jednym z największych badań obserwacyjnych w okulistyce, w którym uczestniczyć ma 30 tys. pacjentów na świecie, oceniane są długoterminowe bezpieczeństwo i skuteczność ranibizumabu we wszystkich zarejestrowanych wskazaniach. To pięcioletnie, międzynarodowe, wieloośrodkowe badanie obserwacyjne ma na celu poszerzenie wiedzy o długoterminowej skuteczności, sposobach dawkowania, bezpieczeństwie oraz jakości życia pacjentów leczonych ranibizumabem. Badanie to, jako badanie obserwacyjne, dopuszcza stosowane w codziennej praktyce lekarskiej w różnych krajach indywidualne schematy dawkowania, które w oce-

For non-commercial use only

© Medical Education. For private and non-commercial use only. Downloaded from
https://www.journalsmededu.pl/index.php/ophthatherapy/index: 03.08.2025; 11:50,00

nie badaczy zapewniają najwyższą skuteczność leczenia przy zachowaniu wysokiego profilu bezpieczeństwa [21]. Na podstawie dostępnych obecnie wyników z kilku krajów liczba iniekcji w ciągu pierwszego roku obserwacji wynosi odpowiednio: Szwecja – 4,7, Holandia – 5,5, Belgia – 5,0, Niemcy – 4,3.

Powszechnie i najczęściej stosowanym schematem terapii jest leczenie PRN z różnymi modyfikacjami, głównie co do kryteriów decyzji o wznowieniu leczenia [22].

Najwięcej danych o skuteczności, pochodzących z licznych badań klinicznych i publikacji oraz potwierdzony w nich wysoki profil bezpieczeństwa, a także długi okres obserwacji potwierdzony zarówno w badaniach, jak i w praktyce klinicznej (dotyczący bardzo dużej liczby pacjentów), stawiają terapię ranibizumabem na pierwszym miejscu wśród aktualnie dostępnych opcji leczenia wysiękowej postaci AMD, jakie należy rozważać przy podejmowaniu decyzji terapeutycznej.

ADRES DO KORESPONDENCJI
Halina Wykrota
Ośrodek Mikrochirurgii Oka OPTOMED w Katowicach
40-063 Katowice, ul. Żwirki i Wigury 4

For non-commercial use only

Piśmiennictwo

1. Macular Photocoagulation Study Group: Risk factors for choroidal neovascularization in the second eye of patients with juxtafoveal or subfoveal choroidal neovascularization secondary to age-related macular degeneration. Arch. Ophthalmol. 1997; 115(6): 741-747.
2. Macular Photocoagulation Study Group: Visual outcome after laser photocoagulation for subfoveal choroidal neovascularization secondary to age-related macular degeneration. The influence of initial lesion size and initial visual acuity. Arch. Ophthalmol. 1994; 112(4): 480-488.
3. Bressler N.: Photodynamic therapy of subfoveal choroidal neovascularization in age-related macular degeneration with verteporfin: two year results of 2 randomized clinical trials – tap report 2. Arch. Ophtalmol. 2001; 119(2): 198-207.
4. Treatment of Age-Related Macular Degeneration With Photodynamic Therapy (TAP) Study Group: Verteporfin Therapy for Subfoveal Choroidal Neowascularization in Age-Related Macular degeneration. Arch. Ophthalmol. 2002; 120: 1307-1314.
5. Tatar O., Adam A., Shinoda K. et al.: Expression of VEGF and PEDF in choroidal neovascular membranes following verteporfin photodynamic therapy. Am. J. Ophthalmol. 2006; 142(1): 95-104.
6. Ferrara N., Gerber H., Lecouter J.: The biology of VEGF and its receptors. Nat. Med. 2003; 99(6): 669-676.
7. Gragoudas E., Adamis A., Cunningham E. et al.: Pegaptanib for neovascular age-related macular degeneration. N. Engl. J. Med. 2004; 351(27): 2805-2816.
8. Avery R., Pieramici D., Rabena M. et al.: Intravitreal bevacizumab (Avastin) for neovascular age-related macular degeneration. Ophthalmology 2006; 113 (3): 363-372.
9. Rosenfeld P., Brown D., Heier J. et al.: MARINA Study Group.: Ranibizumab for neovascular age- related macular degeneration. N. Engl. J. Med. 2006; 355: 1419-1431.
10. Larsen M., Schmidt-Erfurth U., Lanzetta P. et al.: Verteporfin plus ranibizumab for choroidal neovascularization in age-related macular degeneration: Twelve-month MONT BLANC study results. Ophthalmology 2012; 119(5): 992-1000.
11. Holz G., Amoaku W., Donate J. et al.: Safety and efficacy of a flexible dosing regimen of ranibizumab in neovascular age-related macular degeneration: The SUSTAIN study. Ophthalmology 2011; 118(4): 663-671.
12. Chakravarthy U., Harding S., Rogers C. et al.: IVAN study investigators: Alternative treatments to inhibit VEGF in age-related choroidal neovascularisation: 2-year findings of the IVAN randomised controlled trial. Lancet 2013; 9900(382): 1258-1267.
13. Kaiser P., Boyer D., Cruess A., Slakter J. et al.: DENALI Study Group: Verteporfin plus ranibizumab for choroidal neovascularization in age-related macular degeneration: twelve-month results of the DENALI study. Ophthalmology 2012; 119(5): 1001--1010.
14. Busbee B., Ho A., Brown D. et al.: HARBOR Study Group: Twelve-month efficacy and safety of 0.5 mg or 2.0 mg ranibizumab in patients with subfoveal neovascular age-related macular degeneration. Ophthalmology 2013; 120(5): 1046-1056.

© Medical Education. For private and non-commercial use only. Downloaded from
https://www.journalsmededu.pl/index.php/ophthatherapy/index: 03.08.2025; 11:50,00

15. Mitchell P., Korobelnik J., Lanzetta P. et al.: Ranibizumab (Lucentis) in neovascular age-related macular degeneration: evidence from clinical trials. Br. J. Ophthalmol. 2010; 94(1): 2-13.
16. Ying G., Kim B., Maguire M. et al.: for the CATT Research Group: Sustained Visual Acuity Loss in the Comparison of Age-Related Macular Degeneration Treatments Trials. JAMA Ophthalmol. 2014 May 29 [online: doi: 10.1001/jamaophthalmol.2014.1019].
17. Fung A., Lalwani G., Rosenfeld P. et al.: An optical coherence tomography-guided, variable dosing regimen with intravitreal ranibizumab (Lucentis) for neovascular age-related macular degeneration. Am. J. Ophthalmol. 2007; 143(4): 566-583.
18. Lalwani G., Rosenfeld P., Fung A. et al.: A variable-dosing regimen with intravitreal ranibizumab for neovascular age-related macular degeneration: year 2 of the PrONTO Study. Am. J. Ophthalmol. 2009; 148(1): 43-58.
19. Jackson T., Dugel P., Bebchuk J. et al.: CABERNET Study Group: Epimacular brachytherapy for neovascular age-related macular degeneration (CABERNET): fluorescein angiography and optical coherence tomography. Ophthalmology 2013; 120(8): 1597--1603.
20. Schmidt-Erfurth U., Kaiser P., Korobelnik J. et al.: Intravitreal aflibercept injection for neovascular age-related macular degeneration: ninety-six-week results of the VIEW studies. Ophthalmology 2014; 121(1): 193-201.
21. Holz F., Bandello F., Gillies M. et al.: on behalf of the LUMINOUS Steering Committee: Safety of ranibizumab in routine clinical practice: 1-year retrospective pooled analysis of four European neovascular AMD registries within the LUMINOUS programme Br. J. Ophthalmol. 2013; 97(9): 1161-1167.
22. Lucentis (ranibizumab). Charakterystyka produktu leczniczego. 05.2014.

For non-commmercial use only

© Medical Education. For private and non-commercial use only. Downloaded from
https://www.journalsmededu.pl/index.php/ophthatherapy/index: 03.08.2025; 11:50,00