

# Usunięcie gałki ocznej – techniki i wskazania

*Enucleation and evisceration – techniques and indications*

**Marek E. Prost**

Klinika Okulistyczna, Wojskowy Instytut Medycyny Lotniczej w Warszawie



## NAJWAŻNIEJSZE

Preferowaną techniką usunięcia gałki ocznej jest ewisceracja z wszczepem oczodołowym.

E nukleacja jest natomiast metodą z wyboru w przypadku guzów gałki i jej zaniku.

## HIGHLIGHTS

The preferred surgical technique of eyeball removal is evisceration with orbital implant placement. However, this method is contraindicated in patients with intraocular tumors and phthisical eyes. In these patients enucleation is the method of choice.

## STRESZCZENIE

Celem pracy jest przedstawienie problemów związanych z usunięciem gałki ocznej (problemy kosmetyczne, poenukleacyjny zespół oczodołu, pooperacyjna ruchomość protezy i zanik spojówki) oraz opisanie wad i zalet różnych metod tego zabiegu (enukleacja, ewisceracja). Omówiono również wybór tych metod w zależności od wskazań do usunięcia gałki.

**Słowa kluczowe:** enukleacja, ewisceracja, techniki, wskazania

## ABSTRACT

In the paper the problems of eyeball removal (cosmetic, post-enucleation socket syndrome, post-operative prostheses mobility and conjunctival atrophy) are described and advantages and disadvantages of different surgical methods of eyeball removal (enucleation, evisceration) are discussed. The choice of surgical method depending on indication for eyeball removal is also discussed.

**Key words:** enucleation, evisceration, techniques, indications

## RYS HISTORYCZNY

Usunięcie gałki ocznej jest jedną z najstarszych technik chirurgicznych stosowanych w okulistyce. Zgodnie z zapisami historycznymi operacja ta była wykonywana w Chinach już 2600 lat p.n.e. [1]. W Europie była ona przeprowadzana w starożytnej Grecji oraz w starożytnym Rzymie. Z biegiem lat wykształciły się dwie podstawowe techniki usuwania gałki: enukleacja i ewisceracja. Enukleacja polega na usunięciu całej gałki ocznej po odcięciu mięśni zewnątrzgałkowych i nerwu wzrokowego, natomiast ewisceracja – na odcięciu rogówki, wyłuszczeniu zawartości gałki ocznej (soczewki, tęczówki, ciała rzęskowego, ciała szklistego, naczyńki i siatkówki) i pozostawieniu samej twardówki z przyczepionymi do niej mięśniami. Ewisceracja została po raz pierwszy opisana w 1817 r. przez Beara [1]. Do 1972 r. częstotliwość przeprowadzania obu zabiegów na świecie była podobna. W Polsce ewiscerację jako zabieg chirurgiczny wykonywano rzadko. W 1972 r. ukazała się praca Greena i wsp. opisująca cztery przypadki wystąpienia współczulnego zapalenia drugiego oka po tym zabiegu [2]. Spowodowało to znaczne zmniejszenie liczby wykonywanych ewisceracji. W 2012 r. Phan i wsp. przeanalizowali dane na ten temat i stwierdzili, że w większości opisanych przypadków zapalenie współczulnego po ewisceracji brak jest dowodów potwierdzających, że to zabieg był przyczyną zapalenia [1]. Według nich twierdzenie to zostało oparte na opisach jedynie kilku przypadków, co do których istnieją duże wątpliwości, że zapalenie wystąpiło w wyniku zabiegu, a nie innych czynników. Analiza prac na ten temat opublikowana po 1972 r. wykazała, że częstość występowania zapalenia współczulnego po ewisceracji nie jest większa niż po operacji zaćmy czy witrektomii [1]. Dlatego też w ostatnich latach coraz więcej okulistów zaczęło z powrotem wykonywać zabieg ewisceracji.

## PROBLEMY KOSMETYCZNE ZWIĄZANE Z USUNIĘCIEM GAŁKI OCZNEJ

Usunięcie gałki ocznej jest operacją, która całkowicie zmienia stosunki anatomiczne w oczodole i stwarza szereg problemów kosmetycznych i psychologicznych u pacjentów związanych z innym wyglądem twarzy, czyli tej części ciała, która jest najbardziej wystawiona na widok i ocenę osób postronnych. Dlatego taka operacja nie powinna ograniczać się do samego usunięcia gałki ocznej. Należy również zapewnić jak najlepszy wygląd tej części twarzoczaszki (pozycję i ruchomość powieki górnej i dolnej, ustawienie i ruchomość protezy) [3].

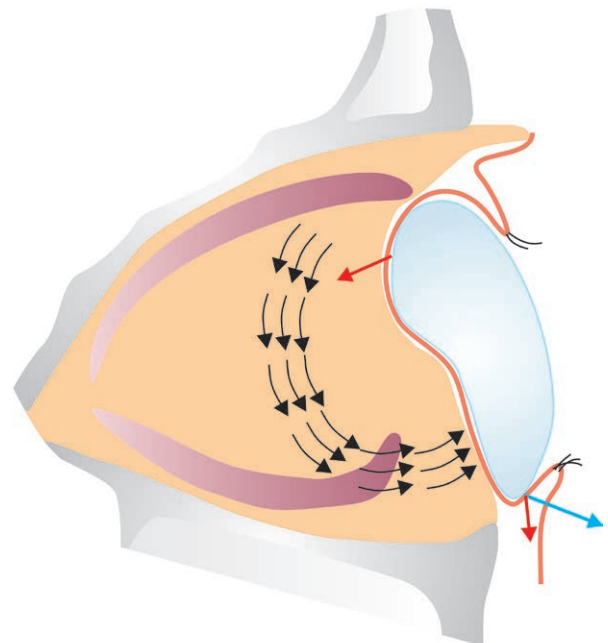
### Zmiany anatomiczne w oczodole po usunięciu gałki ocznej

Zmiany anatomiczne w oczodole po enukleacji (bez wszczepu oczodołowego) zostały opisane przez Cullera w 1952 r.

na podstawie obserwacji klinicznych, a następnie potwierdzone przez Smita i wsp. w badaniach radiograficznych oczodołów [4, 5]. Usunięcie gałki ocznej powoduje skurcz mięśni prostych i skośnych oraz zapadnięcie się torebki Tenona. Równocześnie występuje skłonność do podwijania się brzegów powiek (zwłaszcza górnej) wskutek braku ich oparcia na gałce ocznej. Badania radiograficzne wykazały, że parę tygodni po operacji dochodzi do redystrybucji tkanki tłuszczowej oczodołu w dół i ku przodowi [5]. Towarzyszy temu przemieszczenie się w dół kompleksu mięśnia prostego górnego i dźwigacza powieki górnej, co powoduje opadnięcie powieki górnej i pogłębienie jej rowka. Równocześnie wskutek działania sił grawitacji, niestabilizowanych przez obecność gałki, główna masa tłuszczu oczodołowego ulega obrotowi i przemieszcza się w dół i ku przodowi [3, 4]. Powoduje to uniesienie i spłaszczenie dolnego załamka worka spojówkowego, do czego przyczynia się również obkurczanie się mięśnia skośnego dolnego [4, 5] (ryc. 1).

### RYCINA 1

Zmiany stosunków anatomicznych oczodołu po usunięciu gałki i dobraniu protezy. Brak gałki ocznej oraz ucisk górnej części protezy są przyczyną obrotu tkanki tłuszczowej oczodołu w dół i ku przodowi oraz jej redystrybucji, co z kolei powoduje spłykanie załamka dolnego i odwinięcie brzegu powieki dolnej oraz zmniejszenie powierzchni załamka dolnego – potrzebnego, aby utrzymać protezę. Zmiany te są określane jako poenukleacyjny zespół oczodołu.

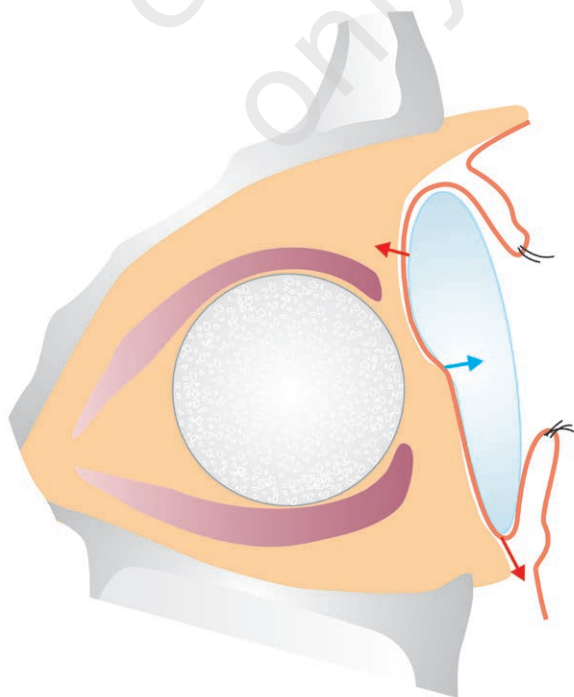


Kształt protezy ocznej, dobranej po zabiegu, powinien uwzględniać zarówno ubytek tkanek po usunięciu gałki, jak i pooperacyjne zmiany w anatomii oczodołu. Dlatego

proteza powinna być na tyle duża, aby uzupełnić ubytek objętości, oraz grubsza u góry i od skroni, aby uwzględnić zmiany położenia tkanek oczodołu. Jednak większość protez jest nachylona ku tyłowi. Ciężar protezy powoduje bowiem zapadanie się jej w górnej części worka spojówkowego oraz przemieszczenie załamka dolnego spojówki w dół i ku przodowi (ryc. 2). Równocześnie proteza jest położona za bardzo ku przodowi, aby mogła stanowić oparcie dla kompleksu mięśnia prostego górnego i dźwigacza powieki górnej, co powoduje, że nie zmniejsza ona opadnięcia powieki górnej i pogłębienia jej rowka. Towarzyszą temu zmiany ustawienia powiek – ich podwinięcie przy zbyt małej protezie lub odwinięcie przy zbyt dużej – oraz niedomykalność szpary powiekowej. Zmiany te są określane jako poenuklacyjny zespół oczodołu (PESS, *post-enucleation socket syndrome*), na który składają się pogłębienie rowka górnej powieki i różnego rodzaju dysfunkcje powiek (niedomykalność, opadnięcie, podwinięcia lub wywinięcia jej brzegów, rozciągnięcie dolnej powieki) [3–6] (ryc. 1). Z czasem zmiany te mogą się nasilać. Istotną zmianą w wyglądzie chorego po operacji usunięcia gałki jest również znacznie mniejsza ruchomość protezy w porównaniu z tą, jaką miała gałka oczna.

## RYCINA 2

Anatomia oczodołu po usunięciu gałki z wszczepem oczodołowym i dobraniu protezy. Implant wypełnia oczodół, podpira mięśnie proste i skośne, dzięki czemu zapobiega ich skurczowi oraz obkurczaniu się torebki Tenona, co uniemożliwia obrót tłuszczu oczodołowego i jego redystrybucję oraz zmniejsza pogłębienie się rowka powieki górnej.



## Zmiany anatomiczne w oczodole po usunięciu gałki ocznej z wszczepem oczodołowym

Implantacja wszczepu oczodołowego po usunięciu gałki ocznej w dużej mierze zapobiega rozwojowi wielu spośród opisanych wyżej zmian. Implant wypełnia oczodół, dzięki czemu uniemożliwia obrót tłuszczu oczodołowego, podpira mięśnie proste i skośne, co zapobiega ich skurczowi, oraz zmniejsza pogłębienie rowka powieki górnej, a także jej opadanie. Stosowane protezy oczne mogą być wówczas cieńsze, lżejsze i są ustawione bardziej pionowo, co skutkuje zarówno mniejszym uciskiem na dolny załamek, jak i odwinięciem brzegu powieki dolnej (która i tak jest o wiele mniejsza wskutek małego przemieszczenia tkanek oczodołu) [3, 6] (ryc. 2). Odpowiednie umocowanie mięśni ocznych do wszczepu oczodołowego znacznie zwiększa ruchomość protezy.

## ZASTOSOWANIE WSZCZEPÓW OCZODOŁOWYCH W CHIRURGII USUNIĘCIA GAŁKI

Wszczep oczodołowy jako pierwszy zastosował Mules w 1885 r. [7]. W trakcie operacji ewisceracji wszczepił on do wnętrza worka twardówkowego kulkę ze szkła z pierścieniami ze złota i srebra [7, 8]. W następnych latach do produkcji wszczepów oczodołowych próbowano wykorzystywać różne materiały, którym nadawano różne kształty [9]. Nie były one dobrze tolerowane przez tkanki oczodołu, były za drogie lub za ciężkie oraz dochodziło do ich implozji podczas zmian temperatury (szklane, puste w środku wszczepy) – dlatego większość z nich nie jest obecnie stosowana. Do lat 70. XX w. wszczepy wykonywano ze szkła, z polymetylometakrylatu (PMMA) i z silikonu. Zazwyczaj miały one kształt kuli, często z różnymi rowkami do umocowania mięśni prostych. Wszczepy te nie integrowały się z tkankami oczodołu, lecz wokół nich wytwarzała się torebka włóknista, wewnątrz której wszczep mógł się swobodnie przemieszczać. W przypadku odsłonięcia wszczepu wskutek zaniku spojówki i torebki włóknistej uciśniętej między protezą a implantem dochodziło do jego samoistnego wysunięcia się z oczodołu [3, 9, 10]. W związku z tym od 1985 r. stosowane są wszczepy porowate, produkowane początkowo z naturalnego hydroksyapatytu (koralu i kości cieląt), a ostatnio z tworzyw sztucznych – polietylenu, sztucznego hydroksyapatytu oraz tlenku aluminium (wszczepy bioceramiczne). Są one bardzo lekkie (procent pustych porów w stosunku do całkowitej objętości waha się od 30 do > 80) [3, 10]. Porowata struktura tych wszczepów umożliwia wrastanie naczyń i tkanki włóknistej do ich wnętrza, co prowadzi do integracji implantu z tkankami oczodołu [11]. Zmniejsza to zarówno częstość występowania zakażeń w oczodole, jak i stopień ich ciężkości (unaczynienie poprawia procesy obronne i immunologiczne), a także migrację i ryzyko samoistnego usunięcia wszcze-

pów. Zwiększa natomiast prawdopodobieństwo powodzenia chirurgicznej rekonstrukcji spojówki w miejscach jej zaniku [3, 11–13]. Stopień wnikania tkanki włóknisto-naczyniowej do wszczepu można ocenić za pomocą rezonansu magnetycznego [9, 14]. Obecnie najczęściej stosuje się wszczepy porowate bioceramiczne ze względu na całkowity brak odczynów tkankowych na ten materiał, największą porowatość, najmniejsze różnice w wielkości porów oraz najmniejszą liczbę porów o ślepych zakończeniach (najwięcej połączeń wewnętrznych). Wszystkie te cechy ułatwiają wnikanie tkanki włóknisto-naczyniowej i integrację implantu w oczodołu [3, 10, 11].

Wszczepy porowate (poza polietylenowymi) są twarde, co utrudnia przysycie do nich mięśni oka. Dlatego były one pokrywane innymi materiałami, do których następnie przyszywano mięśnie oczne w miejscach ich fizjologicznych przyczepów. Początkowo stosowano w tym celu materiały biologiczne (opona twarda, twardówka, osierdzie), ale powodowały one czasem odczyny zapalne i powstawanie ziarniaków oraz stwarzały ryzyko przeniesienia różnych chorób zakaźnych (AIDS, choroba prionowa – Creutzfeldta–Jakoba, gąbczaste zapalenie mózgu). Poza tym tkanki biologiczne utrudniały wnikanie naczyń do wszczepu, dlatego wycinano okienka w tkankach pokrywających implant. Z tego powodu obecnie pokrywa się je siateczką polyglaktynową (Vicryl) lub polytetrafluoroetylenową (Teflon). Siateczki te nie utrudniają wnikania naczyń i po blisko 12 tygodniach ulegają rozpuszczeniu i zastąpieniu przez tkankę włóknisto-naczyniową [3, 10]. Wszczepy pokrywane np. Vicrylem są sprzedawane przez firmy produkujące implanty, ale są droższe. Badania kliniczne wykazały jednak, że przysycie mięśni do materiału pokrywającego wszczep nie ma większego wpływu na ruchomość protezy ocznej [9, 10]. Brak też dowodów na to, że zaniki spojówki rzadziej występują podczas stosowania pokrytych wszczepów [10]. Pokrycie ułatwia natomiast wprowadzenie implantu do oczodołu w trakcie operacji.

Przysycie mięśni ocznych do implantu oczodołowego znacznie zwiększa ruchomość protezy ocznej. W celu dalszej poprawy ruchomości zaczęto stosować protezy z kołeczkiem wystającym z jej tylnej powierzchni. Kołeczek wprowadza się w kanał wywiercony we wszczepie oczodołowym. Wywiercenie kanału w implancie (2–3 mm szerokości i 10 mm długości) można wykonać po całkowitym jego unaczynieniu, tj. po blisko 6 miesiącach. Istnieją również systemy, w których kołeczek, mający na powierzchni kulkę, wprowadza się na stałe do wszczepu, zaś na tylnej powierzchni protezy odpowiada jej okrągłe zagłębienie. Zwiększa to zakres ruchów protezy, ale przede wszystkim w płaszczyźnie poziomej [10]. Stosowanie kołeczków jest jednak związane z powikłaniami, takimi jak: zapalenie oczodołu, ropopochodne ziarniniaki, zwiększenie częstości występowania zaników spojówki i odgłos klikania podczas

spojrzeń na boki (zbyt duży kanał we wszczepie). Ponadto systemy te wymagają drugiej operacji i są kosztowne – dlatego nie są często stosowane [3, 9, 10].

## TECHNIKI ZABIEGU

### Enukleacja

W klasycznej technice enukleacji po odcięciu spojówki w rąbku są kolejno znajduwane i odcinane mięśnie proste, a następnie przecina się nerw wzrokowy i mięśnie skośne. Gałka oczna w trakcie odcinania nerwu jest unoszona do góry przez dwa szwy założone w rąbku lub pean zakleszczony na mięśniu prostym przysrodkowym. Mięśnie zewnątrzgałkowe ulegają wtedy retrakcji i chowają się w tkankach oczodołu. Ich działanie jest zależne od przypadkowego ułożenia się i ewentualnego zrośnięcia z tkankami oczodołu. Aby zwiększyć ruchomość protezy, można przyszyć mięśnie proste do spojówki w odległości ok. 10 mm od jej brzegu.

Głównymi powikłaniami śródoperacyjnymi enukleacji gałki ocznej są uszkodzenie twardówki w czasie nacinania nerwu wzrokowego oraz krwawienie z przeciętej tętnicy środkowej siatkówki. Pierwszemu z tych powikłań można zapobiec, stosując łyżkę Wellsa (ryc. 3). Założona wycięciem na nerw wzrokowy, osłania twardówkę i unosi gałkę, co ułatwia odcięcie nerwu wzrokowego w bezpiecznej odległości od oka. Krwawienie z tętnicy środkowej siatkówki można zmniejszyć, wykonując zakleszczenie nerwu wzrokowego przed jego odcięciem za pomocą peana, który chroni również przed nacięciem twardówki. Najlepszą alternatywę stanowi jednak zastosowanie pętli Fostera (ryc. 4). Jest to rodzaj kaniuli, w której umieszcza się cienki stalowy drut w kształcie pętli, dającej się stopniowo zmniejszać za pomocą znajdującego się w ręczce kołowrotka. Pętlę przesuwamy poza gałkę oczną i zaciskając ją, przecina się nerw wzrokowy, miażdżąc równocześnie tkanki i zaciskając naczynia krwionośne. Utrzymanie przez parę minut pętli zaciśniętej na kikucie nerwu powoduje, że można usunąć gałkę całkowicie bez krwawienia (ryc. 5). Zastosowanie pętli Fostera zapobiega również nacięciu twardówki – zaciśnięta za wcześniej pętla zsuwa się po jej powierzchni na nerw wzrokowy.

### RYCINA 3

łyżka Wellsa.





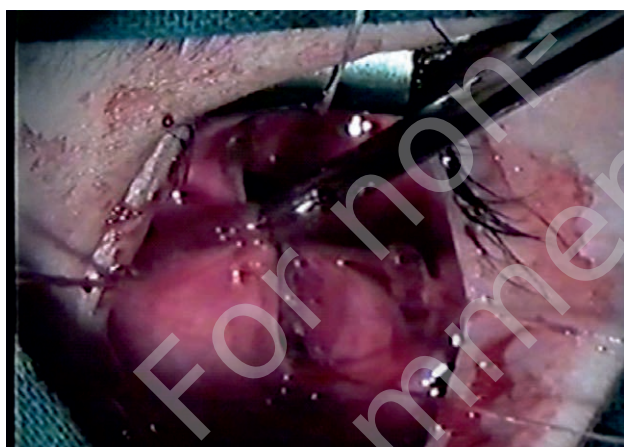
RYCINA 4

Pętla Fosterera.



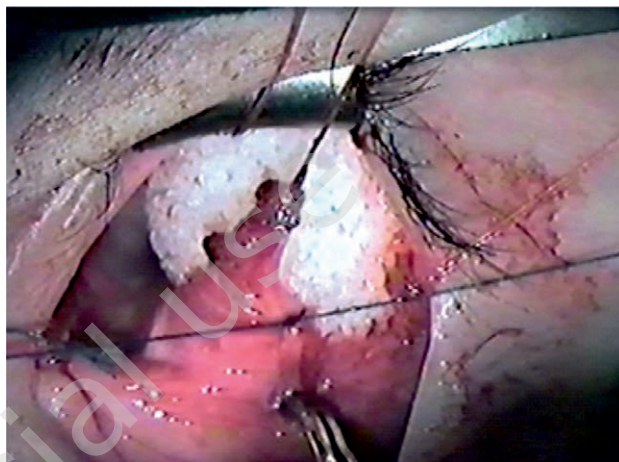
RYCINA 5

Całkowity brak krwawienia z tętnicy środkowej siatkówki po usunięciu gałki ocznej metodą enukleacji za pomocą pętli Fosterera.



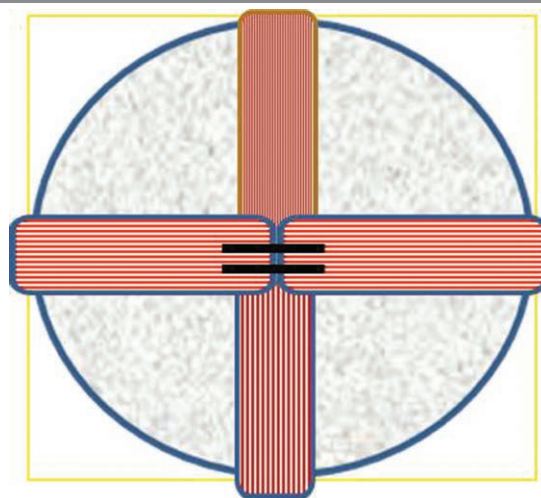
RYCINA 6

Przyszycie mięśnia prostego bezpośrednio do porowatego wszczepu oczodołowego z polietylenu. Miękkosc materiału umożliwia przyszycie mięśnia.



RYCINA 7

Przyszycie mięśni prostych na przedniej powierzchni wszczepu oczodołowego w kształcie krzyża (schemat).



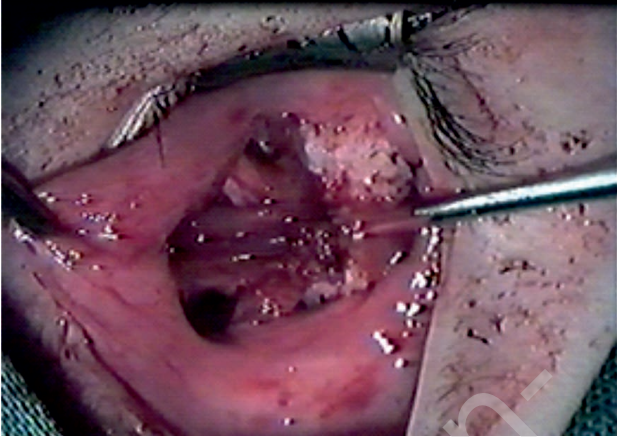
Problemy, jakie mogą wystąpić po usunięciu gałki, to zbyt mała ruchomość protezy ocznej oraz zaniki spojówki w przypadku obecności wszczepu w oczodole. Ruchomość protezy można zwiększyć, wszczepiając implant oczodołowy, do którego przyszywa się przyczepy mięśni prostych w miejscach, gdzie znajdują się ich fizjologiczne przyczepy. Przyszywa się odcięte przyczepy lub z warstwowo wypreparowaną twardówką, co nieco poprawia funkcjonowanie mięśni [3]. Wadą tej metody jest konieczność pokrywania wszczepu inną tkanką lub materiałem (patrz wyżej), ponieważ prawie wszystkie implanty porowate (poza polietylenowymi – ryc. 6) są sztywne, co uniemożliwia przyszywanie mięśni. Przyczepienie mięśni z boku wszczepu nie zabezpiecza przed zanikami spojówki, ponieważ między implantem a protezą znajduje się jedynie cienka warstwa spojówki. Dlatego obecnie częściej zszywa się mięśnie proste na krzyż na powierzchni wszczepu (ryc. 7, 8). Po zagojeniu się tworzy to grubą warstwę włóknisto-mięśniowo-spojówkową, która jest o wiele mniej podatna na zaniki. Badania kliniczne wykazały, że przyszywanie mięśni z boku implantu lub na krzyż na jego powierzchni nie ma większego wpływu na ruchomość protezy ocznej [9, 10].

### Ewisceracja

Technika ewisceracji jest następująca: po odcięciu spojówki w rąbku chirurg usuwa rogówkę. Zawartość gałki (soczewka, tęczęwka, ciało rzęskowe, ciało szkliste, naczyniówka i siatkówka) zostaje następnie usunięta za pomocą łyżeczki chirurgicznej. Do worka twardówkowego jest wlewany na 15 min 70-procentowy alkohol w celu koagulacji pozostałości tkankowych, a następnie – wypłukiwany. Ponieważ worek twardówki jest za mały, aby można było w nim zmieścić odpowiedniej wielkości wszczep oczodołowy, stosowane są różne metody nacinania twardówki, aby można było zaszyć implant. Autor pracy najczęściej stosuje nacięcie poziome ponad nerwem wzrokowym. Powstają wtedy dwie części worka: większa, dolna, z nerwem wzrokowym, trzema

RYCINA 8

Operacja usunięcia gałki z wszczepem oczodołowym. Widoczne cztery mięśnie proste zszyte na powierzchni implantu w kształcie krzyża.

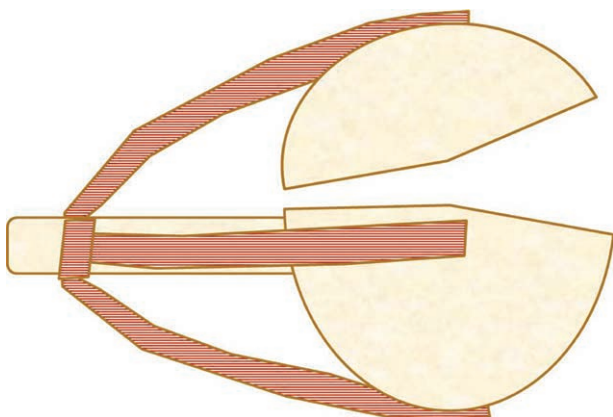


mięśniami prostymi i mięśniem skośnym dolnym, oraz mniejsza, górna, z mięśniem prostym górnym i mięśniem skośnym górnym (ryc. 9). Część dolna stanowi „hamak”, który podtrzymuje wszczep. Po zszyciu worka górna część twardówki przesuwają się do przodu, co umożliwia całkowite pokrycie implantu, a jednocześnie nie ma wpływu na późniejszą ruchomość protezy (ryc. 10). Błona Tenona i spojówka są następnie zszywane warstwowo.

Wielkość wszczepianego implantu oczodołowego zależy od osi przednio-tylnej gałki. W przypadku gałki o przeciętnej długości – wynoszącej 23 mm – średnica wszczepu powinna mieć 18 mm.

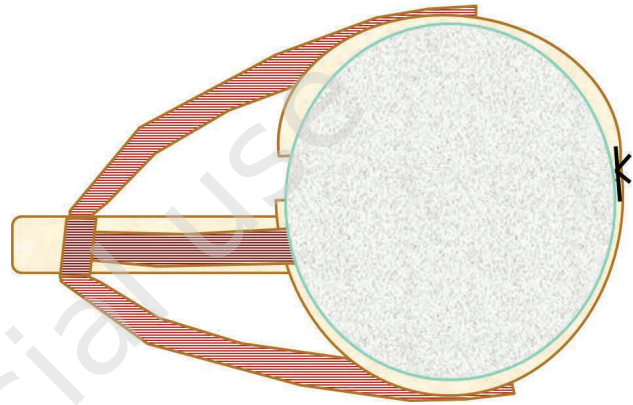
RYCINA 9

Ewisceracja gałki z wszczepem oczodołowym. Przygotowanie worka twardówkowego do implantacji wszczepu oczodołowego. Poziome nacięcie twardówki ponad nerwem wzrokowym powoduje utworzenie większej dolnej części z nerwem wzrokowym, trzema mięśniami prostymi i mięśniem skośnym dolnym oraz mniejszej górnej części z mięśniem prostym górnym i mięśniem skośnym górnym.



RYCINA 10

Ewisceracja gałki z wszczepem oczodołowym. Po implantacji wszczepu i zszyciu worka górna część twardówki przesuwają się do przodu, co umożliwia całkowite pokrycie implantu, a równocześnie nie ma wpływu na późniejszą ruchomość protezy.



W porównaniu z enukleacją ewisceracja ma wiele zalet, które wpływają na efekt kosmetyczny zabiegu. Wszczep jest lepiej ustawiony centralnie w oczodole, ponieważ znajduje się w „fizjologicznym” miejscu, gdzie znajdowała się gałka oczna, natomiast po enukleacji jego pozycja zależy od uszkodzenia tkanek oczodołu w czasie zabiegu i ich późniejszego zaniku oraz zwłóknienia. W czasie ewisceracji nie są operowane i uszkodzane tkanki oczodołu, a przede wszystkim nie jest przecinany nerw wzrokowy, co eliminuje krwotoki z tętnicy środkowej siatkówki, których organizacja powoduje zwłóknienia. Większość manipulacji operacyjnych odbywa się wewnątrz gałki (worka twardówkowego), dlatego odczyny pooperacyjne są mniejsze. Ruchomość wszczepu i protezy jest lepsza, gdyż zostają zachowane przyczepy wszystkich sześciu mięśni zewnętrzno-gałkowych w ich fizjologicznych pozycjach. Gruba i sztywna twardówka chroni spojówkę przed jej zanikiem pod protezą. Badania Prosta wykazały, że ruchomość protez ocznych jest o ok. 30% większa w poziomie i 40% w pionie u pacjentów po ewisceracji z wszczepem oczodołowym niż u chorych po enukleacji z implantem oczodołowym [15].

### Wskazania i przeciwwskazania do wykonywania ewisceracji i enukleacji

Pomimo wad enukleacja jest zabiegiem bardziej „uniwersalnym”, ponieważ może zostać wykonana u wszystkich chorych, u których istnieją wskazania do zabiegu usunięcia gałki – bez względu na przyczynę i stan oka (tab. 1). Przede wszystkim stanowi ona operację z wyboru w przypadkach nowotworu gałki ocznej oraz jej zaniku.

Ewisceracja nie może być wykonywana u pacjentów z nowotworami oka i przy zaniku gałki. Po zranieniu gałki za-

bieg ten można przeprowadzić w okresie dwóch tygodni od zranienia, zanim dojdzie do ewentualnego uczulenia na elementy błony naczyniowej [1] (tab. 1). Preferowaną przez autora techniką usuwania gałki jest ewisceracja z wszczepem oczodołowym. Pozwala ona na

zmniejszenie odczynów pooperacyjnych u chorych oraz zapewnia najlepszą pooperacyjną ruchomość protezy, lepszy wygląd powiek (układanie się fałdów powiekowych) oraz praktycznie eliminuje możliwość zaniku spojówki.

TABELA 1

Wskazania i przeciwwskazania do enukleacji i ewisceracji gałki ocznej.	
Enukleacja	Ewisceracja
<b>Wskazania</b>	
Każdy stan chorobowy wymagający usunięcia gałki ocznej bez względu na przyczynę oraz stan gałki	1. zapalenie wnętrza gałki 2. „ślepe” oko 3. bolesne oko 4. jaskra dokonana 5. stan po zranieniu oka (do 2 tyg. od urazu – przed sensytyzacją błony naczyniowej)
<b>Przeciwwskazania</b>	
Brak	1. nowotwory gałki ocznej 2. zaniki gałki ocznej

ADRES DO KORESPONDENCJI  
prof. dr hab. n. med. Marek E. Prost

Klinika Okulistyczna, Wojskowy Instytut Medycyny Lotniczej  
01-755 Warszawa, ul. Krasińskiego 54/56

### Piśmiennictwo

1. Phan LT, Hwang TN, McCulley TJ. Evisceration in the modern age. MEAJO 2012; 19: 24-33.
2. Green WR, Maumenee AE, Sanders TE, Smith ME. Sympathetic uveitis following evisceration. Trans Am Acad Ophthalmol 1972; 76: 625-644.
3. Prost M. Wszczepy oczodołowe w leczeniu poenukleacyjnego zespołu oczodołu. Okulistyka 2008; XI: 13-19.
4. Culler AM. Orbital implants after enucleation; basic principles of anatomy and physiology of the orbit and relation to implant surgery. Trans Am Acad Ophthalmol Otolaryngol 1952; 56: 17-20.
5. Smit TJ, Koornneef L, Zonneveld FW. Computed tomography in the assessment of the postenucleation socket syndrome. Ophthalmology 1990; 97: 1347-1351.
6. Tyers AG, Collin JR. Orbital implants and post enucleation socket syndrome. Trans Ophthalmol Soc UK 1982; 102(1): 90-92.
7. Mules PH. Evisceration of the globe with artificial vitreous. Trans Ophthalmol Soc UK 1885; 5: 200-206.
8. Kelley JJ. History of ocular prosthesis. Int Ophthalmol Clin 1970; 10: 713-719.
9. Sami D, Young S, Petersen R. Perspective on orbital enucleation implants. Surv Ophthalmol 2001; 52: 244-265.
10. Chalasani R, Poole-Warren L, Conway RM, Ben-Nissan B. Porous implants in enucleation: a systematic review. Surv Ophthalmol 2007; 52: 145-155.
11. Bigham WJ, Stanley P, Cahill JM. Fibrovascular ingrowth in porous orbital implants: the effect of the material composition, porosity, growth factors, and coatings. Ophthal Plast Reconstr Surg 1999; 15: 317-325.
12. Rubin PA, Popham JK, Bilyk JR, Shore JW. Comparison of fibrovascular ingrowth into hydroxyapatite and porous polyethylene orbital implants. Ophthal Plast Reconstr Surg 1994; 10: 96-103.
13. Hing KA, Best SM, Tanner KE, et al. Mediation of bone ingrowth in porous hydroxyapatite bone graft substitutes. J Biomed Mater Res 2004; 68: 187-200.
14. De Potter P, Shields CI, Shields JA, et al. Role of magnetic resonance imaging in the evaluation of the hydroxyapatite orbital implant. Ophthalmology 1992; 99: 824-830.
15. Prost ME. Ewisceracja gałki – powrót dawnej metody leczenia chirurgicznego. Referat wygłoszony na XLVI Zjeździe Okulistów Polskich, Poznań 18–20.06.2015.