Znaczenie filtra światła niebieskiego w soczewkach wewnątrzgałkowych stosowanych w chirurgii zaćmy

Importance of blue light filter in intraocular lenses used in cataract surgery

Aneta Hill-Bator, Agata Pyziak

Katedra i Klinika Okulistyki, Uniwersytecki Szpital Kliniczny we Wrocławiu
Kierownik: prof. dr hab. n. med. Marta Misiuk-Hojło

NAJWAŻNIEJSZE

Soczewki wewnątrzgałkowe z filtrem światła niebieskiego chronią siatkówkę, nie powodując zaburzeń rytmu okołodobowego, zmian w widzeniu skotopowym, poczuciu kontrastu i w postrzeganiu kolorów.

HIGHLIGHTS

The blue light filter in the intraocular lenses has a protective impact on the retina, causes no circadian rhythm disorders, changes in scotopic vision, a sense of contrast and color perception.

STRESZCZENIE

Promieniowanie światła niebieskiego jako czynnik fototoksyczny może prowadzić do poważnego uszkodzenia siatkówki ludzkiego oka. W niniejszym artykule przedstawiono znaczenie filtra światła niebieskiego w soczewkach wewnątrzgałkowych stosowanych w chirurgii zaćmy na podstawie aktualnych publikacji i badań klinicznych. Omówiono ważne aspekty dotyczące wpływu żółtych soczewek na ochronę siatkówki, z uwzględnieniem pacjentów narażonych na rozwój zwyrodnienia plamki żółtej (AMD, *age-related macular degeneration*) i proliferację komórek melanoma. Przedstawiono wpływ soczewek z filtrem światła niebieskiego na regulację rytmów okołodobowych, widzenie barwne, skotopowe, poczucie kontrastu oraz efekt blasku i olśnienia.

Słowa kluczowe: promieniowanie światła niebieskiego, soczewka wewnątrzgałkowa z filtrem światła niebieskiego, nabłonek barwnikowy siatkówki, rytm okołodobowy

ABSTRACT

The blue light radiation, which is undoubtedly a phototoxic factor, can lead to a serious damage of the retina. This article presents the importance of blue light filter in intraocular lenses used in cataract surgery based on current publications and clinical trials. The important aspects, concerning the impact of yellow lenses to protect the retina, including patients at risk of AMD and proliferation of melanoma cells were discussed. The impact of intraocular lenses with blue light blocker on the regulation of circadian rhythms, color and scotopic vision, a sense of contrast and glare effects were presented.

Key words: blue light radiation, blue light filter intraocular lenses, retinal pigment epithelium, circadian rhythm

© Medical Education. For private and non-commercial use only. Downloaded from https://www.journalsmededu.pl/index.php/ophthatherapy/index: 12.07.2025; 04:31,30

For non-commercial use only

Wiązka światła niebieskiego zawiera się w bardzo wąskim przedziale widma o długości 400–500 nm. Światło niebieskie jest częścią zarówno światła słonecznego, jak i sztucznych źródeł światła. Tradycyjne żarówki dają światło podobne do dziennego. Odbieramy je jako białe, ale w rzeczywistości jego widmo zawiera tęczę kolorów: od czerwieni przez żółć i błękit po fiolet. Energooszczędne lampy (LED, halogenowe) oraz monitory mają natomiast widmo z większą ilością krótkich, niebieskich fal świetlnych, mogących prowadzić do poważnego uszkodzenia siatkówki [1, 2]. Fenomen związanego z wiekiem ograniczenia transmisji światła niebieskiego do ludzkiego oka opisywany był już w połowie ubiegłego stulecia. Z wiekiem ludzka siatkówka traci zdolność do wytwarzania żółtego pigmentu, chroniącego ją przed fototoksycznym działaniem światła. Postępująca wraz z wiekiem zmiana zabarwienia soczewki, zmniejszając transmisję światła niebieskiego do wnętrza gałki ocznej, stanowi zatem swego rodzaju kompensacyjny mechanizm ochronny [3].

Wraz z rozwojem chirurgii zaćmy istotnego znaczenia nabrały właściwości wszczepianych soczewek wewnątrzgałkowych (IOL, *intraocular lens*). Na przełomie lat 80. i 90. XX w. do użytku weszły soczewki wewnątrzgałkowe z filtrem promieni UV, a także soczewki żółte zawierające filtr światła niebieskiego. Przeprowadzono wiele badań wskazujących na to, jak bardzo toksycznym czynnikiem wobec siatkówki jest światło niebieskie i jak istotne znaczenie ma filtr światła niebieskiego w soczewkach wewnątrzgałkowych.

Światło niebieskie indukuje uszkodzenie bariery krew–siatkówka co najmniej 30 razy bardziej niż światło żółte. Miyake i wsp. metodą autofluorescencji oceniali biegun tylny gałki ocznej 3,5 roku i 8 lat po zabiegu usunięcia zaćmy w grupie pacjentów z wszczepem soczewki filtrującej UV oraz w grupie pacjentów z wszczepem soczewki filtrującej UV i światło niebieskie (*Menicon blue-light-filtering IOL*, *Hoya blue-light-filtering IOL*). Zaobserwowali oni mniejszy odsetek uszkodzeń bariery krew–siatkówka w biegunie tylnym w oczach z wszczepioną soczewką filtrującą promienie UV i światło niebieskie w porównaniu z oczami z soczewką filtrującą jedynie promieniowanie UV [4].

Jednym z czynników wywołujących apoptozę komórek nabłonka barwnikowego siatkówki (RPE, *retinal pigment epithelium*) jest niewątpliwie światło niebieskie. Sparrow i wsp. oceniali *in vitro* ochronny wpływ soczewek AcrySof Natural, AcrySof SA60AT, AMO Sensar, ClariFlex i Phizer CeeOn Edge 911A na nabłonek barwnikowy siatkówki poddawany działaniu promieniowania świetlnego przez 20 min. Zaobserwowano prawie 80-proc. redukcję liczby obumarłych komórek przy zastosowaniu soczewki AcrySof Natural. Wyraźnie mniejszą przeżywalność komórek RPE zanotowano w przypadku zastosowania pozostałych soczewek, niemających filtra światła niebieskiego [5].

Podobne obserwacje poczynili Rezai i wsp. Wykazali mniejsze nasilenie apoptozy ludzkich płodowych komórek RPE blokowanych soczewką AcrySof Natural wystawionych na działanie światła niebieskiego o długości fali 430–450 nm przez 10 dni w porównaniu z soczewką SA60AT [6]. W badaniach przeprowadzonych przez Yaragi i Kenta pierwotne ludzkie komórki RPE poddano działaniu światła białego przez 15–60 min. W wiązce tego światła umieszczono zabarwione (SN60AT) lub białe (SA60AT) IOL. Po napromienianiu określano żywotność komórek za pomocą testu kolorymetrycznego i mikroskopowej analizy żywe/martwe. Oznaczano ekspresję VEGF (śródbłonkowego czynnika wzrostu odpowiedzialnego za rozwój AMD, *vascular endothelial growth factor*), białka Bax (sprzyjającego apoptozie) oraz białka Bcl-2 (zapobiegającego apoptozie). Przy zastosowaniu zabarwionej IOL obserwowano mniejszą redukcję ekspresji Bcl-2 i znacznie mniejszy wzrost ekspresji Bax i VEGF-A niż przy zastosowaniu białej IOL [7, 8].

Obana i Nolan stwierdzili, że nadmierna ekspozycja na światło niebieskie zmniejsza optyczną gęstość pigmentu plamki. Zauważyli znamiennie wyższą całkowitą optyczną gęstość pigmentu plamki zarejestrowaną tydzień przed zabiegiem chirurgicznym i po nim w oczach z soczewką filtrującą światło niebieskie (SN60AT) w porównaniu z oczami z wszczepioną soczewką pochłaniającą wyłącznie promieniowanie UV (SA60AT) [9, 10].

Najnowsze odkrycia dotyczące zaniku geograficznego siatkówki dowodzą, że soczewki filtrujące światło niebieskie spowalniają tempo jego progresji. Pipis i wsp. przebadali 66 oczu u 40 pacjentów operowanych z powodu zaćmy, z czego 27 oczu z wszczepem IOL z filtrem światła niebieskiego i 39 bez filtra światła niebieskiego. Za pomocą SOCT analizowano strukturę RPE, zaawansowanie oraz progresję zmian chorobowych. Po rocznej obserwacji wykazano mniejszy postęp zaniku geograficznego u pacjentów po implantacji soczewki z filtrem światła niebieskiego [11]. A zatem stosując IOL, filtrujące światło niebieskie, można zapobiec uszkodzeniom RPE w praktyce klinicznej oraz zmniejszyć ryzyko rozwoju i progresji zwyrodnienia plamki związanego z wiekiem.

Interesującym zagadnieniem wydaje się wpływ światła niebieskiego na proliferację komórek czerniaka błony naczyniowej. Ciekawe badanie dotyczące toksyczności światła niebieskiego przeprowadzono w 2006 r. w ramach *Melanoma Research*. Marshall i wsp. przebadali cztery linie ludzkich komórek melanoma (92.1, MKT-BR, OCM-1, SP6.5).

Dla każdej linii komórkowej wykonano cztery testy:
1) bezpośrednia ekspozycja: komórki nie były zabezpieczone żadnym filtrem,
2) zabezpieczenie filtrem UV (SA60AT),
3) zabezpieczenie filtrem UV i filtrem światła niebieskiego (SN60AT),

© Medical Education. For private and non-commercial use only. Downloaded from https://www.journalsmededu.pl/index.php/ophthatherapy/index: 12.07.2025; 04:31,30

4) grupa kontrolna: komórki były zablokowane folią aluminiową przed jakąkolwiek ekspozycją na światło.

Każda z grup była poddawana ekspozycji na światło o długości 475 nm przez 3 h, konsekwentnie przez 4 dni. Proliferację komórek mierzono za pomocą testu skonstruowanego przez National Center Institute (*Sulforhodamine-B proliferation assay*).
W grupie z bezpośrednią ekspozycją na światło zaobserwowano statystycznie istotny wzrost proliferacji komórek nowotworowych. Mniejszy, ale statystycznie istotny, wzrost proliferacji komórek wystąpił w grupie zabezpieczonej tylko filtrem UV. W grupie z filtrem UV i filtrem światła niebieskiego, podobnie jak w grupie kontrolnej, nie wystąpiła proliferacja komórek melanoma. Wykazano więc, że soczewki filtrujące światło niebieskie zmniejszają proliferację komórek melanoma. Są zatem rekomendowane u pacjentów z ryzykiem rozwoju czerniaka naczyniówki, u osób z jasną pigmentacją tęczówek, w starszym wieku oraz przy wzmożonej ekspozycji na światło słoneczne [12].
W tzw. niewzrokowych odpowiedziach na światło, takich jak regulacja rytmów biologicznych i odruch zwężenia źrenicy, uczestniczy subpopulacja światłoczułych komórek zwojowych siatkówki (ipRGCs, *intrinsically photosensitive retinal ganglion cells*), w której występuje melanopsyna [13]. Melanopsyna jest wrażliwa na światło niebieskie – w szczególności o długości 479 nm, które najsilniej synchronizuje pracę centralnego zegara biologicznego odpowiedzialnego za rytmy okołodobowe. Cyrkulację dobową kontroluje także hormon snu – melatonina, uwalniany przez szyszynkę. Wytwarzanie melatoniny pozostaje pod hamującym wpływem światła. Ekspozycja organizmu w porze snu na oświetlenie powoduje znaczne zmniejszenie syntezy i uwalniania melatoniny. Częstość występowania zaburzeń rytmu dobowego zwiększa się z wiekiem. Zmniejszenie liczby światłoczułych komórek zwojowych [14], zmiana właściwości transmisyjnych ośrodków optycznych [15], mniejsza średnica i reaktywność źrenicy [16] przyczyniają się do obniżenia stymulacji melanopsyny. To z kolei wpływa na wzrost syntezy melatoniny w ciągu dnia, powodując wzmożoną senność, problemy ze snem nocą i ostatecznie zaburzenie rytmu snu i czuwania.
W celu ustalenia wpływu działania filtra światła niebieskiego w IOL wszczepianych po usunięciu zaćmy Alexander i wsp. [17] za pomocą kwestionariusza Pittsburgh przeprowadzili badanie jakości snu przed operacją zaćmy i po niej (zaćma jądrowa > N3/Lens Opacity Classification System II, LOCS I/, V < 0,2) u pacjentów z wszczepioną soczewką wewnątrzgałkową z filtrem UV i filtrem światła niebieskiego (SN60AT). Wyniki pokazały, że w badanej grupie pacjentów po operacji zaćmy czas snu w ciągu doby wydłużył się średnio o godzinę (z 5,5 h do 6,5 h), a liczba pacjentów ze znaczną bezsennością zmniejszyła się o ponad połowę – z 75% do 32,5% (*poor sleepers > 5 global score*). Ograniczenie transmisji światła niebieskiego przez soczewkę SN60AT odpowiada transmisji 53-letniej zdrowej soczewki (70%), co oznacza, że ilość światła niebieskiego jest wystarczająca do supresji syntezy melatoniny. Ze względu na ochronną dla siatkówki rolę tego typu soczewek pacjenci mają więcej zdrowych pręcików, czopków i komórek zwojowych siatkówki wrażliwych na światło niebieskie. To kompensuje mniejszą transmisję światła niebieskiego. W badaniu Brøndsteda i wsp. [18] przeprowadzonym na 29 soczewkach ludzkich (18.–76. r.ż.) i 5 soczewkach wewnątrzgałkowych (SA60AT, SN60WF, Hoya-PS AF-1, EYECRYL–HFY 600, CT Asphina 404V) oceniano wpływ związanych z wiekiem zmian ludzkiej soczewki na rytm okołodobowy. Zmiany w rytmie dobowym oceniono na podstawie: poziomu aktywacji melanopsyny w pojedynczych komórkach siatkówki szczura, fizjologicznego wpływu stężenia melanopsyny na szerokość ludzkiej źrenicy i indukowanej światłem supresji melatoniny. Badacze zaobserwowali, że stymulacja melanopsyny i supresja melatoniny maleje średnio o 0,6–0,7% na każdy rok życia w związku z fizjologicznym starzeniem się naturalnej soczewki. Wykazali również niewielki wpływ soczewek z podwójnym filtrem (Alcon SN60WF, Hoya-PS AF-1) na rytm okołodobowy. Transmisja światła niebieskiego sztucznej IOL z filtrem odpowiadała transmisji 22-letniej naturalnej soczewki (ryc. 1).

Mimo wielu korzyści płynących z użytkowania żółtych soczewek w praktyce klinicznej pojawiły się obawy przed ich niekorzystnym wpływem na widzenie barwne, kontrastowe i skotopowe. Wiele badań klinicznych potwierdziło jednak, że widzenie barw i poczucie kontrastu nie jest zaburzone przez soczewki wewnątrzgałkowe filtrujące światło niebieskie. Przebadano 40 oczu u 20 pacjentów z zaimplantowaną soczewką żółtą (SN60AT) do jednego oka i soczewką z filtrem UV (SA60AT) do drugiego. Trzy miesiące po zabiegu oceniano poczucie kontrastu w teście VectorVision® CSV 1000-E oraz percepcję barw w teście Farnswortha 100. Nie odnotowano statystycznie istotnych różnic w poczuciu kontrastu oraz percepcji barw w obu grupach badanych oczu [19]. Nie wykazano również klinicznie znaczącego wpływu żółtych soczewek na widzenie skotopowe. Przebadano 9 pacjentów z zaimplantowaną soczewką żółtą do jednego oka i soczewką z filtrem UV do drugiego oraz 9 młodych fakijnych pacjentów, którym założono filtry takie jak w soczewkach. Zdolność adaptacji do ciemności sprawdzano przy natężeniu światła 440 nm, 500 nm i 650 nm, nie wykazując różnic między grupą kontrolną a grupami badanymi. Wynika to z tego, że maksimum wzbudzenia skotopowego występuje przy długości fali światła 507 nm [20].

© Medical Education. For private and non-commercial use only. Downloaded from https://www.journalsmededu.pl/index.php/ophthatherapy/index: 12.07.2025; 04:31,30

RYCINA 1

Transmisja światła niebieskiego przez soczewkę SN60WF (filtr światła niebieskiego i UV), SA60AT (filtr UV) i naturalną ludzką soczewkę.

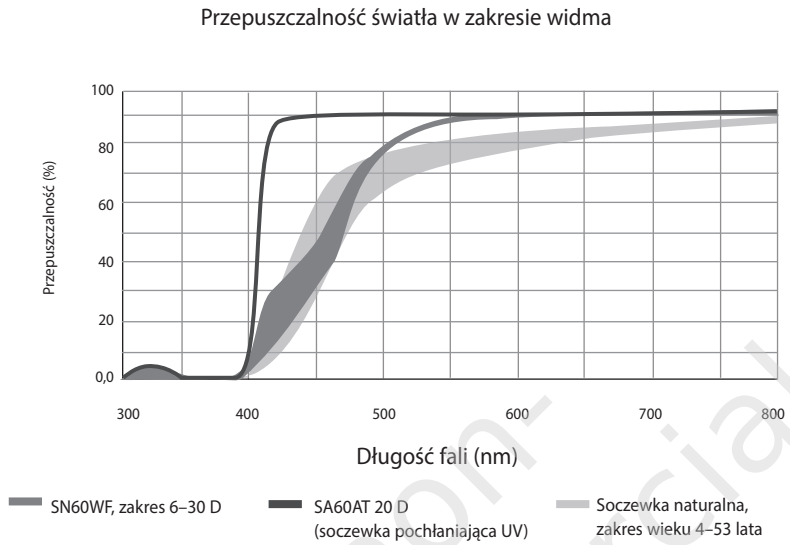

Soczewki wewnątrzgałkowe z filtrem światła niebieskiego zmniejszają wrażliwość na efekt blasku i olśnienia. W prospektywnym badaniu Hammonda i wsp. oceniano pacjentów 12 miesięcy po zabiegu usunięcia zaćmy z wszczepem soczewki białej w jednym oku oraz z wszczepem soczewki żółtej w drugim oku. W badaniu tym wykazano krótszy czas powrotu sprawności po olśnieniu oraz mniejszą wrażliwość na blask w grupie soczewek z filtrem światła niebieskiego w porównaniu z grupą kontrolną. Zastosowanie IOL z filtrem światła niebieskiego ma zatem korzystny wpływ nie tylko na długoterminowe bezpieczeństwo, ale również na komfort pacjenta po operacji zaćmy [21].

PODSUMOWANIE

Stosowanie soczewek wewnątrzgałkowych z filtrem światła niebieskiego po operacji usunięcia zaćmy wydaje się mieć zasadnicze znaczenie w aspekcie ochrony siatkówki. Ze względu na toksyczny wpływ światła niebieskiego na nabłonek barwnikowy siatkówki należy rozważyć wszczep IOL filtrującej promieniowanie niebieskie u pacjentów narażonych na rozwój AMD oraz zagrożonych proliferacją komórek melanoma. Krzywa transmisji światła niebieskiego przy soczewkach SN60AT jest zbliżona do krzywej transmisji naturalnej zdrowej soczewki ludzkiej, a filtrowana ilość fal niebieskich jest wystarczająca do zachowania supresji syntezy melatoniny. Implantacja soczewki żółtej po operacji zaćmy nie wpływa znacząco na rytm okołodobowy ani nie powoduje żadnych klinicznie i statystycznie istotnych zmian w widzeniu skotopowym, poczuciu kontrastu czy w postrzeganiu kolorów. Mniejsza wrażliwość na efekt olśnienia i blasku korzystnie wpływa na komfort oraz satysfakcję pacjenta.

ADRES DO KORESPONDENCJI
Dr n. med. Aneta Hill-Bator
Katedra i Klinika Okulistyki, Uniwersytet Medyczny we Wrocławiu
50-556 Wrocław, ul. Borowska 213
tel. (71) 736-43-00
e-mail: a.bator@op.pl

Piśmiennictwo

1. Taylor H, West S, Muñoz B, et al. The long-term effects of visible light on the eye. Arch Ophthalmol 1992; 110(1): 99-104.
2. Bullough J. The blue light hazard: A review. Journal of the Illuminating Engineering Society 2000; (29)2: 6-14.
3. Weale R. Age and the transmittance of the human crystalline lens. J Physiology 1988; 395: 577-587.
4. Miyake K, Ichihashi S, Shibuya Y, et al. Blood-Retinal Barrier and Autofluorescence of the Posterior Polar Retina in Long-Standing Pseudophakia. Journal Cataract Refract Surg 1999; 25(7): 891-897.
5. Sparrow JR, Miller AS, Zhou J, et al. Blue light – absorbing intraocular lens and retinal pigment epithelium protection in vitro. J Cataract Refract Surg 2004; 30(4): 873-878.

© Medical Education. For private and non-commercial use only. Downloaded from https://www.journalsmededu.pl/index.php/ophthatherapy/index: 12.07.2025; 04:31,30

6. Rezai K, Gasyna E, Seagle BL, et al. AcrySof Natural filter decreases blue light-induced apoptosis in human retinal pigment epithelium. Graefe's Arch Clin Exp Ophthalmol 2008; 246(5): 671-676.
7. Yanagi Y, Inoue Y, Iriyama A, et al. Effects of yellow intraocular lenses on light-induced upregulation of vascular endothelial growth factor. J Cataract Refract Surg 2006; 32(9): 1540-1544.
8. Kernt M, Nubauer AS, Liegl R, et al. Cytoprotective effects of a blue light-filtering intraocular lens on human retinal pigment epithelium by reducing phototoxic effects on vascular endothelial growth factor-alpha, Bax, and Bcl-2 expression. J Cataract Refract Surg 2009; 35(2): 354-362.
9. Obana A, Tanito M, Gotho Y, et al. Macular pigment changes in pseudophakic eyes quantified with resonance Raman spectroscopy. Ophthalmology 2011; 118(9): 1852-1858.
10. Nolan J, O'Reilly P, Loughman J, et al. Augmentation of macular pigment following implantation of blue light-filtering intraocular lenses at the time of cataract surgery. Invest Ophthalmol Vis Sci 2009; 50(10): 4777-4785.
11. Pipis A, Touliou E, Pillunat LE, et al. Effect of the blue filter intraocular lens on the progression of geographic atrophy. Eur J Ophthalmol 2015; 25(2): 128-133.
12. Marshall JC, Gordon KD, McCauley CS, et al. The effect of blue light exposure and use of intraocular lenses on human uveal melanoma cell lines. Melanoma Res 2006; 16(6): 537-541.
13. Urban E, Misiuk-Hojło M, Kasprzak-Smolarek P, et al. Circadian Rhythms and Organ of Sight. Silesian Piasts University of Medicine in Wroclaw. Adv Clin Exp Med 2006; 15(5): 953-957.
14. La Morgia C, Ross-Cisneros FN, Sadun AA, et al. Melanopsin retinal ganglion cells are resistant to neurodegeneration in mitochondrial optic neuropathies. Brain 2010; 133: 2426-2438.
15. Kessel L, Lundeman JH, Herbst K, et al. Age-related changes in the transmission properties of the human lens and their relevance to circadian entrainment. J Cataract Refract Surg 2010; 36: 308-312.
16. Birren J, Casperson RC, Botwinck J, et al. Age changes in pupil size. J Gerontol 1950; 5(3): 216-221.
17. Alexander I, Cuthbertson FM, Ratnarajan G, et al. Impact of Cataract Surgery on Sleep in Patients Receiving Either Ultraviolet -Blocking or Blue-Filtering Intraocular Lens Implants. Invest Ophthalmol Vis Sci 2014; 55(8): 4999-5004.
18. Brøndsted A, Lundeman JH, Kessel L, et al. Short wavelength light filtering by the natural human lens and IOLs – implications for entrainment of circadian rhythm. Acta Ophthalmol 2013; 91(1): 52-57.
19. Rodríguez-Galietero A, Montés-Micó R, Muñoz G, et al. Comparison of contrast sensitivity and color discrimination after clear and yellow intraocular lens implantation. J Cataract Refract Surg 2005; 31(9): 1736-1740.
20. Augustin AJ. The physiology of scotopic vision, contrast vision, color vision, and circadian rhythmicity: can these parameters be influenced by blue-light-filter lenses? Retina 2008; 28(9): 1179-1187.
21. Hammond B Jr, Renzi Lm, Sachak S, et al. Contralateral comparison of blue-filtering and non-blue-filtering intraocular lenses: glare disability, heterochromatic contrast, and photostress recovery. Clin Ophthalmology 2010; 4: 1465-1473.

For non-commercial use only

© Medical Education. For private and non-commercial use only. Downloaded from
https://www.journalsmededu.pl/index.php/ophthatherapy/index: 12.07.2025; 04:31,30