Ranibizumab w leczeniu wysiękowego AMD – kilkuletnie obserwacje własne pacjentów z zachowaną dobrą ostrością wzroku mimo obecności rozległej błony neowaskularyzacji podsiatkówkowej

Ranibizumab for wet AMD – several years own observations of patients with preserved good visual acuity despite of extensive subretinal neovascularization

Marcin Świtula

Centrum Medyczne MAVIT w Warszawie

For non-commercial use only

NAJWAŻNIEJSZE

Prawidłowo prowadzona terapia ranibizumabem może być skuteczna w zachowaniu dobrej ostrości wzroku u pacjentów z czynnikami ryzyka pogarszającymi rokowanie w wysiękowym zwyrodnieniu plamki związanym z wiekiem.

HIGHLIGHTS

Properly conducted ranibizumab therapy for wet age-related macular degeneration may be effective in preservation of good visual acuity in patients with risk factors of visual loss.

STRESZCZENIE

W codziennej praktyce klinicznej wyniki leczenia zwyrodnienia plamki związanego z wiekiem w wieloletniej obserwacji – szczególnie u pacjentów z czynnikami ryzyka utraty widzenia, takimi jak duża powierzchnia błony neowaskularyzacji podsiatkówkowej – mogą się różnić od wyników uzyskanych w badaniach klinicznych. W artykule przedstawiono 3 przypadki pacjentów, u których wieloletnia terapia ranibizumabem mimo obecności dużej błony neowaskularyzacji pozwoliła zachować dobrą ostrość wzroku. Omówiono przyczyny mogące wpływać na rokowanie u pacjentów z wysiękową postacią zwyrodnienia plamki związanego z wiekiem leczonych ranibizumabem przez wiele lat.

Słowa kluczowe: ranibizumab, zwyrodnienie plamki związane z wiekiem, rokowanie

ABSTRACT

In everyday clinical practice, results of therapy for age-related macular degeneration in long-term observation, especially in patients with risk factors of visual loss like large area of subretinal neovascularization, may be different from results obtained in clinical studies. In this paper clinical cases of three patients were presented, in whom despite of large subretinal neovascularization, long-term ranibizumab therapy preserved good visual acuity. Factors influencing prognosis in patients with wet age-related macular degeneration treated with ranibizumab were analyzed.

Key words: ranibizumab, age-related macular degeneration, prognosis

© Medical Education. For private and non-commercial use only. Downloaded from https://www.journalsmededu.pl/index.php/ophthatherapy/index: 02.08.2025; 08:10,30

Wysiękowa postać zwyrodnienia plamki związanego z wiekiem (AMD) jest obecnie główną przyczyną znacznego pogorszenia wzroku u pacjentów powyżej 65. r.ż. w krajach rozwiniętych [1]. Wprowadzenie do terapii AMD ranibizumabu – cząsteczki anty-VEGF, hamującej proces angiogenezy – było przełomem w leczeniu tego schorzenia. Wysokiej skuteczności tego leku w leczeniu wysiękowego AMD dowiodły badania kliniczne MARINA i ANCHOR, których rezultaty były podstawą rejestracji klinicznej ranibizumabu. W badaniach rejestracyjnych lek ten podawano pacjentom co miesiąc przez 2 lata [2, 3]. W praktyce klinicznej najczęściej stosowany jest inny schemat podawania tego leku, nazwany schematem na żądanie (PRN), opracowany w badaniu PRONTO. Podaje się w nim początkowo 3 dawki leku co miesiąc, a następnie – gdy pojawi się jedna z wymienionych zmian: spadek ostrości wzroku o co najmniej 1 rząd na tablicy Snellena (5 liter na tablicy ETDRS) przy obecności płynu w obrębie plamki, wzrost grubości siatkówki o ponad 100 µm w obrazie OCT, powstanie nowej porcji błony neowaskularyzacji klasycznej, pojawienie się nowej wybroczyny w plamce oraz obecność przetrwałego płynu w plamce miesiąc po ostatniej iniekcji. Badanie PRONTO wykazało, iż ten schemat leczenia pozwala przy mniejszej liczbie wstrzyknięć uzyskać podobne rezultaty pod względem poziomu ostrości wzroku jak przy podawaniu comiesięcznym [4, 5]. Późniejsze doniesienia wykazały jednak, że wyniki leczenia w systemie co miesiąc i wyniki leczenia na żądanie różnią się na niekorzyść tego ostatniego. Badanie CATT wykazało, iż po 2 latach terapii pacjenci leczeni w schemacie na żądanie mają gorszą ostrość wzroku, nawet jeśli przez pierwszy rok leczenia podawano im lek co miesiąc [6]. Obecnie dostępne są również liczne doniesienia na temat efektów leczenia ranibizumabem w dłuższej obserwacji [7–10]. Badania te jednoznacznie dowodzą, że po okresie stabilności ostrości wzroku w pierwszym roku leczenia dochodzi do jej spadku w kolejnych latach i nie udaje się utrzymać początkowo uzyskanej poprawy. Największe pogorszenie obserwowano u pacjentów z wyjściowo najlepszymi ostrościami wzroku [9]. Wśród czynników wpływających negatywnie na końcowy poziom ostrości wzroku wymienia się większą wyjściową powierzchnię błony neowaskularyzacyjnej (SNV) [11]. Obecnie wyróżnia się grupę chorych źle odpowiadających na leczenie ranibizumabem, a kluczowym czynnikiem determinującym taką odpowiedź jest większy rozmiar zmiany plamkowej [12]. W niniejszej pracy przedstawiono wieloletnie obserwacje przypadków 3 pacjentów z wyjściowo dobrą ostrością wzroku i rozległych rozmiarów błoną SNV w przebiegu wysiękowego AMD, u których leczenie ranibizumabem pozwoliło utrzymać ostrość wzroku na poziomie wyjściowym.

PRZYPADEK 1.

Pacjent (71 lat) w styczniu 2009 r. zgłosił się z powodu metamorfopsji w oku lewym trwających od 4 dni. Wcześniej leczony był iniekcjami ranibizumabu w OP z powodu wysiękowego AMD. Skorygowana ostrość wzroku OL w dniu przyjęcia wynosiła 0,8 (w OP – 0,7), w badaniu dna oka stwierdzono uniesienie siatkówki w plamce z obecnością wybroczyn. W badaniu optycznej koherentnej tomografii (OCT) zaobserwowano widoczne uniesienie nabłonka barwnikowego (PED) przez kompleks błony SNV oraz rozległy obszar płynu pod siatkówką sensoryczną (SRF) w kwadrancie dolnoskroniowym dołka (ryc. 1). W angiografii fluoresceinowej (AF) wykryto rozległy obszar narastania fluorescencji i dyfuzji barwnika w tym rejonie. Rozpoznano wysiękową postać AMD i rozpoczęto leczenie iniekcjami ranibizumabu doszklistkowo w OL według schematu PRN. Wykonano łącznie 9 iniekcji ranibizumabu w okresie od stycznia 2009 r. do lipca 2013 r. Lek podawano w przypadku wzrostu aktywności błony SNV widocznego w badaniu OCT (ryc. 2). Od lipca 2013 r. pacjent nie wymaga iniekcji, a jedynie stałej kontroli ostrości wzroku, dna oka i OCT. W ostatnim badaniu OCT z lutego 2015 r. nie wykryto cech aktywności błony SNV (ryc. 3), Vos = 0,8. Ryciny 4, 5, 6 (zdjęcie barwne dna oka lewego oraz wczesna i późna faza angiografii fluoresceinowej) ukazują aktualną rozległość błony SNV oraz cechy jej aktywności w obszarze dystalnym.

RYCINA 1

Przypadek 1. Obraz OCT przy przyjęciu.

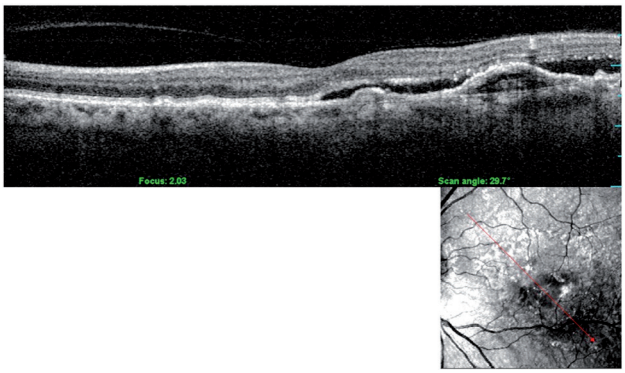

RYCINA 2

Przypadek 1. Obraz OCT. Płyn śródsiatkówkowy – wskazanie do kolejnej iniekcji ranibizumabu.

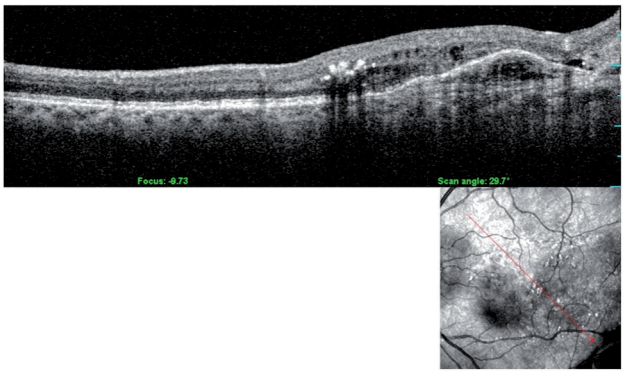

© Medical Education. For private and non-commercial use only. Downloaded from
https://www.journalsmededu.pl/index.php/ophthatherapy/index: 02.08.2025; 08:10,30

RYCINA 3

Przypadek 1. Obraz OCT. Płaskie uniesienie nabłonka barwnikowego bez obecności płynu śród- i podsiatkówkowego – stan obecny.

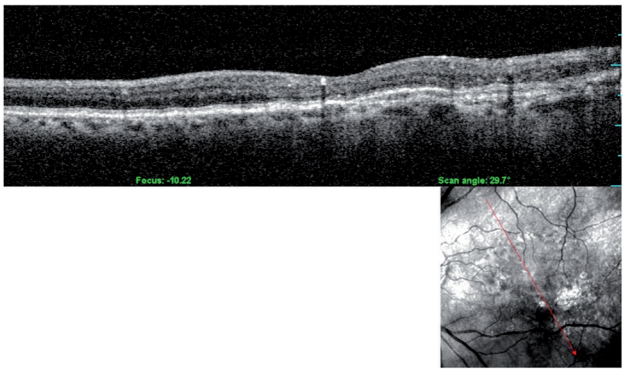

RYCINA 4

Przypadek 1. Zdjęcie barwne dna oka lewego.

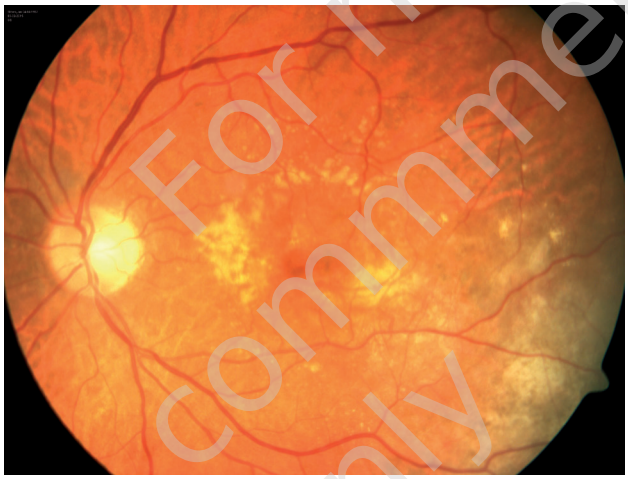

RYCINA 5

Przypadek 1. Wczesna faza angiografii fluoresceinowej.

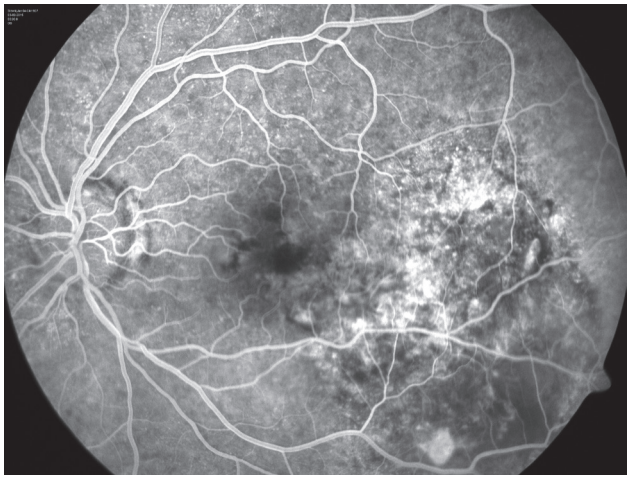

RYCINA 6

Przypadek 1. Późna faza angiografii fluoresceinowej.

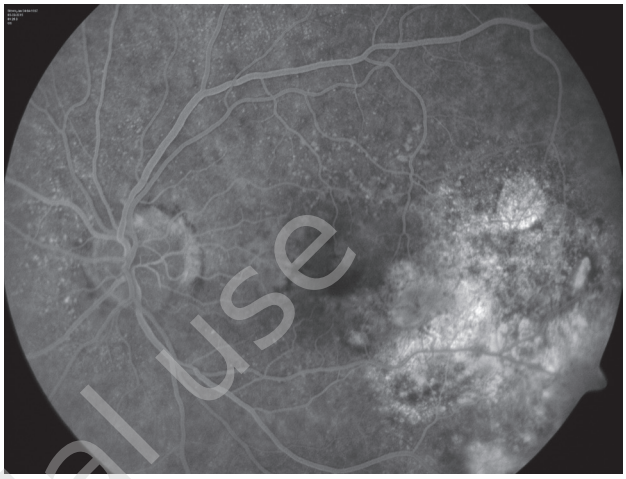

PRZYPADEK 2.

Pacjent (65 lat) zgłosił się w październiku 2010 r. z powodu metamorfopsji w OP trwających od kilku tygodni, a w OL – pogorszenia wzroku oraz metamorfopsji od ok. 6 miesięcy. Pacjent dotychczas nie był leczony okulistycznie. Przy przyjęciu skorygowana ostrość wzroku OP wynosiła 0,5, natomiast OL – 0,2. W badaniu dna oka prawego wykryto uniesienie siatkówki oraz wybroczyny śródsiatkówkowe, w OL zaś – cechy zwłóknienia w centrum plamki. Badanie OCT OP wykazało płaskie uniesienie nabłonka barwnikowego (przez kompleks SNV) w centrum dołka, przechodzące w wysokie PED w części skroniowodolnej zmiany, z obecnością płynu pod siatkówką sensoryczną (ryc. 7). Włączono leczenie ranibizumabem w schemacie PRN. Po 3 iniekcjach w odstępach comiesięcznych nastąpiła poprawa ostrości wzroku do 1,0. W obrazie OCT zaobserwowano spłaszczenie PED i całkowity brak płynu SRF (ryc. 8). Kolejne iniekcje, podawane w przypadkach pojawienia się cech aktywności błony SNV (ryc. 9), w łącznej liczbie 9 (do lutego 2015 r.), pozwoliły na utrzymanie ostrości wzroku na poziomie 1,0 (ryc. 10). Obecny stan plamki obrazuje rycina 11.

RYCINA 7

Przypadek 2. Obraz OCT przy przyjęciu.

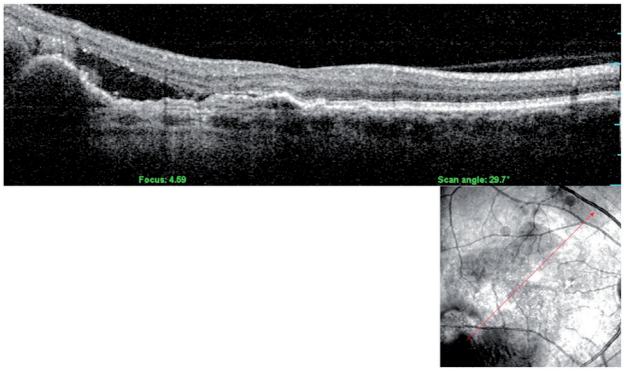

For non-commmercial use only

© Medical Education. For private and non-commercial use only. Downloaded from https://www.journalsmededu.pl/index.php/ophthatherapy/index: 02.08.2025; 08:10,30

RYCINA 8

Przypadek 2. Obraz OCT po 3 iniekcjach ranibizumabu.

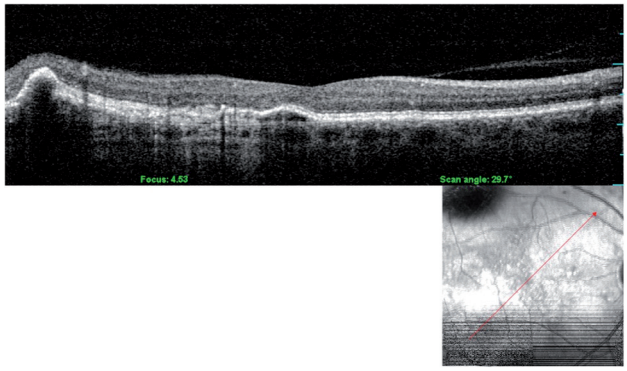

RYCINA 9

Przypadek 2. Obraz OCT. Płyn śródsiatkówkowy – wskazanie do kolejnej iniekcji ranibizumabu.

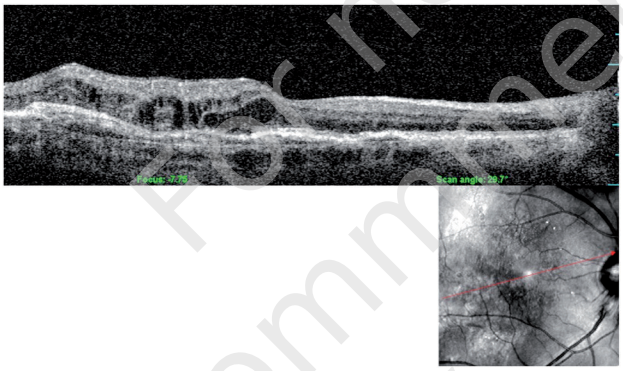

RYCINA 10

Przypadek 2. Obraz OCT – stan obecny. Płaskie uniesienie nabłonka barwnikowego w części skroniowej dołka z zanikami nabłonka barwnikowego i niewielkim obszarem obrzęku siatkówki.

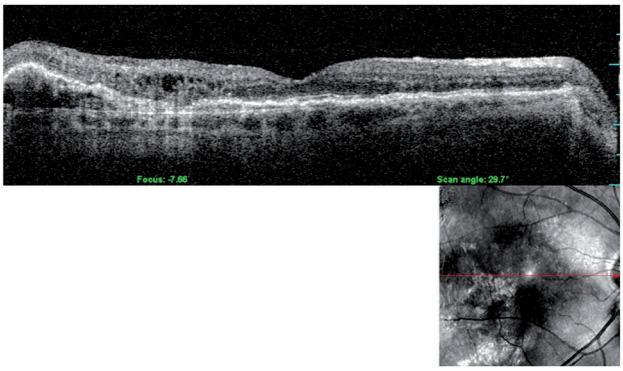

RYCINA 11

Przypadek 2. Zdjęcie barwne dna oka lewego – stan obecny.

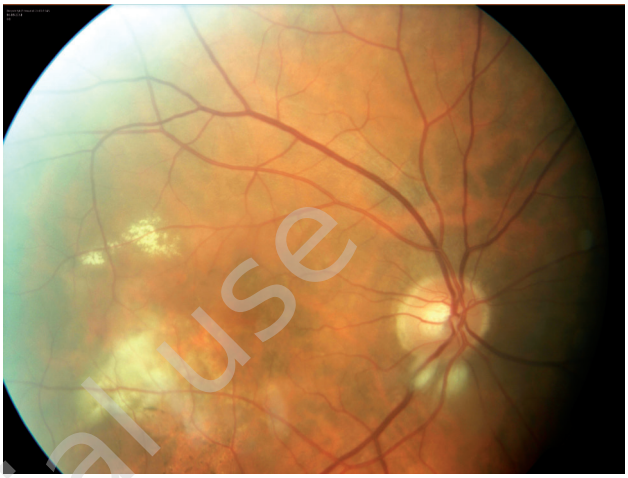

PRZYPADEK 3.

Pacjent (72 lata) w listopadzie 2010 r. zgłosił się z powodu metamorfopsji w oku prawym trwających od 10 dni. Wcześniej był leczony z powodu wysiękowego AMD w OL (PDT, a następnie 7 iniekcji ranibizumabu). Przy przyjęciu skorygowana ostrość wzroku OP wynosiła 1,0, a OL – 0,1. W badaniu dna OP zaobserwowano płaskie uniesienie nabłonka barwnikowego w centrum plamki, w OL – zwłóknienie siatkówki. W obrazie OCT stwierdzono kopulaste uniesienie nabłonka barwnikowego siatkówki (RPE) – z obecnością płynu pod siatkówką sensoryczną w centrum plamki (ryc. 12). Włączono leczenie ranibizumabem w schemacie PRN. Po 3 dawkach inicjujących uzyskano spłaszczenie PED i całkowite ustąpienie płynu SRF (ryc. 13), ostrość wzroku pozostała na poziomie 1,0. Następnie leczenie kontynuowano podobnie jak w poprzednich przypadkach, podając lek wówczas, gdy w obrazie OCT stwierdzano zmiany świadczące o wzroście

RYCINA 12

Przypadek 3. Obraz OCT przy przyjęciu – kopulaste uniesienie nabłonka barwnikowego siatkówki z obecnością płynu pod siatkówką sensoryczną.

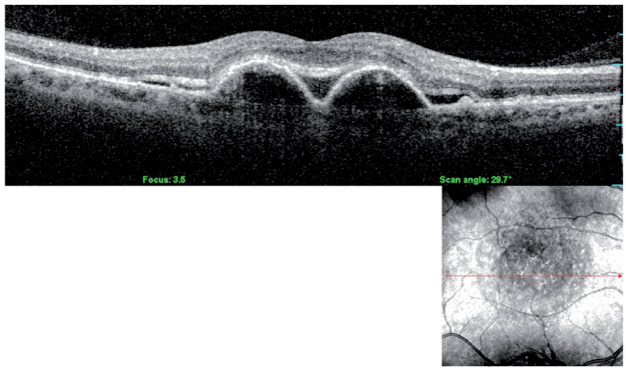

For non-commercial use only

© Medical Education. For private and non-commercial use only. Downloaded from
https://www.journalsmededu.pl/index.php/ophthatherapy/index: 02.08.2025; 08:10,30

aktywności zmiany. W trakcie wieloletniego leczenia odnotowano progresję zmian w kierunku skroniowym, z powstaniem w tej okolicy wysokiego PED (ryc. 14). Stan obecny plamki obrazują rycina 15 – obraz OCT oraz rycina 16 – zdjęcie dna oka. Łącznie pacjent otrzymał 10 iniekcji ranibizumabu. Ostrość wzroku nadal wynosi 1,0.

RYCINA 13

Przypadek 3. Obraz OCT po 3 iniekcjach ranibizumabu.

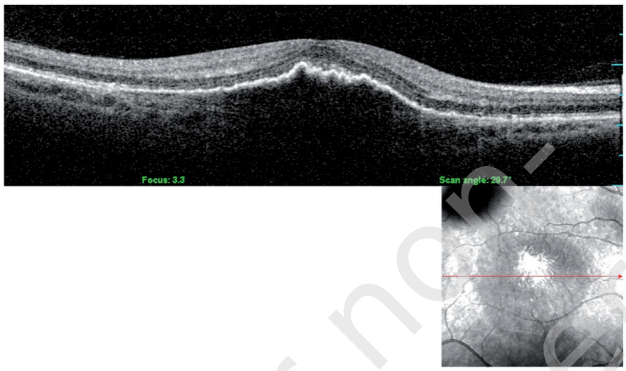

RYCINA 14

Przypadek 3. Obraz OCT. Powstanie wysokiego odwarstwienia nabłonka barwnikowego od strony skroniowej w trakcie obserwacji.

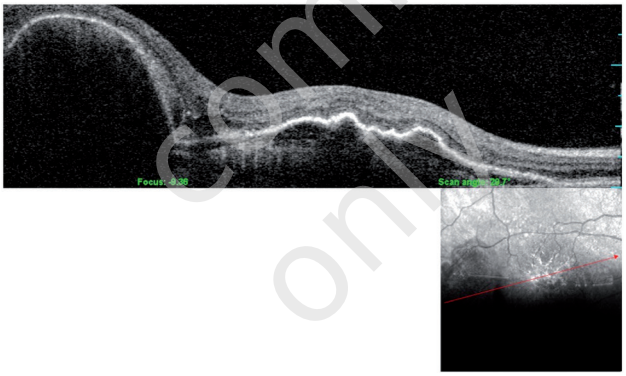

RYCINA 15

Przypadek 3. Obraz OCT – stan obecny.

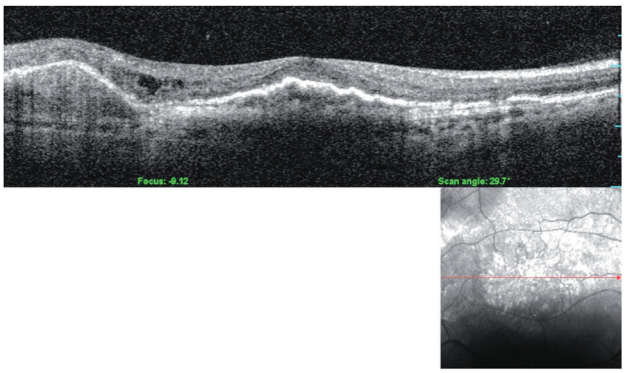

RYCINA 16

Przypadek 3. Zdjęcie barwne dna oka lewego – stan obecny.

OMÓWIENIE

Codzienna praktyka kliniczna pokazuje, iż leczenie wysiękowej postaci AMD może u wielu pacjentów trwać wiele lat. W praktyce w dłuższym okresie z wielu względów nie jest możliwe uzyskanie podobnych rezultatów leczenia jak w badaniach klinicznych. Wiąże się to m.in. z mniejszą liczbą wstrzyknięć wykonanych w rzeczywistości u pacjentów z AMD w porównaniu z warunkami badań klinicznych, mimo stosowania schematu PRN, a także z brakiem selekcji chorych. W badaniu LUMINOUS, oceniającym skuteczność i bezpieczeństwo leczenia ranibizumabem w „świecie rzeczywistym", wykazano, że średnia liczba iniekcji w ciągu roku – w zależności od kraju, w którym przeprowadzono analizę danych – waha się między 4,3 a 5,5 [13], a w badaniu COMPASS, przeprowadzonym w Niemczech, wyniosła ona 4,5 [14]. To mniej iniekcji niż w badaniu PRONTO (5,6 iniekcji) i wyraźnie mniej niż podawano w badaniu CATT (6,9 iniekcji), w którym wykazano, iż system PRN pozwala na średnią poprawę nieco gorszą niż comiesięczne podawanie leku (poprawa o 8,8 litery vs 6,7 litery na tablicy ETDRS) [6]. Krüger i wsp. podają na podstawie 4-letnich obserwacji 855 pacjentów leczonych ranibizumabem, iż po 2 latach leczenia średnia ostrość wzroku pacjentów znacząco spada. Autorzy ci uznali, że pacjentów można podzielić na nieodpowiadających na leczenie (15%), dobrze odpowiadających, niewymagających częstych iniekcji (21%) oraz – najliczniejszych – regularnie odpowiadających (64%), wymagających stałego, wieloletniego leczenia [15]. Badanie COMPASS wykazało, iż lepsze wyniki czynnościowe uzyskali chorzy, którzy otrzymali w 15-miesięcznej obserwacji maksymalnie 4 daweki leku, niż ci, którzy otrzymali ich więcej [14]. Pacjentów tych można zatem zaliczyć do grupy dobrze odpowiadającej na leczenie.

For non-commercial use only

© Medical Education. For private and non-commercial use only. Downloaded from https://www.journalsmededu.pl/index.php/ophthatherapy/index: 02.08.2025; 08:10,30

U pacjentów, u których odnotowuje się większą aktywność choroby, wymagających większej liczby iniekcji, zwykle stwierdza się postać ukrytą lub minimalnie klasyczną błony neowaskularyzacji podsiatkówkowej. Po 12 miesiącach leczenia u tych pacjentów nie zarejestrowano jednak gorszych wyników ostrości wzroku niż u pacjentów niewymagających tak dużej liczby iniekcji [16]. Można z tego wnioskować, iż sam fakt przedłużonej aktywności błony SNV nie ma niekorzystnego wpływu na rokowanie, jeśli tylko udaje się utrzymać prawidłową morfologię plamki (bez płynu śród- i podsiatkówkowego, włóknienia i zaniku siatkówki), co wydaje się łatwiejsze u pacjentów z ukrytą postacią błony SNV. Pacjenci z dobrą wyjściową ostrością wzroku to zwykle osoby, u których schorzenie zostało wcześnie wykryte i które zostały poddane leczeniu anty-VEGF krótko po rozpoznaniu. Zwykle stwierdza się u nich niewielkich rozmiarów początkowe błony SNV. Często są to osoby z już zaatakowanym drugim okiem, świadome typowych objawów choroby we wczesnym stadium i wcześnie zgłaszające się do lekarza. Tak było również u zaprezentowanych 3 chorych. We wszystkich tych przypadkach zwraca jednak uwagę rozległość zmian plamkowych już w momencie rozpoczęcia leczenia i jednocześnie zachowana dobra czynność wzrokowa. U wszystkich opisanych pacjentów badanie OCT wykazało obecność błony SNV pod nabłonkiem barwnikowym, a więc błony o typie ukrytym. Rozległe błony SNV stanowią poważny problem terapeutyczny. Duża powierzchnia błony SNV wyjściowo jest czynnikiem pogarszającym rokowanie. Utrzymanie u takich pacjentów ostrości wzroku na poziomie wyjściowym jest trudne w świetle doniesień badań na dużych grupach chorych. Wiele dostępnych obecnie publikacji dotyczy analizy czynników wpływających negatywnie na końcowy poziom ostrości wzroku, stwierdzanych w momencie rozpoczęcia terapii. Wśród czynników mających istotny negatywny wpływ wymienia się [11]:

- starszy wiek
- gorszą wyjściową ostrość wzroku
- większą wyjściową powierzchnię błony neowaskularyzacyjnej
- postać przeważającą lub minimalną klasyczną błony SNV
- obecność zaniku nabłonka barwnikowego
- większą wyjściową grubość siatkówki w plamce
- uniesienie nabłonka barwnikowego.

Według Korb i wsp. zwiększony rozmiar błony SNV jest czynnikiem determinującym złą odpowiedź na ranibizumab, a więc taką, którą definiuje się jako spadek ostrości wzroku i przetrwały płyn pod- i śródsiatkówkowy po 6-miesięcznym leczeniu. Stan ten autorzy stwierdzili aż u 35% pacjentów [12]. W badaniu CATT spadek ostrości znacznego stopnia (więcej niż 3 rzędy na tablicy Snellena) po 2 latach leczenia stwierdzono u 5,9% pacjentów. W 83,7% przypadków był on związany z powstaniem blizny w plamce, uszkodzeniami w obrębie nabłonka barwnikowego lub zanikiem siatkówkowym, a czynnik ryzyka rozwoju powyższych zmian stanowiła głównie obecność płynu śródsiatkówkowego i hiperrefleksyjnego materiału pod siatkówką sensoryczną [17]. Według Daniela i wsp. po 2 latach leczenia u 45% pacjentów stwierdza się rozwój blizny, co wiąże się z obniżeniem ostrości wzroku. Czynnikami, które sprzyjają tworzeniu się blizny, są [18]:

- postać klasyczna błony SNV
- zwiększona grubość siatkówki sensorycznej w dołku centralnym (powyżej 212 μm)
- zwiększona grubość tkanki pod siatkówką sensoryczną
- zwiększona ilość płynu podsiatkówkowego
- obecność materiału hiperrefleksyjnego pod siatkówką sensoryczną
- zwiększona powierzchnia błony SNV.

W przedstawionych przypadkach wyjściowo widoczne były: uniesienie nabłonka barwnikowego (w 2 przypadkach płaskie, w jednym PED z większą ilością płynu pod nabłonkiem barwnikowym), obecność płynu SRF oraz brak wymienionych wyżej czynników złego rokowania. W trakcie leczenia pojawiał się płyn śródsiatkówkowy, ale ulegał całkowitej eliminacji po kolejnych iniekcjach ranibizumabu i nie zagrażał centralnemu obszarowi plamki. Dane te mogą tłumaczyć dobrą końcową ostrość wzroku u opisanych chorych. U wszystkich przedstawionych pacjentów można także zaobserwować wzrost w trakcie leczenia powierzchni błony SNV, co może wskazywać, że leczenie AMD w schemacie PRN nie zapewnia stałej stabilizacji patologicznego unaczynienia podsiatkówkowego, ale raczej zapobiega negatywnemu wpływowi wysięku pochodzącego z tych naczyń na fotoreceptory siatkówki. Dobre wyniki czynnościowe, moim zdaniem, można uzyskać u pacjentów, u których skutecznie i szybko likwiduje się płyn pod- i śródsiatkówkowy, a jednocześnie nie dochodzi do powstania zwłóknienia śródsiatkówkowego oraz atrofii nabłonka barwnikowego i fotoreceptorów w centrum dołka. U wielu pacjentów, u których aktywność błony SNV jest niezmiennie wysoka na przestrzeni wielu lat, w praktyce nie jesteśmy w stanie spełnić tych warunków przy zastosowaniu schematu PRN. Często lek podaje się z opóźnieniem, co wynika z wielu przyczyn zarówno po stronie chorego, jak i placówki prowadzącej terapię, najczęściej z powodu nadmiernej liczby pacjentów przypadających na jednego lekarza. Leczenie przypadków z dużą aktywnością błony SNV powinno się opierać na comiesięcznym podawaniu leku, jednakże taki schemat stosowany w wieloletniej terapii byłby bardzo dużym obciążeniem dla pacjenta i lekarza. Jednocześnie ukazują się doniesienia wskazujące, iż takie częste w długoletnim okresie iniekcje mogą sprzyjać

© Medical Education. For private and non-commercial use only. Downloaded from
https://www.journalsmededu.pl/index.php/ophthatherapy/index: 02.08.2025; 08:10,30

zanikowi nabłonka barwnikowego i fotoreceptorów. Zanik siatkówkowy stwierdzano u 18% chorych uczestniczących w badaniu CATT po 2 latach leczenia, szczególnie często w grupie leczonej co miesiąc [19], oraz u 98% chorych leczonych pierwotnie w badaniach ANCHOR i MARINA po 7 latach leczenia, ze stałym wzrostem obszaru zaniku, co przekładało się na spadek ostrości wzroku [20]. Przedstawione przypadki można zaliczyć do grupy tzw. dobrze odpowiadających na leczenie, stąd obserwowana pełna odpowiedź na kolejne iniekcje ranibizumabu i stosunkowo mała liczba iniekcji potrzebnych do stabilizacji ostrości wzroku (odpowiednio: u pacjenta 1. – 9 iniekcji w ciągu 4,5 roku leczenia, u pacjenta 2. – 9 iniekcji w okresie 4 lat i u pacjenta 3. – 10 iniekcji w okresie 4 lat). Jednocześnie na podstawie analizy obrazów OCT i angiografii fluoresceinowej można zauważyć, iż największa aktywność błony SNV dotyczyła jej części obwodowych, przy tej wielkości zmian położonych stosunkowo daleko od dołeczka centralnego. Można więc domniemywać, że sam fakt stałej progresji wielkości błony SNV nie jest czynnikiem złego rokowania, o ile zachowana została prawidłowa struktura siatkówki w centrum dołka. Oczywiście takie zjawisko dotyczy tylko błon ukrytych. Należy jeszcze zaznaczyć, iż pacjenci przez dłuższy czas niewymagający leczenia nadal powinni być często monitorowani, gdyż według Rasmussena u 18% chorych, u których zaprzestano terapii, pojawiła się konieczność jej wznowienia [9].

ADRES DO KORESPONDENCJI
Dr n. med. Marcin Śwituła
05-126 Nieporęt, ul. Magnolii 9
tel.: 501-182-887
e-mail: marcin.switula@gmail.com

For non-commercial use only

Piśmiennictwo

1. Bressler N. Age-related macular degeneration is the leading cause of blindness. JAMA 2004; 291(15): 1900-1901.
2. Kaiser P, Blodi B, Shapiro H, et al; MARINA Study Group. Angiographic and optical coherence tomographic results of the MARINA study of ranibizumab in neovascular age-related macular degeneration. Ophthalmology 2007; 114(10): 1868-1875.
3. Brown D, Kaiser P, Michels M, et al; ANCHOR Study Group. Ranibizumab versus verteporfin for neovascular age-related macular degeneration. N Engl J Med 2006; 355(14): 1432-1444.
4. Fung A, Lalwani G, Rosenfeld P, et al. An optical coherence tomography-guided, variable dosing regimen with intravitreal ranibizumab (Lucentis) for neovascular age-related macular degeneration. Am J Ophthalmol 2007; 143(4): 566-583.
5. Lalwani G, Rosenfeld P, Fung A, et al. A variable-dosing regimen with intravitreal ranibizumab for neovascular age-related macular degeneration: year 2 of the PrONTO Study. Am J Ophthalmol. Comparison of Age-related Macular Degeneration Treatments Trials (CATT) Research Group 2009; 148(1): 43-58.
6. Martin D, Maguire M, Fine S, et al. Ranibizumab and bevacizumab for treatment of neovascular age-related macular degeneration: two-year results. Ophthalmology 2012; 119(7): 1388-1398.
7. Singer M, Awh C, Sadda S, et al. HORIZON: an open-label extension trial of ranibizumab for choroidal neovascularization secondary to age-related macular degeneration. Ophthalmology 2012; 119(6): 1175-1183.
8. Rofagha S, Bhisitkul R, Boyer D, et al. SEVEN-UP Study Group. Seven-year outcomes in ranibizumab-treated patients in ANCHOR, MARINA, and HORIZON: a multicenter cohort study (SEVEN-UP). Ophthalmology 2013; 120(11): 2292-2299.
9. Rasmussen A, Bloch S, Fuchs J, et al. A 4-year longitudinal study of 555 patients treated with ranibizumab for neovascular age-related macular degeneration. Ophthalmology 2013; 120(12): 2630-2636.
10. Coco R, Sanabria M, Castrejon M, et al. Funduscopic results after 4-year follow-up treatment with ranibizumab for age-related macular degeneration in a region of Spain. BMC Ophthalmol 2014; 14: 138.
11. Ying G, Huang J, Maguire M, et al; Comparison of Age-related Macular Degeneration Treatments Trials Research Group. Baseline predictors for one-year visual outcomes with ranibizumab or bevacizumab for neovascular age-related macular degeneration. Ophthalmology 2013; 120(1): 122-129.
12. Korb C, Zwiener I, Lorenz K, et al. Risk factors of a reduced response to ranibizumab treatment for neovascular age-related macular degeneration – evaluation in a clinical setting. BMC Ophthalmol 2013; 13: 84.
13. Holz F, Bandello F, Gillies M, et al. LUMINOUS Steering Committee. Safety of ranibizumab in routine clinical practice: 1-year retrospective pooled analysis of four European neovascular AMD registries within the LUMINOUS programme. Br J Ophthalmol 2013; 97(9): 1161-1167.

© Medical Education. For private and non-commercial use only. Downloaded from
https://www.journalsmededu.pl/index.php/ophthatherapy/index: 02.08.2025; 08:10,30

14. Wolf A, Kampik A. Efficacy of treatment with ranibizumab in patients with wet age-related macular degeneration in routine clinical care: data from the COMPASS health services research. Graefes Arch Clin Exp Ophthalmol 2014; 252(4): 647-655.
15. Krüger Falk M, Kemp H, Sørensen T. Four-year treatment results of neovascular age-related macular degeneration with ranibizumab and causes for discontinuation of treatment. Am J Ophthalmol 2013; 155(1): 89-95.
16. Barthelmes D, Walton R, Campain A, et al; for the Fight Retinal Blindness! Project Investigators. Outcomes of persistently active neovascular age-related macular degeneration treated with VEGF inhibitors: observational study data. Br J Ophthalmol 2014 Sep 23. pii: bjophthalmol-2014-305514.
17. Ying G, Kim B, Maguire M, et al. CATT Research Group. Sustained visual acuity loss in the comparison of age-related macular degeneration treatments trials. JAMA Ophthalmol 2014; 132(8): 915-921.
18. Daniel E, Toth C, Grunwald J, et al; Comparison of Age-related Macular Degeneration Treatments Trials Research Group. Risk of scar in the comparison of age-related macular degeneration treatments trials. Ophthalmology 2014; 121(3): 656-666.
19. Grunwald J, Daniel E, Huang J, et al; CATT Research Group. Risk of geographic atrophy in the comparison of age-related macular degeneration treatments trials. Ophthalmology 2014; 121(1): 150-161.
20. Bhisitkul R, Mendes T, Rofagha S, et al. Macular atrophy progression and 7-year vision outcomes in subjects from the ANCHOR, MARINA and HORIZON studies (SEVEN-UP Study). Am J Ophthalmol 2015 Jan 29. pii: S0002-9394(15)00061-6.

For non-commmercial use only

© Medical Education. For private and non-commercial use only. Downloaded from
https://www.journalsmededu.pl/index.php/ophthatherapy/index: 02.08.2025; 08:10,30