

Zastosowanie laseroterapii mikropulsowej w obrzęku plamki związanym z zakrzepem gałęzi żyły środkowej siatkówki

Application of micropulse laser treatment in macular oedema in course of branch retinal vein occlusion

Andrzej Mikita¹, Małgorzata Rembińska²

¹ AUGON Gabinet Okulistyczny w Białymstoku
Kierownik: dr n.med. Andrzej Mikita

² Medica-Vision, Oddział Okulistyczny w Suwałkach
Kierownik: dr n.med. Elżbieta Jabłońska-Szadkowska



STRESZCZENIE

Szacuje się, że liczba chorych w Polsce, którzy co roku doświadczają następstw zakrzepu gałęzi żyły środkowej siatkówki, sięga 160 tys. Część przypadków ma przebieg bezobjawowy, inne wpływają na spadek ostrości wzroku wywołany niedokrwieniem i następczym obrzękiem plamki. W potwierdzonych przypadkach zaleca się doszkliskową podaż preparatu anti-VEGF. Podprogowa laseroterapia mikropulsowa stanowi bezpieczną alternatywę we wczesnych postaciach obrzęku plamki w zakrzepie gałęzi żyły środkowej siatkówki. Najlepsze efekty terapeutyczne osiągnęto u pacjentów, u których czas trwania choroby nie przekraczał 6 miesięcy. U 5 spośród 7 leczonych chorych stwierdzono poprawę jakości widzenia już po 4–8 tygodniach od zabiegu. Redukcję grubości siatkówki odnotowano u 6 chorych. Bezpieczeństwo i dostępność laseroterapii mikropulsowej stanowią zachętę do jej stosowania u chorych z powikłaniami po zakrzepie gałęzi żyły środkowej siatkówki.

Słowa kluczowe: zakrzep gałęzi żyły środkowej siatkówki, obrzęk plamki, podprogowa laseroterapia mikropulsowa

ABSTRACT

It is estimated that the number of patients who each year experience the consequences of a branch retinal vein occlusion in Poland reaches 160,000 people. The part of them has an asymptomatic course, others are affected by decreased visual acuity caused by ischemia and subsequent macular edema. In confirmed cases, the intravitreal supply of the anti-VEGF preparation is recommended. Subthreshold micropulse laser therapy is a safe alternative in the early forms of macular edema in the branch retinal vein occlusion. The best therapeutic effects were achieved in patients with a time of onset not exceeding 6 months. In 5 out of 7 treated patients, an improvement in visual quality was observed after 4–8 weeks after laser treatment. Reduction of retinal thickness was noted in 6 patients. The safety and availability of micropulse laser therapy are an incentive for its use in patients with complications after branch retinal vein occlusion.

Key words: branch retinal vein occlusion, macular oedema, subthreshold micropulse laser photocoagulation

NAJWAŻNIEJSZE

Zakrzep gałęzi żyły środkowej siatkówki jest drugą pod względem częstości naczyniową przyczyną upośledzenia widzenia po retinopatii cukrzycowej. W przeciwieństwie do leczenia powikłań cukrzycowych agresywną laseroterapię można skutecznie zastąpić bezpiecznymi zabiegami mikropulsowymi.

HIGHLIGHTS

Branch retinal vein occlusion is the second most common vascular cause of impaired vision after diabetic retinopathy. In contrast to the treatment of diabetic complications, aggressive laser therapy can be effectively replaced by safe micropulse procedures.

WSTĘP

Według badań standaryzowanych przeprowadzonych w USA, Europie, Azji i Australii częstość występowania zakrzepu gałęzi żyły środkowej siatkówki (BRVO, *branch retinal vein occlusion*) to 4,42/1000 osób rocznie [1]. Zapadalność na BRVO zwiększa się z wiekiem, przy czym nie jest zależna od płci. Szacuje się, że w USA liczba osób dotkniętych tym schorzeniem wynosi 870 tys. [2], w Polsce należy się spodziewać ok. 160 tys. przypadków rocznie [1]. Zakrzep gałęzi żyły środkowej siatkówki jest zwykle następstwem formacji skrzepliny na skrzyżowaniu tętniczo-żylnym, gdzie pogrubiała tętnica uciska na przebiegającą poniżej ścianę naczynia żylnego, wskutek czego dochodzi do następczego niedokrwienia siatkówki, prowadzącego do obrzęku plamki. Obrzęk plamki jest głównym czynnikiem wpływającym na spadek ostrości wzroku u chorych z BRVO. Już w 1984 r. grupa zajmująca się zastosowaniem lasera argonowego w leczeniu następstw BRVO [3] odnotowała korzyści wynikające z laseroterapii zlewnej (*grid*). Po laseroterapii u 65% chorych doszło do poprawy ostrości wzroku o więcej niż 2 rzędy znaków, w porównaniu z 37% nieleczonych oczu w trakcie 3-letniej obserwacji. Konwencjonalna laseroterapia, której celem jest zmniejszenie niedotlenienia siatkówki poprzez uszkodzenie aktywnych metabolicznie fotoreceptorów i nabłonka barwnikowego, niesie ze sobą jednak ryzyko trwałych uszkodzeń siatkówki. Szczególne znaczenie mają: bliznowacenie, włóknienie podsiatkówkowe, nowotwórstwo naczyniówkowe i upośledzenie wrażliwości na kontrast. U chorych widzących więcej niż pół tablicy Snellena przekładało się to na pogorszenie komfortu widzenia. Podprogowa laseroterapia mikropulsowa (SMLP, *sub-threshold micropulse laser photocoagulation*) jest mniej inwazyjną formą leczenia niż tradycyjna laseroterapia typu *grid*, jej cel stanowi uzyskanie zmian w nabłonku barwnikowym siatkówki, z pominięciem warstw sensorycznych czy naczyniówki [4]. Zastosowanie SMLP w przewlekłych postaciach obrzęku plamki wtórnie do zakrzepu gałęzi żyły środkowej siatkówki zostało przeanalizowane przez grupę japońskich badaczy. U 32 chorych ze spadkiem ostrości wzroku $\geq 0,5$ spowodowanym przez trwający ponad 12 miesięcy obrzęk plamki wykonywano laseroterapię mikropulsową plamek, w efekcie czego uzyskano stabilizację ostrości wzroku, a w niektórych przypadkach jego poprawę [5]. Obrzęk plamki w następstwie BRVO wykazuje skłonność do naturalnego ustępowania, u większości chorych w ciągu 18–21 miesięcy, zależnie od postaci (ograniczonej do plamki lub rozległej, tj. dotyczącej jednego lub dwóch kwadrantów) [6].

MATERIAŁ I METODY

Badania prospektywne objęły 7-osobową grupę chorych z wyjściową ostrością wzroku nieprzekraczającą

0,8. U wszystkich pacjentów stwierdzono ograniczoną do 1 kwadrantu postać BRVO, w dwóch przypadkach zmiany miały bardzo lokalny charakter (chorzy 2. i 6.). Rozpoznanie opierało się na stwierdzeniu obecności charakterystycznych płomykowatych lub rozproszonych krwotoczków śródsiatkówkowych, ognisk wysięków twardych i miękkich układających się w kształt klina w sąsiedztwie obszaru zamknięcia światła gałęzi żyły środkowej siatkówki. Z dalszych badań zostali wykluczeni chorzy, u których stwierdzono obecność błon nasiatkówkowych oraz wysięków twardych w plamce. Średnia wieku pacjentów wynosiła 56,3 roku $\pm 5,5$ roku (46–72 lata), grupa liczyła 5 kobiet i 2 mężczyzn. U 3 osób wyjściowa ostrość wzroku stanowi $\leq 0,3$, u pozostałych $\geq 0,8$. Średni czas od ujawnienia się objawów do przeprowadzenia zabiegu wynosił 10 miesięcy, najkrótszy 6 tygodni, zaś najdłuższy 42 miesiące.

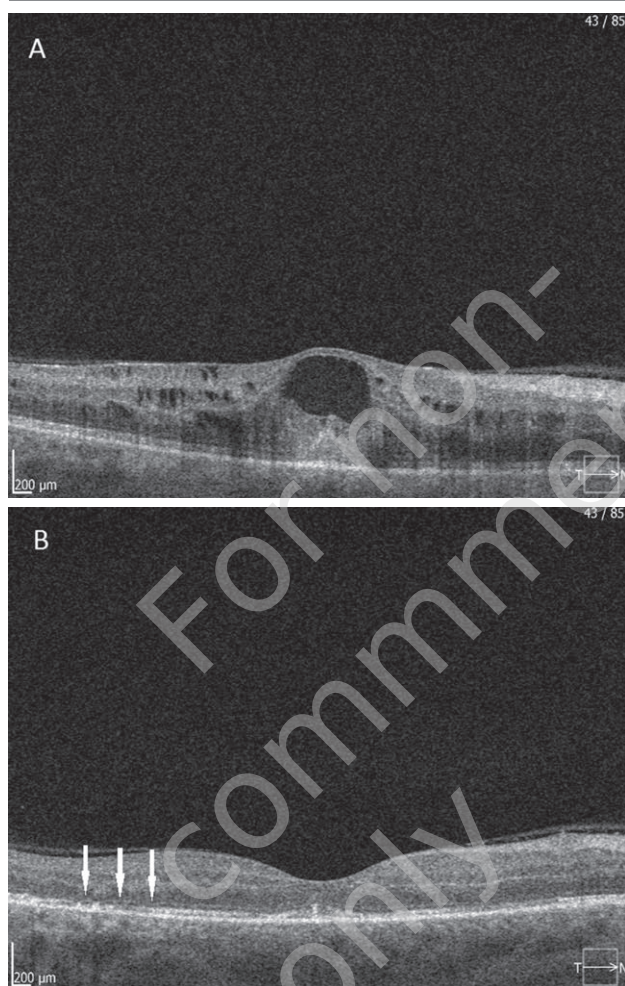
W leczeniu stosowano diodowy laser mikropulsowy firmy Lightmed o długości fali 532 nm. Parametry pracy: wielkość ogniska -200 μm , czas ekspozycji 200 ms, tryb pracy 10% DC oraz moc zależna od wielkości uniesienia centralnego siatkówki w plamce (CMT, *central macular thickness*). Wielkość energii ustalano na podstawie progowej wartości energii niezbędnej do uzyskania zblednięcia siatkówki w obszarze bezpiecznym, przy zastosowaniu 100% DC i parametrach pracy 200 μm oraz 100 ms [6]. Następnie dwukrotnie zwiększano wartość energetyczną, uzyskując zwykle parametry pracy w przedziale 200–250 mW, do maksymalnie 350 mW. Laseroterapia obejmowała cały obszar uniesienia obrzękowego plamki, łącznie z centrum dołączka. Stosowano technikę zlewną. Po laseroterapii choremu zalecano przyjmowanie bromfenaku 2 razy dziennie przez 4 tygodnie do oka poddanego zabiegowi. Mając świadomość spontanicznego ustępowania zmian obrzękowych w następstwie zakrzepu gałęzi żyły środkowej siatkówki, czas wymagany do uzyskania poprawy jakości widzenia i zmniejszenia grubości siatkówki ograniczono do 3 miesięcy po zabiegu [7]. Większość kontroli odbyła się po 4 tygodniach.

WYNIKI

U 5 chorych poddanych laseroterapii w ciągu pierwszych 6 miesięcy od wystąpienia objawów obrzęku w przebiegu BRVO doszło do poprawy widzenia i zmniejszenia grubości centralnej plamki. Im krótszy był czas obserwacji, tym bardziej spektakularne okazywały się wyniki. Największą redukcję grubości siatkówki z poprawą ostrości wzroku uzyskano w rozlanej postaci obrzęku plamki w zakrzepie gałęzi żyły środkowej siatkówki u 54-letniej pacjentki (przypadek 1.) (ryc. 1).

RYCINA 1

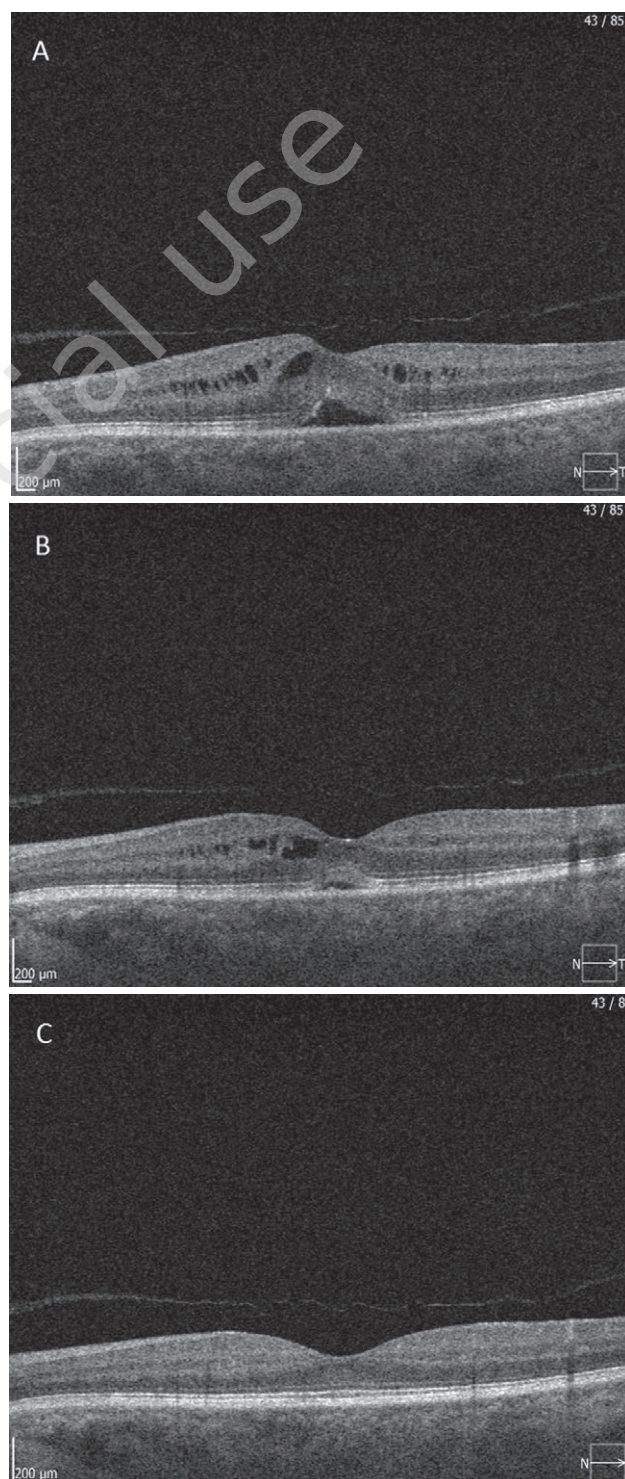
54-letnia pacjentka, miesiąc po zakrzepie gałęzi żyły środkowej siatkówki oka prawego. Przed zabiegiem CMT 551 μm (1A), 7 tygodni później 211 μm (1B). Laseroterapia 350 mW, 0,2 mm, 0,2 s, 10% DC, uzupełniona laseroterapią *grid* skroniowej od strefy beznaczyniowej (strzałki) i rozszianą poza arkadami. Ostrość wzroku poprawiła się z 0,15 do 0,5.



U drugiej chorej ze spadkiem ostrości wzroku do 0,8 i postacią plamkową obrzęku w BRVO wykonano zabieg ograniczony do terapii mikropulsowej. Zakrzep gałęzi skroniowej górnej był następstwem nieleczzonego nadciśnienia tętniczego. Już po 4 tygodniach uzyskano ostrość wzroku 1,0, a po 2 miesiącach grubość siatkówki uległa całkowitej normalizacji (ryc. 2).

RYCINA 2

56-letnia pacjentka 4 tygodnie po incydencie zakrzepowym w oku lewym. Laseroterapia mikropulsowa 250 mW, 169 impulsów, inne parametry jw. Wyjściowe CMT 433 μm (2A), po 4 tygodniach 286 μm (2B), po 8 tygodniach 237 μm (2C).

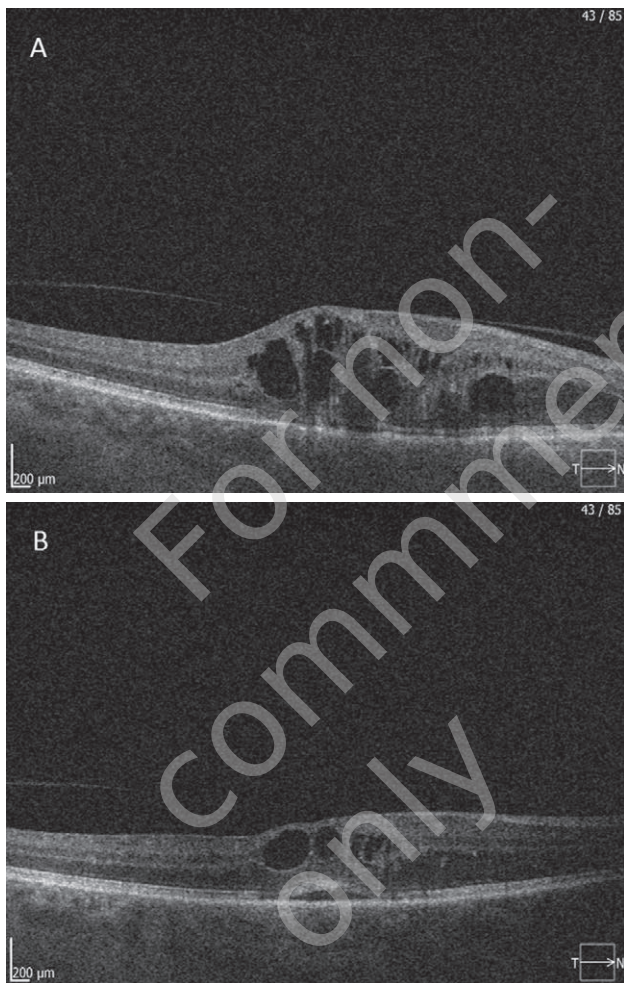


Trzecia chora to 57-letnia pacjentka z incydem zakrzepu gałęzi żyły środkowej siatkówki oka prawego, który wystąpił 3 miesiące przed zabiegiem. W dniu zabiegu ostrość wzroku

wynosiła 0,25, po 4 tygodniach poprawiła się do 0,7 mimo niecałkowitego ustąpienia obrzęku. Mimo dobrych wyników terapii chora zrezygnowała z dalszego leczenia (ryc. 3).

RYCINA 3

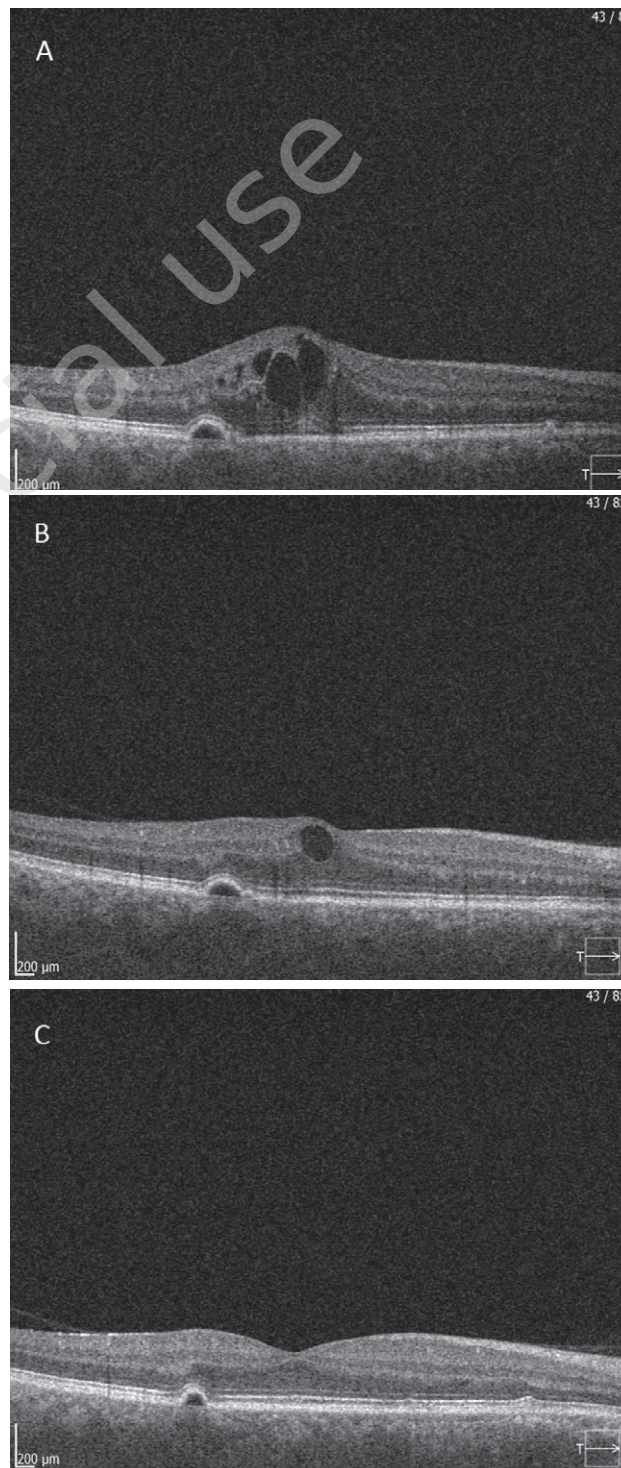
57-letnia pacjentka z nadciśnieniem tętniczym z zakrzepem gałęzi górnej żyły środkowej siatkówki oka prawego. Wyjściowo CMT wynosiło 558 μm (3A), po zabiegu 342 μm (3B). W leczeniu zastosowano SMLP o mocy 300 mW, łącznie 434 impulsy.



Czwarty pacjent, 46-letni mężczyzna z pogorszeniem widzenia od 3 dotychczas sprawniejszego oka prawego, oko towarzyszące obciążone niedowidzeniem refrakcyjnym. Przed zabiegiem ostrość wzroku oka po zakrzepie wynosiła 0,8, po 4 tygodniach poprawiła się do 0,9, a następnie do 1,0 w trakcie badania, po 3 miesiącach (ryc. 4).

RYCINA 4

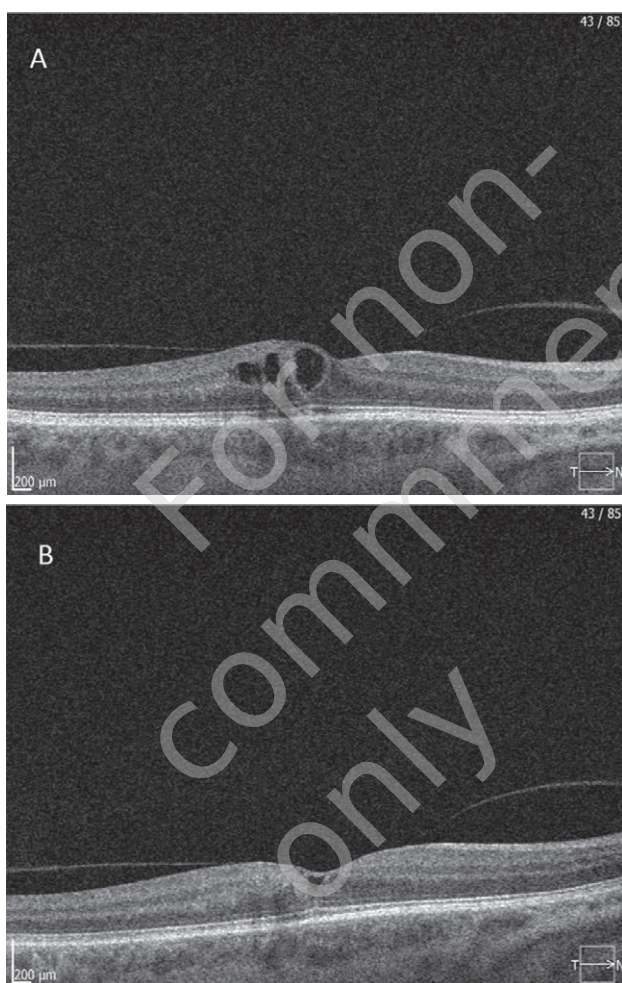46-letni pacjent z wyjściową centralną grubością plamki 520 μm (4A). Po 4 tygodniach nastąpiła jej redukcja do 359 μm (4B), a po 12 tygodniach do 308 μm (4C). SMLP 250 mW, łącznie 373 impulsy.



Piąta pacjentka, u której po przebytych BRVO, w ciągu 6 miesięcy postępowało pogorszenie widzenia oka prawego do 0,3 (BCVA), została poddana SMLP. Po 7 tygodniach ostrość wzroku poprawiła się do 1,0, przy współistnieniu resztkowego obrzęku plamki (ryc. 5).

RYCINA 5

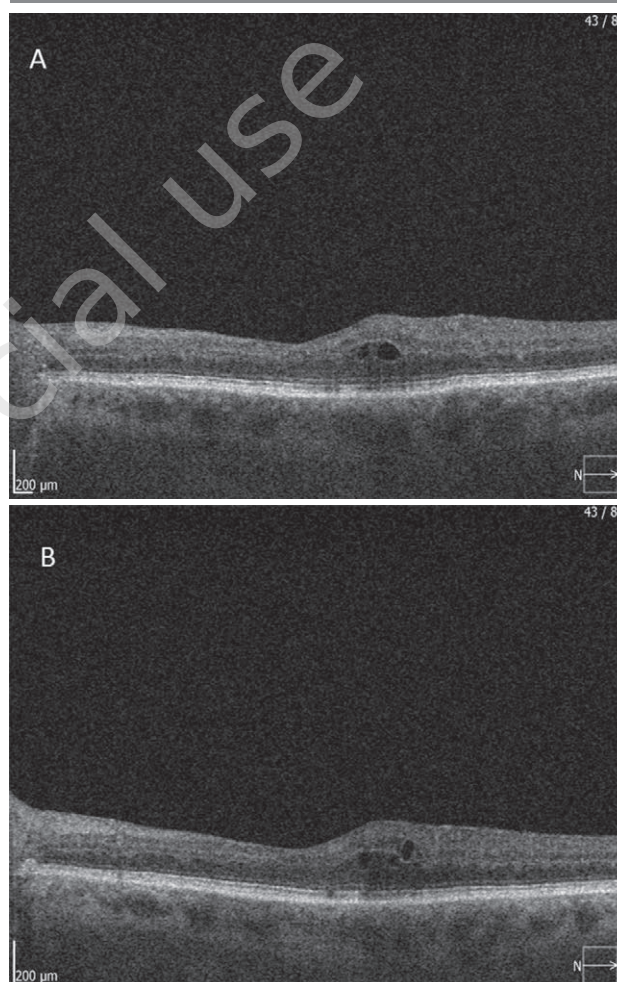
59-letnia pacjentka z otyłością i nadciśnieniem tętniczym. Przed zabiegiem CMT 314 μm (5A), 7 tygodni później 256 μm (5B). SMLP z użyciem mocy 210 mW, łącznie 143 impulsy.



Niepowodzeniem zakończyły się próby uzyskania poprawy widzenia w przypadkach BRVO trwającego dłużej niż 12 miesięcy. W grupie tej znajdował się szósty pacjent, 72-letni mężczyzna z 15-miesięcznym okresem obserwacji obrzęku plamki. Po poddaniu laseroterapii, przy wyjściowej ostrości wzroku 0,8, podczas badania kontrolnego nie widział lepiej (ryc. 6).

RYCINA 6

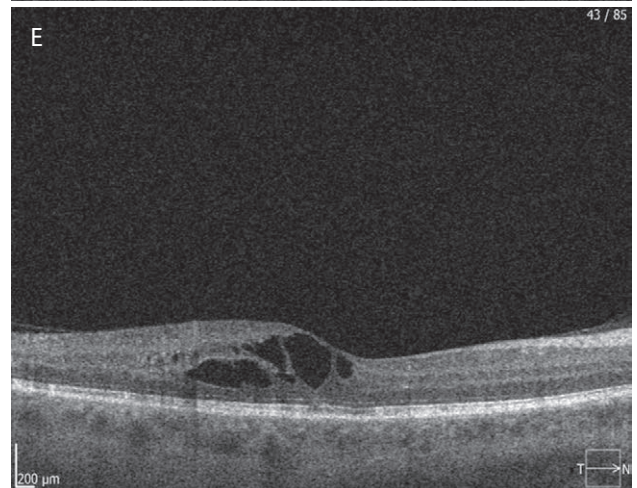
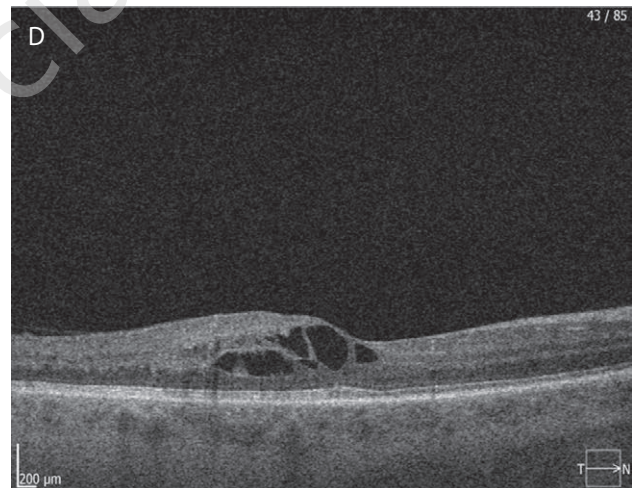
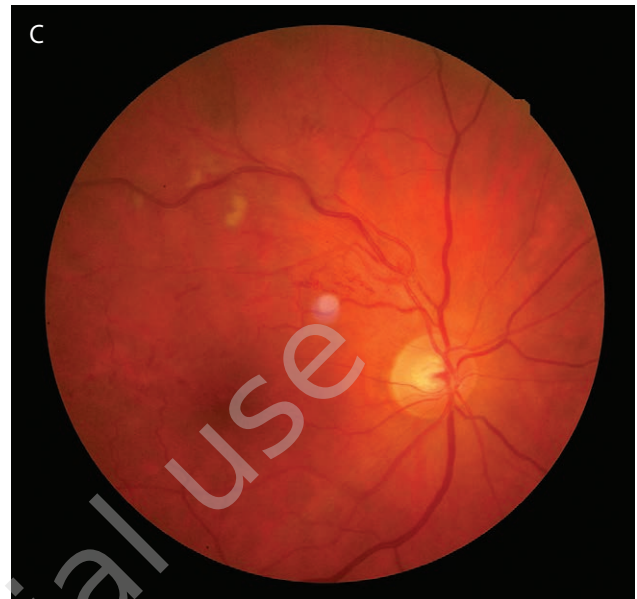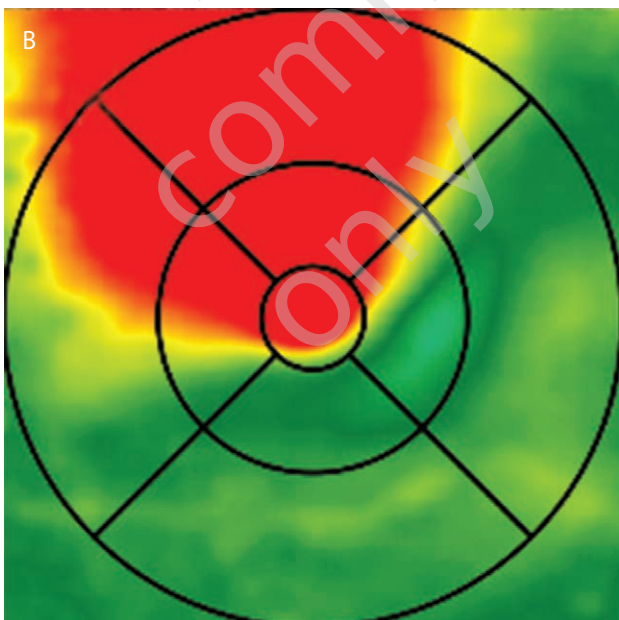
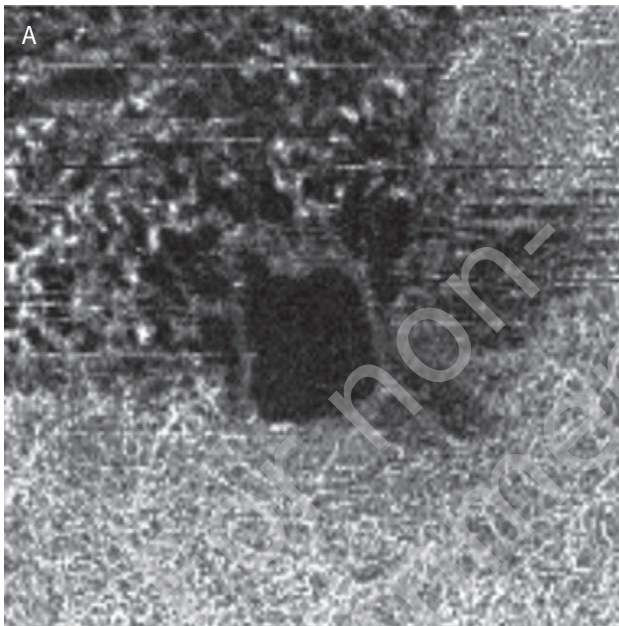
72-letni pacjent z nadciśnieniem tętniczym; do pogorszenia wzroku w oku lewym doszło niespełna 1,5 roku wcześniej. Przed zabiegiem CMT 290 μm (6A), 4 tygodnie później 46 μm (6B). SMLP z użyciem mocy 250 mW, łącznie 138 impulsów. Mimo redukcji CMT, w OCT stwierdzono przed zabiegiem uszkodzenie warstwy fotoreceptorów.



Najdłuższy wywiad chorobowy deklarowała siódma chora, 49-letnia pacjentka, u której do pogorszenia widzenia w następstwie BRVO doszło przed 42 miesiącami (ryc. 7).

RYCINA 7

49-letnia pacjentka z nadciśnieniem. Wyjściowo rozległe strefy obrzęku (7A, B), anastomozy tętniczo-żylnie przy gałęzi górnej żyły środkowej siatkówki oka prawego (7C). Ostrość wzroku pozostawała stabilna i wynosiła 0,8, choć grubość siatkówki uległa zwiększeniu z 310 (7D) do 348 μm (7E). Zabieg SMLP 200 mW, 221 impulsów. Dodatkowo laseroterapia typu *grid* na obszar poniżej arkady okołoplamkowej górnej.



DYSKUSJA

Nie wszyscy pacjenci z zakrzepem gałęzi żyły środkowej siatkówki i obrzękiem plamki wymagają leczenia, w ok. 30% przypadków z postacią nieniedokrwienną następuje samostanna poprawa. Laseroterapia typu *grid* w badaniach McIntosha i wsp. [8] nie wpływała na poprawę ostrości wzroku w obrzęku plamki związanym z BRVO. Po badaniach BVOS z 1984 r. złotym standardem postępowania w zakrzepie gałęzi żyły środkowej siatkówki stała się laseroterapia typu *grid* [3]. Wyniki badania nie pozwalały jednak na uzyskanie gwarancji poprawy na dłużej niż 12 miesięcy. Ocena chorych w tych badaniach była utrudniona z powodu braku metod diagnostycznych umożliwiających nieinwazyjne monitorowanie stanu siatkówki, obecnie takich jak optyczna koherentna tomografia dna oka (OCT, *optical coherence tomography*). Później poprawa ostrości wzroku w zestawieniu grupy osób obserwowanych i grupy osób poddanych zabiegowi była nieznamienna statystycznie. Co więcej, u 12% chorych podczas kolejnych wizyt odnotowywano coraz gorszą ostrość wzroku. We wnioskach z poprzednich badań zalecano odroczenie przeprowadzania laseroterapii zlewnej do 3 miesięcy od incydentu zakrzepowego [9]. Niedawno przeprowadzone badania BRAVO dowiodły, że nie należy czekać z leczeniem obrzęku plamki w przebiegu BRVO i już w ciągu pierwszych 6 miesięcy powinno się poddawać chorych leczeniu z użyciem preparatów anti-VEGF (ranibizumab) [10].

Czynnikiem decydującym o skuteczności zabiegu jest czas jego wykonania. Im szybsza interwencja, tym lepsze i trwalsze wyniki leczenia. Ze względu na małą grupę chorych poddanych leczeniu trudno wyciągać wnioski co do optymalnego czasu przeprowadzenia procedury laserowej z zastosowaniem SMLP. Wydaje się, że najlepsze wyniki uzyskuje się w postaciach ograniczonych do plamki (pacjenci 2., 4. i 5.), trwających nie dłużej niż 12 miesięcy. Z drugiej jednak strony spektakularne wyniki otrzymano u 2 pacjentów (1. i 3.) z postacią rozległą BRVO. W tych przypadkach poza zastosowaniem SMLP na plamkę konieczne było wykonanie laseroterapii typu *scatter* w obszarze pozaarkadowym. Dwukrotną poprawę ostrości wzroku uzyskano już po miesiącu od wykonanego zabiegu. Otwarta pozostaje kwestia wpływu fotokoagulacji rozsianej na szybkość powrotu sprawności widzenia w BRVO. Już w 1993 r. stwier-

dzono, że nie ma dowodów, aby laseroterapia typu *scatter* wpływała korzystnie na poprawę jakości widzenia [11].

Podprogowa mikropulsowa laseroterapia siatkówki stanowi przełom w leczeniu chorób pochodzenia naczyniowego wiążących plamkę. Ograniczenie efektu termicznego przez cykl pracy oparty na emisji serii impulsów w pojedynczym pakiecie pozwala na minimalizację uszkodzenia termicznego nabłonka barwnikowego siatkówki, a przy tym na indukcję białek wstrząsu termicznego niezbędnych do redukcji obrzęku [12]. Największy problem stanowi optymalny dobór parametrów pracy lasera mikropulsowego, wymagana jest indywidualizacja zależna od odpowiedzi progowej. Nie można ustalić jednoznacznych zaleceń terapeutycznych w przypadku SMLP [13].

Dwoje chorych opornych na leczenie (pacjenci 6. i 7.) skierowano na iniekcję doszklistkową preparatu anti-VEGF. Głównym czynnikiem odpowiedzialnym za niepowodzenie procedury wydaje się czas trwania choroby, przekładający się na trwałe uszkodzenia głębokich struktur siatkówki (6. pacjent) czy też wytworzenia krążenia obocznego z pominięciem obszaru plamkowego (7. pacjentka).

PODSUMOWANIE

Argumentami przemawiającymi za wykonywaniem zabiegów mikropulsowych w BRVO są cena i dostępność tej procedury. Nie ulega wątpliwości, że lepsze i szybsze efekty dają iniekcje doszklistkowe preparatów anti-VEGF, zwłaszcza w opornych na tradycyjną laseroterapię postaciach obrzęków plamki [14]. W przeprowadzonych badaniach stwierdzano pozytywną odpowiedź u chorych ze świeżą postacią zakrzepu gałęzi żyły środkowej siatkówki już po pierwszym zabiegu. Pacjentów opornych na leczenie, a zwłaszcza z długotrwałą postacią choroby, powinno się kierować na zabieg podania doszklistkowego preparatu anti-VEGF.

ADRES DO KORESPONDENCJI

dr n. med. Andrzej Mikita

AUGON Gabinet Okulistyczny
15-427 Białystok, ul. Lipowa 20/18
e-mail: andrzej.mikita@gmail.com

Piśmiennictwo

1. Rogers S, McIntosh RL, Cheung N, et al. The prevalence of retinal vein occlusion: pooled data from population studies from the United States, Europe, Asia and Australia. *Ophthalmology* 2010; 117(2): 313-9.e1.
2. Genentech based of population-based studies, the Beaver Dam Eye Study 2000, 2008.
3. Argon laser photocoagulation for macular edema in branch vein occlusion. The Branch Vein Occlusion Study Group. *Am J Ophthalmol* 1984; 98(3): 271-282.

4. Roider J. Laser treatment of retinal diseases by subthreshold laser effects. *Semin Ophthalmol* 1999; 14(1): 19-26.
5. Inagaki K, Ohkoshi K, Ohde S, et al. Subthreshold Micropulse Photocoagulation for Persistent Macular Edema Secondary to Branch Retinal Vein Occlusion including Best-Corrected Visual Acuity Greater Than 20/40. *J Ophthalmol* 2014, 2014: 251257.
6. Lavinsky D, Sramek C, Wang J, et al. Subvisible retinal laser therapy: titration algorithm and tissue response. *Retina* 2014; 34(1): 87-97.
7. Hayreh S, Zimmerman M. Branch retinal vein occlusion: natural history of visual outcome. *JAMA Ophthalmol* 2014; 132(1): 13-22.
8. McIntosh RL, Rogers SL, Lim L, et al. Natural History of Central Retinal Vein Occlusion: An Evidence-Based Systematic Review. *Ophthalmology* 2010; 117: 1113-1123.
9. Chatziralli IP, Jaulim A, Peponis VG, et al. Branch retinal vein occlusion: treatment modalities: an update of the literature. *Semin Ophthalmol* 2014; 29(2): 85-107.
10. Campochiaro PA, Heier JS, Feiner L, et al. Ranibizumab for macular edema following branch retinal vein occlusion: six-month primary end point results of a phase III study. *Ophthalmology* 2010; 117(6): 1102-1112.
11. Hayreh SS, Rubenstein L, Podhajsky P. Argon laser scatter photocoagulation in treatment of branch retinal vein occlusion. A prospective clinical trial. *Ophthalmologica* 1993; 206: 1-14.
12. Inagaki K, Shuo T, Katakura K, et al. Sublethal Photothermal Stimulation with a Micropulse Laser Induces Heat Shock Protein Expression in ARPE-19 Cells. *J Ophthalmic* 2015; 2015: 729792.
13. Scholz P, Altay L, Fauser S. A Review of Subthreshold Micropulse Laser for Treatment of Macular Disorders. *Adv Ther* 2017; 34(7): 1528-1555.
14. Parodi MB, Iacono P, Bandello F. Subthreshold grid laser versus intravitreal bevacizumab as second-line therapy for macular edema in branch retinal vein occlusion recurring after conventional grid laser treatment. *Graefes Arch Clin Exp Ophthalmol* 2015; 253(10): 1647-1651.