

Laserowa dakriocystorinostomia – zastosowanie laserów w leczeniu niedrożności dróg łzowych

Laser dacryocystorhinostomy – the lasers use in treatment of lacrimal duct obstruction

**Marcin Broda¹, Michał Michalik¹, Dominika Białas²,
Radosław Różycki²**

¹Centrum Medyczne MML w Warszawie

Prezes: dr n. med. Michał Michalik

²Klinika Okulistyki, Wojskowy Instytut Medyczny w Warszawie

Kierownik Kliniki: prof. dr hab. n. med. Marek Rękas



STRESZCZENIE

Niedrożność przewodu nosowo-łzowego, upośledzająca prawidłowy odpływ łez z worka spojówkowego do jamy nosa, jest częstym zaburzeniem, które klinicznie objawia się jako łzawienie. Operacja udrożnienia dróg łzowych – dakriocystorinostomia – polega na wytworzeniu bezpośredniej przetoki między workiem łzowym a jamą nosa. Podejście operacyjne może być zewnętrzne lub endoskopowe z zastosowaniem lasera lub bez. Laserowa dakriocystorinostomia stanowi obecnie uznaną procedurę w leczeniu łzawienia wynikającego z niedrożności przewodów nosowo-łzowych. Metoda ma wiele zalet w porównaniu z zabiegiem konwencjonalnym, np.: brak blizn zewnętrznych, możliwość jednoczesnego leczenia patologii jamy nosa, oszczędzenie więzadła przyśrodkowego powiek, nienaruszony mechanizm pompy łzowej. Czas zabiegu z użyciem lasera jest ponadto krótszy przy porównywalnym wskaźniku sukcesu z zabiegiem klasycznym. Wprowadzenie lasera do chirurgii dróg łzowych pozwoliło leczyć ich niedrożność w sposób prostszy oraz mniej inwazyjny.

Słowa kluczowe: niedrożność dróg łzowych, dakriocystorinostomia, przezkanalikowa laserowa dakriocystorinostomia

NAJWAŻNIEJSZE

LDCR to atrakcyjna alternatywa w leczeniu niedrożności dróg łzowych. Przy porównywalnych wskaźnikach sukcesu jest procedurą szybką, prostą, pozbawioną wad zabiegu klasycznego.

HIGHLIGHTS

LDCR is an attractive alternative in the treatment of tear duct obstruction. With comparable success rates, it is a fast, simple procedure, free from the disadvantages of classic surgery.

ABSTRACT

Obstruction of the nasolacrimal duct, impeding the proper outflow of tears from the conjunctival sac to the nasal cavity, is a common disorder that is clinically manifested as tearing. Dacryocystorhinostomy is the creation of a direct fistula between the tear sack and the nasal cavity. The surgical approach may be external or endoscopic with or without a laser. Laser dacryocystorhinostomy is now a recognized procedure for the treatment of lacrimation resulting from nasal-lacrimal duct obstruction. The method has many advantages over conventional treatment. These advantages include: the absence of external scars, the possibility of simultaneous treatment of nasal cavity pathology, sparing of the medial lining of the eyelids, intact tear pump mechanism. The laser treatment time is also shorter with a comparable success rate to classic surgery. The introduction of a laser for tear-ditch surgery made it possible to treat tear-lacrimal obstruction in a simpler and less invasive way.

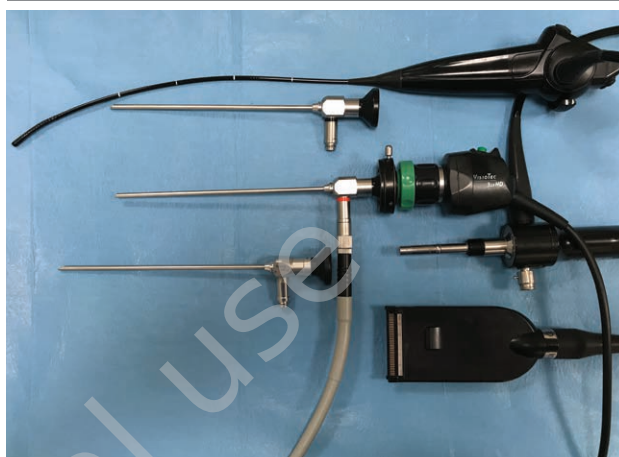Key words: nasolacrimal duct obstruction, dacryocystorhinostomy, transcanicular laser dacryocystorhinostomy

WSTĘP

Zespolecie workowo-nosowe (DCR, *dacryocystorhinostomy*), polegające na wytworzeniu bezpośredniego połączenia worka łzowego z jamą nosa, jest procedurą stosowaną w leczeniu łzawienia od ponad 100 lat. Po raz pierwszy zespolenie workowo-nosowe jako metodę leczenia przewlekłej niedrożności przewodu nosowo-łzowego zastosował w 1904 r. Addeo Toti. Klasyczny zabieg polega na wytworzeniu połączenia pomiędzy woreczkiem łzowym a jamą nosa. Następnie dokonuje się resekcji kości łzowej. Osteotomię przylegającą do przyśrodkowej ściany woreczka łzowego wykonuje się za pomocą trepanu lub wiertła. Po odsłonięciu woreczka łzowego nacina się go, a powstałe wolne brzegi śluzówki zespała z wcześniej naciętą śluzówką bocznej ściany jamy nosa, wytwarzając w ten sposób przetokę workowo-nosową. W celu zwiększenia skuteczności zabiegu – utrzymania drożności przetoki – stosuje się śródoperacyjnie intubację dróg łzowych rurkami silikonowymi wprowadzanymi od strony kanalików łzowych. Najczęściej zabieg wykonywany jest w znieczuleniu ogólnym, choć u prawie wszystkich dorosłych pacjentów może zostać przeprowadzony w znieczuleniu miejscowym, połączonym z podaniem do jamy nosa środków znieczulających i wazokonstrykcyjnych [1–3]. Dakriocystorinostomia zewnętrzna to metoda, którą charakteryzuje bardzo duży odsetek powodzenia, według różnych autorów od 70% do 91%. Przez dziesięciolecia technika ta była niekwestionowanym postępowaniem z wyboru, obecnie nadal jest uznawana przez wielu specjalistów za podstawową metodę leczenia nabytej niedrożności dolnych dróg łzowych [4]. W 1910 r. West wykonał zespolenie workowo-nosowe od strony jamy nosa, jednakże operacje przeznosowe, ze względu na ograniczone możliwości techniczne, przez wiele lat nie znajdowały zwolenników. Przewaga zespolenia workowo-nosowego zewnętrznego wynikała z pozornie łatwiejszego dojścia operacyjnego. Dopiero rozwój mikroskopii operacyjnej, a także technik endoskopowych, zwłaszcza opatentowanie i wprowadzenie na rynek technologii wytwarzania optyk typu Hopkins, przyczyniły się do zwiększenia zainteresowania tą metodą (ryc. 1) [5]. Dzięki dostarczeniu odpowiedniej ilości światła w rejon pola operacyjnego i przekazaniu rzeczywistego, doskonałego obrazu z obserwowanego miejsca do operatora rozwiązano fundamentalne problemy stojące na drodze zabiegu metodą endoskopową [6] (ryc. 2). Zespolenie workowo-nosowe z dojścia wewnętrznego zdobywa obecnie coraz więcej zwolenników i poza wybranymi przypadkami (niedrożność kanalików i/lub ich urazy) staje się dominującą metodą leczenia niedrożności dróg łzowych [7].

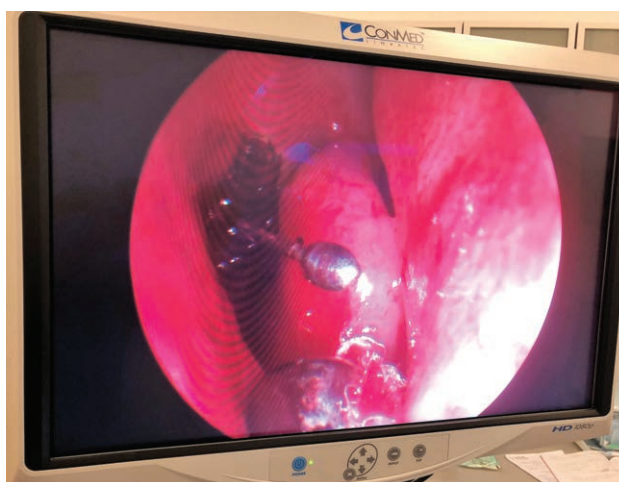
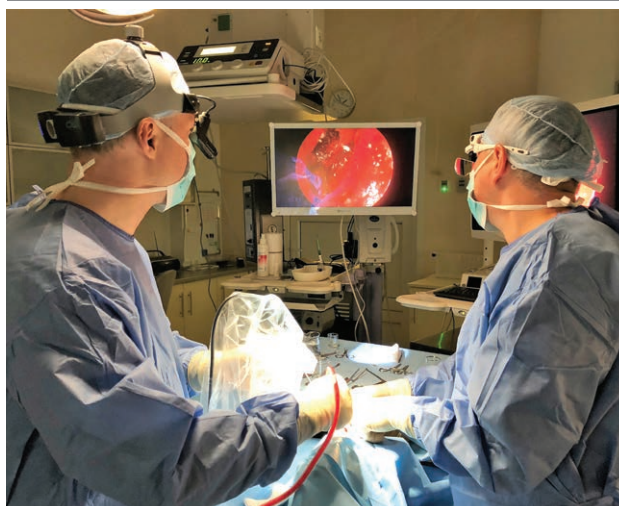
RYCINA 1

Endoskopy sztywne i giętkie.



RYCINA 2

Stały podgląd zabiegu poprzez wizualizację endoskopową.



DAKRIOCYSTORINOSTOMIA WEWNĘTRZNA

Pierwsze wzmianki o leczeniu niedrożności dróg łzowych z dościa wewnątrznosowego pochodzą z końca XIX w. Pierwszy zabieg przeznosowego zespolenia workowo-nosowego (EN-DCR, *endonasal dacryocystorhinostomy*) został wykonany przez Caldwell'a w 1893 r. Jednakże z powodu powikłań, braku odpowiednich narzędzi oraz niemożliwości dobrej wizualizacji pola operacyjnego technika ta została na lata zaniechana [8]. Powrót do metody nastąpił niemalże sto lat później. W 1963 r. Jack, wykorzystując światło endoskopu, wprowadził do workoczka łzowego przez dolny punkt łzowy sondę i wykonał osteotomię wiertłem od strony nosa. Dalszy rozwój metody przypada na lata 80. XX w. W 1988 r. EN-DCR za pomocą endoskopu wykonał Rice – był to zabieg na zwłokach, a rok później McDonogh i Meiring przeprowadzili EN-DCR u żyjącego pacjenta [9, 10].

W metodzie EN-DCR punkt orientacyjny stanowi przednia część małżowiny nosowej dolnej. Po odpreparowaniu płata śluzówkowego i odsłonięciu dołu łzowego za pomocą wiertła usuwana jest kość łzowa, a po wprowadzeniu do dróg łzowych sondy uwypuklającej ścianę workoczka łzowego wytwarzane jego połączenie z jamą nosa. Drożność dróg łzowych, jak w metodzie z dościa zewnętrznego, utrzymuje się za pomocą silikonowej intubacji – drenu Crawforda, wprowadzonego przez punkty i kanaliki łzowe do workoczka i nosa. Skuteczność EN-DCR sięga według różnych autorów od 84% do 91% [11].

W zależności od metody, do wytworzenia przetoki workowo-nosowej wykorzystuje się różne techniki. Dakriocystorinostomia może również zostać wykonana za pomocą energii lasera. Energia laserowa została po raz pierwszy użyta do

wytworzenia przetoki workowo-nosowej w 1990 r. przez Massaro i wsp. Wykorzystali oni w tym celu laser argonowy; próby przeprowadzono na zwłokach [12].

DAKRIOCYSTORINOSTOMIA LASEROWA

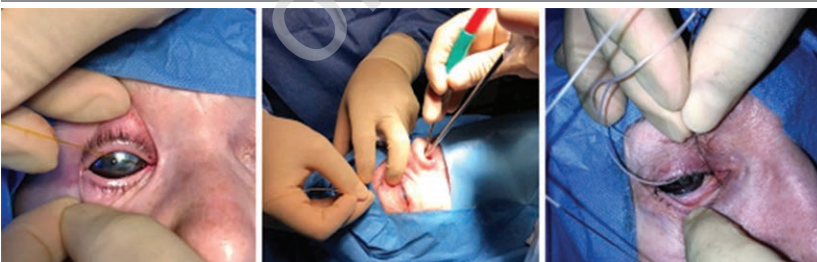
Dostępne metody dakriocystorinostomii laserowej (LDCR, *laser dacryocystorhinostomy*) to przeznosowa laserowa dakriocystorinostomia (ENL-DCR, *endonasal laser dacryocystorhinostomy*) oraz dakriocystorinostomia przezkanalikowa (TCL-DCR, *transcanalicular laser dacryocystorhinostomy*). Podczas zabiegu ENL-DCR do prawidłowego zlokalizowania dołu łzowego wykorzystywane jest źródło światła wprowadzane przez punkt łzowy i kanalik łzowy do workoczka łzowego, a przetoka do workoczka jest wytwarzana za pomocą lasera od strony nosa. TCL-DCR polega na wprowadzeniu światłowodu przez dolny punkt i kanalik łzowy do workoczka łzowego. Miejsce cięcia ustala się pod kontrolą endoskopu w jamie nosa. Następnie wytwarzana jest przetoka między workoczkiem łzowym a jamą nosa. Wycięte fragmenty workoczka łzowego, kości łzowej i śluzówki usuwane są przez jamę nosa. W celu zmniejszenia bliznowacenia tkanek w miejscu przetoki stosuje się antymetabolity, np. mitomycynę C [13]. Ostatnim etapem zabiegu, tak jak w metodzie zewnętrznej, jest intubacja dróg łzowych silikonową sondą poprzez górny i dolny kanalik łzowy (ryc. 3 i 4).

ZASTOSOWANIE LASERÓW W DAKRIOCYSTORINOSTOMII

Podstawą działania laserów chirurgicznych (LASER, *light amplification by stimulated emission of radiation*) jest ab-

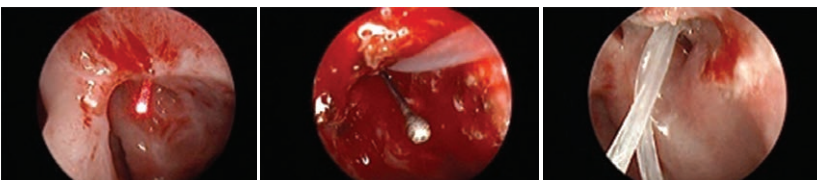
RYCINA 3

Laserna dakriocystorinostomia przezkanalikowa – etapy zabiegu.



RYCINA 4

Laserna dakriocystorinostomia przezkanalikowa – etapy zabiegu w obrazie endoskopowym.



sorpcja światła lasera w tkance i jego zamiana na energię ciepłą (fototermoliza). Sposób, w jaki poszczególne składniki tkanki absorbują światło, zależy od długości fali (koloru) światła, czyli od typu lasera. Im większe pochłanianie, tym mniej energii światła trzeba dostarczyć, aby uzyskać pożądany efekt termiczny, oraz tym mniej światła przedostaje się do głębszych warstw tkanki – tym mniejsza jest penetracja. Poza długością fali lasera o ostatecznym efekcie (podgrzanie, koagulacja lub odparowanie) decydują: ilość dostarczonej energii światła, szybkość jej dostarczenia, czas impulsu oraz wielkość plamki. Lasery wykorzystywane w medycynie dzielone są na różne typy w zależności od wielu parametrów, takich jak: długość emitowanej fali, rodzaj środka czynnego, sposób modulacji pracy czy mocy wyjściowej. Najczęściej przedstawianą klasyfikacją laserów terapeutycznych jest ich podział ze względu na moc promienia. Wyróżniamy lasery:

- wysokoenergetyczne (zwane chirurgicznymi) o mocy 10–100 W
- średnioenergetyczne (stosowane w terapii fotodynamicznej) o mocy od kilku do 10 W
- niskoenergetyczne (biostymulujące) o mocy od 10–100 mW.

Biorąc pod uwagę długość emitowanej fali elektromagnetycznej, lasery chirurgiczne, czyli wysokoenergetyczne, dzielimy na:

- typ I – o długości fali 2–10 μm (np. laser CO_2 , Er:YAG) – duża absorpcja promieniowania przez wodę, bardzo słaba absorpcja przez hemoglobinę
- typ II – o długości fali 0,7–2,0 μm (np. diodowy, Nd:YAG, Ho:YAG) – niska absorpcja promieniowania zarówno w wodzie, jak i hemoglobinie
- typ III – o długości fali 0,4–0,5 μm (np. argonowy, KTP) – niska absorpcja promieniowania w wodzie, ale wysoka w hemoglobinie [14, 15].

Obecnie do przeprowadzania zabiegów laserowego DCR najczęściej stosuje się lasery: diodowe (dd: laser), argonowe

(Ar: laser), potasowo-tytanowo-fosforowe (KTP:YAG), neodymowe (Nd:YAG), zawierające neodym i dwutlenek węgla (CO_2 Nd:YAG), THC:YAG. Wśród powyższych najmniejsze promieniowanie (długość fali 488 nm) wytwarza laser argonowy, największe zaś laser zawierający neodym i dwutlenek węgla (10 600 nm). Należy jednak zwrócić uwagę na moc potrzebną do uzyskania otworu w kości łzowej. W pierwszym przypadku wynosi ona 15 W, w drugim aż 55 W i laser ten nie posiada elastycznej części optycznej. Nie jest więc idealny ze względu na słabe właściwości hemostatyczne, niezadowalającą jakość cięcia kości i nieporęczny system przesyłowy. Laser argonowy także wykonuje cięcie kości w niewielkim stopniu. Dlatego też lepsze są lasery wykorzystujące fosforan potasu/tytanu (KTP/532), diodę lub kryształy holmu (Ho): itru (Y), glinu (Ho:YAG). Włókna lasera Ho:YAG mają szerokie zastosowanie, co może zmniejszyć całkowity koszt pojedynczej operacji. Poważną wadą jest rozpryskiwanie operowanej tkanki, która brudzi optykę endoskopową i stwarza konieczność częstego jej czyszczenia. Ponadto ten typ lasera powoduje większe uszkodzenia w marginesie tkankowym w porównaniu z laserami diodowym i KTP. Laser typu KTP/532 z trybem impulsowym/*star-pulse mode* jest optymalny, ponieważ pozwala bardzo łatwo ciąć kości, z efektem ich odparowania, a ponadto nie powoduje rozpryskiwania. Laser diodowy jest równie silny, co umożliwia usuwanie kości. Główną wadę lasera KTP i lasera diodowego stanowi to, że ich światłowody są jednorazowe, dlatego też koszt jednej operacji wykonanej tego typu laserami jest znacznie wyższy. Najbardziej odpowiednie lasery to: KTP/532, Ho:YAG, a także laser diodowy [14].

ENDOSKOPOWA DAKRIOCYSTORINOSTOMIA LASEROWA A DAKRIOCYSTORINOSTOMIA ZEWNĘTRZNA

Charakterystykę i porównanie zabiegów dakriocystorinostomii wykonywanej metodą klasyczną i wewnątrznosową przedstawiono w tabeli 1.

Skuteczność zabiegów ENL-DCR, w zależności od rodzaju zastosowanego lasera, waha się od 70% do 96%. Jak wspo-

TABELA 1

Charakterystyka zabiegów dakriocystorinostomii wykonywanej metodą klasyczną i wewnątrznosową.

Klasyczna dakriocystorinostomia zewnętrzna	Endoskopowa dakriocystorinostomia laserowa
Metoda z wyboru w niedrożnościach przedworeczkowych	Brak blizn – lepszy efekt kosmetyczny
Lepsza ocena śródoperacyjna	Krótszy czas zabiegu – mniejsze obciążenie chorego
Lepsze wyniki leczenia niedrożności dróg łzowych będących powikłaniem rozległych urazów twarzoczaszki	Mniejsze ryzyko uszkodzenia struktur przyśrodkowego kąta oka
Metoda z wyboru przy podejrzeniu zmiany rozrostowej oraz kamicy dróg łzowych	Lepsza hemostaza, mniejsza utrata krwi
Większa przetoka workowo-nosowa	Możliwość jednoczesnego wykonania innych zabiegów wewnątrznosowych
Brak konieczności drogowej inwestycji aparaturowej	Konieczne doświadczenie w chirurgii wewnątrznosowej

mniano, skuteczność zabiegów przeprowadzanych metodą klasyczną według różnych autorów sięga 70–91% [16–18].

PODSUMOWANIE

Klasyczna dakriocystorinostomia jest powoli wypierana z chirurgii dróg łzowych, a jej miejsce zajmują metody laserowe, które poszukując różnych możliwości penetracji przez tkanki i różnych technik drenażu otworu w celu poprawy drożności i precyzji wykonywanych zabiegów, po raz pierwszy uwzględniają złożoną czynność dróg łzowych.

Takie podejście przyczynia się do uzyskania funkcjonującego połączenia workowo-nosowego i przywrócenia fizjologicznej czynności dróg łzowych przy ograniczeniu zabiegu do niezbędnego minimum.

ADRES DO KORESPONDENCJI

lek. Marcin Broda

Centrum Medyczne MML

00-112 Warszawa, ul. Bagno 2, wejście E

tel./faks: (22) 406-54-22, (22) 403-44-41

e-mail: kontakt@mml.com.pl

Piśmiennictwo

1. Amadi A. Endoscopic DCR vs External DCR: What's Best in the Acute Setting? *J Ophthalmic Vis Res* 2017; 12(3): 251-253.
2. Pecold K, Krawczyński M (ed). Basic and Clinical Science Course. Część 7. Oczodół, powieki i układ łzowy. Elsevier Urban & Partner, Wrocław 2005: 267-270.
3. Spaeth GL. Chirurgia okulistyczna. Elsevier Urban & Partner, Wrocław 2006: 561-679.
4. Hartikainen J, Anttila J, Varpula M, et al. Prospective randomized comparison of endonasal endoscopic dacryocystorhinostomy and external dacryocystorhinostomy. *Laryngoscope* 1998; 108: 1861-1866.
5. West JM. A Window Resection of the Nasal Duct in Cases of Stenosis. *Trans Am Ophthalmol Soc* 1910; 12(Pt 2): 654-658.
6. McDonogh M, Meiring JH. Endoscopic transnasal dacryocystorhinostomy. *J Laryngol Otol* 1989; 103(6): 585-587.
7. Wielgosz R, Mroczkowski E. Mikrochirurgia wewnątrznosowa dróg łzowych: modyfikacja dacryocystorhinostomii. *Otolaryngologia Polska, Polish Journal of Otolaryngology* 2005; LIX(6): 825-831.
8. Rice DH. Endoscopic intranasal dacryocystorhinostomy: a cadaver study. *Am J Rhinol* 1988; 2: 127-128.
9. McDonogh M, Meiring JH. Endoscopic transnasal dacryocystorhinostomy. *J Laryngol Otol* 1989; 103: 585-587.
10. Tsiaras A, Wormald PJ. Endonasal dacryocystorhinostomy with mucosal flaps. *Am J Ophthalmol* 2003; 135: 76-83.
11. Broda M, Białas D, Różycki R. Współczesne metody operacyjnego leczenia niedrożności dróg łzowych u dorosłych. *Ophthalmotherapy* 2017; 2(14): 36-41.
12. Massaro BM, Gonnering RS, Harris GJ. Endonasal laser dacryocystorhinostomy. A new approach to nasolacrimal duct obstruction. *Arch Ophthalmol* 1990; 108: 1172-1176.
13. Rosen N, Barak A, Rosner M. Transcanalicular laser-assisted dacryocystorhinostomy. *Ophthalmic Surg Lasers* 1997; 28: 723-726.
14. Holak H. Zastosowanie własnej metody stentowania w leczeniu niedrożności dróg łzowych przezkanalikową metodą z użyciem lasera THC:YAG. Akademia Medyczna im. Piastów Śląskich, Wrocław-Salgitter 2007.
15. Nagashima K, Araki K. On the lacrimal part of the orbicularis oculi muscle with special reference to the sac dilators. *Jap J Ophthalmol* 1963; 102: 1634-1649.
16. Sadiq SA, Ohrlich S, Jones NS. Endonasal laser dacryocystorhinostomy medium term results. *Br J Ophthalmol* 1997; 81: 1089-1092.
17. Szubin L, Papageorge A, Sacs E. Endonasal laser-assisted dacryocystorhinostomy. *Am J Rhinol* 1999; 13: 371-374.
18. Velegrakis GA, Prokopakis EP, Panayotaki I, et al. Intranasal laser-assisted dacryocystorhinostomy with the use of a surgical microscope. *Am J Otolaryngol* 2002; 23: 272-276.