

Porażenie nerwu okoruchowego w przebiegu tętniaka tętnicy szyjnej wewnętrznej – opis przypadku

Oculomotor nerve palsy secondary to internal carotid artery aneurysm – a case report

**Michał Post¹, Wojciech Poncyłjusz², Adriana Kiszkielis¹,
Wojciech Lubiński¹**

¹II Katedra i Klinika Okulistyki, Pomorski Uniwersytet Medyczny w Szczecinie
Kierownik: prof. dr hab. n. med. Wojciech Lubiński

²Zakład Radiologii Zabiegowej, Pomorski Uniwersytet Medyczny w Szczecinie
Kierownik: prof. dr hab. n. med. Aleksander Falkowski



NAJWAŻNIEJSZE

Embolizacja tętniaka tętnicy szyjnej wewnętrznej z użyciem coili może być skuteczną metodą leczenia porażenia nerwu okoruchowego.

HIGHLIGHTS

Coiling of the internal carotid artery aneurysm can be an effective treatment for third nerve palsy.

STRESZCZENIE

Autorzy prezentują przypadek 48-letniej kobiety, u której wystąpiły niespecyficzne bóle głowy z następczym opadnięciem powieki, ograniczeniem ruchomości, poszerzeniem źrenicy w prawym oku oraz dwojeniem obrazu. Pacjentka dotychczas nie chorowała. W wywiadzie rodzinnym odnotowano śmierć ojca i siostry w młodym wieku z nieznanego powodu. W badaniu neurologicznym i okulistycznym ujawniono porażenie nerwu okoruchowego prawego. Badania tomografii komputerowej oraz angiografii rezonansu magnetycznego potwierdziły obecność tętniaka tętnicy szyjnej wewnętrznej prawej. U pacjentki w trybie pilnym przeprowadzono zabieg endowaskularny – embolizację tętniaka z użyciem coili. Autorzy dokonują przeglądu literatury w zakresie porażenia nerwu okoruchowego oraz tętniaków wewnątrzczaszkowych.

Słowa kluczowe: nerw okoruchowy, porażenie, tętniak, tętnica szyjna wewnętrzna

ABSTRACT

The authors present a case of a 48-year-old woman with nonspecific headaches followed by right eye ptosis, motility limitation, enlarged pupil and diplopia. The patient presented no other systemic diseases. In the family history, death of father and sister at an early age was stated for an unknown reason. In the neurological and ophthalmological examination, the right oculomotor nerve palsy was revealed. Computed tomography and magnetic resonance angiography confirmed the presence of the aneurysm of the right internal carotid artery. The patient underwent an endovascular procedure – aneurysm coiling. The authors review literature in the subject of oculomotor nerve palsy and intracranial aneurysms.

Key words: oculomotor nerve, palsy, aneurysm, internal carotid artery

WSTĘP

Nagłe porażenie nerwu okoruchowego (nerw III) jest schorzeniem interdyscyplinarnym. Objawy izolowanego schorzenia są charakterystyczne i zazwyczaj wstępna diagnoza może być oparta na podstawowym badaniu okulistycznym. Jednakże bardzo często ostateczny sukces zależy od ścisłej współpracy nie tylko okulisty i neurologa, ale również radiologa (w tym inwazyjnego) i neurochirurga. Jest to o tyle ważne, że w blisko 1/3 przypadków pierwotna przyczyna porażenia nerwu III może bezpośrednio zagrażać życiu pacjenta.

OPIS PRZYPADKU

48-letnia kobieta zgłosiła się do lekarza rodzinnego z powodu niespecyficznego bólu głowy. Ból nie miał stałej lokalizacji ani określonego charakteru (uciskowy, pulsujący etc.). W badaniu przedmiotowym stwierdzono nieznacznie podwyższone ciśnienie tętnicze, z maksymalnymi wartościami skurczowymi do 160 mmHg. Pacjentka dotychczas nie cierpiała na żadne choroby, nie była hospitalizowana ani nie przyjmowała leków. W wywiadzie rodzinnym odnotowano zgon ojca oraz siostry z nieznaną przyczyną, przed 50. r.ż.

Po otrzymaniu leków hipotensyjnych bóle głowy częściowo ustąpiły, jednak po 2 tygodniach u pacjentki doszło do nagłego pogorszenia stanu okulistycznego – całkowitego opadnięcia powieki górnej prawego oka. W tym samym dniu (6.04.2018) na szpitalnym oddziale ratunkowym wykonano u niej tomografię głowy z kontrastem (TK), która ujawniła podejrzenie tętniaka prawej tętnicy szyjnej wewnętrznej (ICA, *internal carotid artery*) w odcinku wewnątrzczaszkowym. W badaniu neurologicznym i okulistycznym oko prawe w pozycji pierwotnej ustawiono do dołu i na zewnątrz (ryc. 1) oraz stwierdzono:

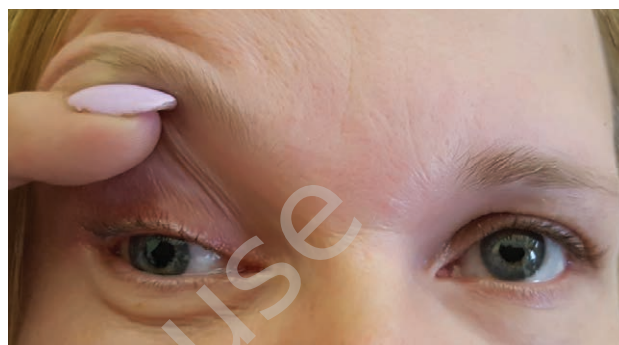- całkowite opadnięcie powieki górnej oka prawego (OP)
- brak ruchomości OP do góry, dołu i wewnątrz (ryc. 2)
- prawidłowy ruch gałek ocznych na zewnątrz (odwodzenie) (ryc. 2)
- prawidłowy przedni i tylny odcinek obojga oczu.

Pacjentka została w trybie pilnym przyjęta na oddział neurologii, gdzie uzupełniono diagnostykę o angiografię rezonansu magnetycznego, również w sekwencji TOF (*time of flight*) (9.04.2018) (ryc. 3). Ustalono rozpoznanie porażenia prawego nerwu okoruchowego w odcinku podpajęczynówkowym wtórne do tętniaka prawej ICA (wielkość 6 mm). Pacjentce zakazano jakiegokolwiek aktywności fizycznej ze względu na ryzyko pęknięcia tętniaka.

W dniu 12.04.2018 w znieczuleniu ogólnym przeprowadzono endowaskularną embolizację z użyciem coilu. Coil jest platynowym, elastycznym drucikiem wprowadzanym w światło tętnicy udowej, a następnie doprowadzanym (pod kontrolą radiologiczną) do miejsca docelowego, w tym przypadku tętniaka wewnątrzczaszkowego ICA. Na-

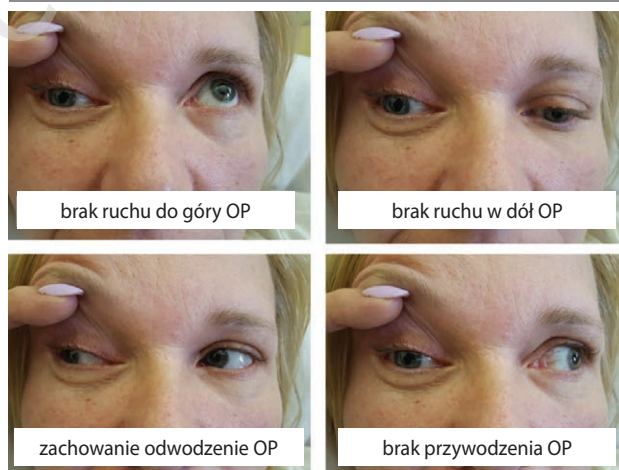RYCINA 1

Prawe oko w pozycji pierwotnej ustawiono do dołu i na zewnątrz.



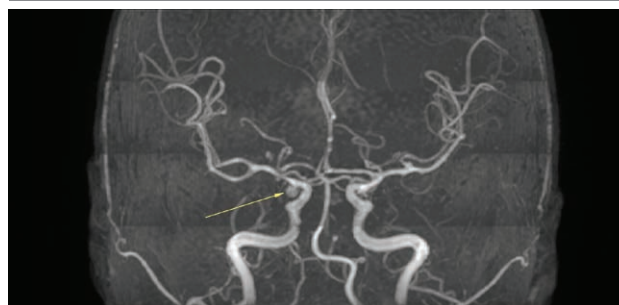
RYCINA 2

Brak ruchomości prawego oka do góry, dołu i wewnątrz, z zachowanym odwodzeniem.



RYCINA 3

Tętniak prawej tętnicy szyjnej wewnętrznej, MRI głowy w sekwencji TOF (żółta strzałka).

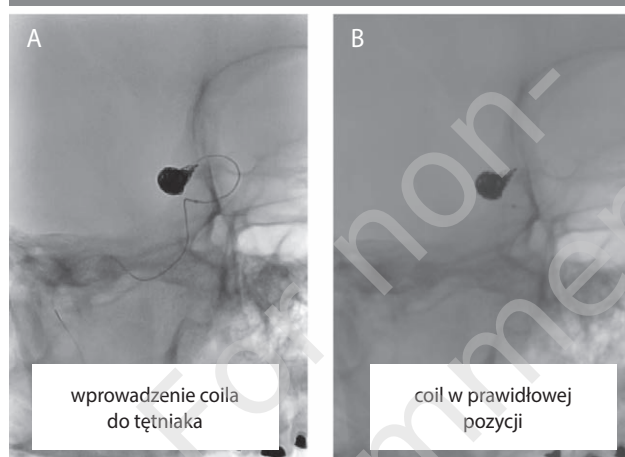


stępnie światło tętniaka jest całkowicie wypełniane coilom, co uniemożliwia przepływ krwi w jego obrębie i tym samym zmniejsza ryzyko pęknięcia i krwawienia podpajęczynówkowego. Na rycinie przedstawiono obrazy śródoperacyjne wprowadzenia coilu do tętniaka (ryc. 4A) i tętniaka wypeł-

nionego coilem (ryc. 4B). Zabieg był skuteczny, uzyskano potwierdzone radiologicznie zamknięcie światła tętniaka. Zmiany wysycenia tętniaka kontrastem przed leczeniem i po nim uwidoczniło na rycinach 5A i 5B. Po 2 dniach pacjentka została wypisana do domu w stanie ogólnym dobrym z zaleceniem kontroli w poradni neurologicznej za 3 miesiące. Stan neurologiczny i okulistyczny bezpośrednio po zabiegu był stabilny.

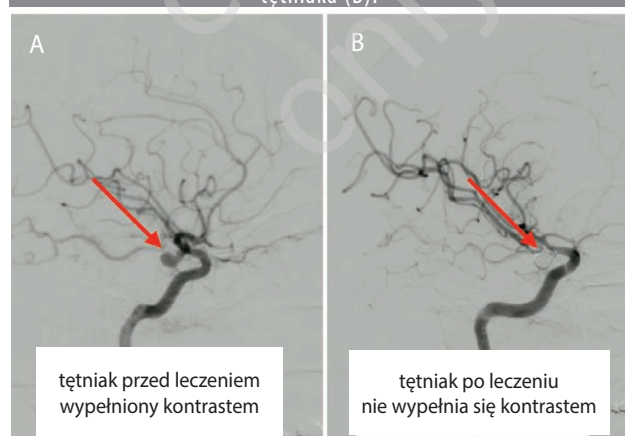
RYCINA 4

Obrazy śródoperacyjne: wprowadzenie coila do tętniaka (A), coil całkowicie wypełnia światło tętniaka (B).



RYCINA 5

Tętniak przed leczeniem całkowicie wypełniony kontrastem (A). Po skutecznym leczeniu brak przepływu kontrastu w obrębie tętniaka (B).



DYSKUSJA

Nerw okoruchowy – anatomia i objawy porażenia

Nerw okoruchowy jest trzecim nerwem czaszkowym (nerw III), którego jądra są zlokalizowane w śródmózgowiu: jądro mięśni dźwigaczy powiek (nieparzyste), jądra

mięśni prostych górnych (parzyste) oraz mięśni prostych przyśrodkowych i bocznych (parzyste) [1–3].

Warto podkreślić, iż między pniem mózgu a zatoką jamistą w górno-przyśrodkowej części nerwu III przebiegają powierzchownie przywspółczulne włókna ruchowe źrenicy (odpowiadające za jej rozszerzenie). Zmiany o charakterze uciskowym (np. zagrażające życiu tętniaki, wklonowanie płata skroniowego do wcięcia namiotu, urazy) mogą wpływać na porażenie źrenicy (jak w prezentowanym przypadku). Zmiany o charakterze niedokrwiennym (cukrzyca, nadciśnienie tętnicze) zwykle oszczędzają źrenice, są leczone zachowawczo i w zdecydowanej większości nie stanowią zagrożenia życia. Rozróżnienie to wydaje się kluczowe na wczesnym etapie diagnostyki i kwalifikacji do dalszego postępowania.

Przebieg nerwu jest podzielony na odcinki, których uszkodzenie będzie się charakteryzować różnymi objawami klinicznymi (wymieniono najważniejsze):

- odcinek jądrowy – rzadko ulega uszkodzeniu
- odcinek pęczkowy
 - zespół Benedikta – tożstronne porażenie nerwu III i przeciwstronny tremor (objawy pozapiramidowe)
 - zespół Webera – tożstronne porażenie nerwu III i przeciwstronny niedowład połowicy
- odcinek podpajęczynówkowy/część podstawna nerwu III (zmiany w tym odcinku wystąpiły u opisywanej pacjentki)
 - zazwyczaj całkowite porażenie nerwu III
- odcinek wewnątrzjamisty (zatoła jamista)
 - najczęściej bez zajęcia źrenicy
 - często porażenie innych nerwów, np. bloczkowego, odwodzącego, ocznego (V_1)
 - ból w przebiegu uszkodzenia gałęzi ocznej nerwu trójdzielnego (V_1)
- szczelina oczodołowa górna
 - często wytrzeszcz, poza tym nie różni się od uszkodzenia w zatoce jamistej
- odcinek oczodołowy
 - często wytrzeszcz
 - może wystąpić zanik nerwu wzrokowego
 - może wystąpić izolowane uszkodzenie gałęzi górnej (opadnięcie powieki, zaburzenie spojrzenia do góry) lub dolnej (zaburzenie ruchomości w dół i przywodzenia, poszerzenie źrenicy).

Nerw okoruchowy – przyczyny porażenia

Przyczyny porażenia nerwu okoruchowego pacjentów dorosłych zaprezentowano w tabeli 1 [2], zaś przyczyny porażenia nerwu okoruchowego u dzieci – w tabeli 2 [3].

Mimo iż blisko 1/3 porażań nerwu III u dzieci jest wrodzona, średnio 10–20% przypadków ma charakter wtórny do tętniaków i nowotworów. Dlatego u każdego dziecka należy wykonać badanie głowy rezonansem magnetycznym.

TABELA 1

Przyczyny porażenia nerwu okoruchowego u pacjentów dorosłych.						
	Rucker (1958)	Goldstein (1960)	Green (1964)	Rucker (1966)	Richards (1992)	Park (2008)
Liczba pacjentów	335	61	130	274	244	48
Etiologia (w %)						
Nowotwór	11	10	4	18	10	7
Uraz	15	8	11	13	14	18
Tętniak	19	18	30	18	12	10
Niedokrwienie (w tym cukrzyca)	19	47	19	17	23	35
Różne	8	6	13	12	18	11
Nieznane	28	11	23	20	23	19

TABELA 2

Przyczyny porażenia nerwu okoruchowego u dzieci.							
	Miller (1977)	Harley (1980)	Keith (1987)	Ing (1992)	Kodsi (1992)	Schumacher-Feero (1999)	CHOP (2010)
Etiologia							
Wrodzona	13	15	8	8	brak danych	20	17
Uraz	6	4	7	20	14	15	24
Nowotwór	3	3	1	1	5	6	17
Infekcyjna/ zapalna	4	3	6	6	1	3	9
Migrena	2	3	1	2	3	-	2
Tętniak	2	0	0	0	0	-	1
Chirurgiczna	0	0	0	0	3	-	7
Idiopatyczna	0	0	4	1	6	1	3
Inna	2	4	1	0	3	4	11
W sumie	32	32	28	38	35	49	91

Tętniaki wewnątrzczaszkowe

Unaczynienie tętnicze mózgu pochodzi z tętnic szyjnych wewnętrznych i tętnic kręgowych, które tworzą koło tętnicze Willisa:

- Tętnice szyjne wewnętrzne – przez otwory poszarpane wchodzi do jamy czaszki, następnie w obrębie zatoki jamistej kierują się ku górze, by podzielić się na tętnice mózgu przednie i środkowe.
- Tętnice kręgowe – wchodzi do jamy czaszki przez otwór wielki, następnie tworzą tętnicę podstawną mózgu, która przechodzi w tętnice tylne mózgu.

Tętniaki wewnątrzczaszkowe są uwypukleniami ścian tętnic i jednocześnie miejscem zmniejszonego oporu, narażonym na ryzyko pęknięcia i krwawienia podpajęczynówkowego. Blisko 85% tętniaków jest zlokalizowanych w przedniej części koła Willisa, jednak większość przypadków porażenia nerwu III jest spowodowana tętnakiem na połączeniu ICA i tętnicy łączącej tylnej (PCA, *posterior cerebral artery*). Częstość występowania tętniaków w populacji to 1–2%, z czego w ¼ przypadków są one mnogie [4, 5]. Czułość i swoistość metod diagnostycznych (angiografia tomografii komputerowej i angiografia rezonansu magnetycznego) zależy od wielkości i lokalizacji zmiany, przy średniej ok. 85–90% [6]. Rezonans magnetyczny w sekwencji TOF (użyty w prezentowanym przypadku) opiera się na obrazowaniu przepływu krwi w naczyniach, bez użycia kontrastu. Jest to zatem pewna analogia do mechanizmu działania angio-OCT.

Zdecydowana większość tętniaków pozostaje bezobjawowa przez całe życie. Jedynie niewielki odsetek może mu zagrażać – poprzez krwawienie podpajęczynówkowe lub efekt masy. Krwawienie podpajęczynówkowe jest najczęstszym powikłaniem pękniętego tętniaka. Charakteryzuje się bardzo silnym bólem głowy, światłowstrętem, wymiotami, zaburzeniami świadomości, na dnie oka może wystąpić zespół Tersona. Blisko 40% pacjentów hospitalizowanych z tego powodu umiera w ciągu miesiąca [7]. Ryzyko pęknięcia tętniaka zależy przede wszystkim od jego lokalizacji i wielkości. Najmniej groźne są te zlokalizowane w zatoce jamistej (ochrona ze strony opony twardej mózgu), a najgroźniejsze – w tylnym segmencie koła Willisa. W tabeli 3 przedstawiono 5-letnie ryzyko pęknięcia bezobjawowego tętniaka wewnątrzczaszkowego [8]. Efekt masy występuje rzadziej i dotyczy tętniaków olbrzymich (> 25 mm). Dominującym objawem jest ból głowy, rzadziej porażenie nerwu III, ucisk nerwu wzrokowego. Wczesna diagnoza ma kluczowe znaczenie, gdyż średni okres od pojawienia się objawów ostrzegawczych do pęknięcia tętniaka wynosi do 4 miesięcy [7]. Decyzja o obserwacji bezobjawowego tętniaka lub jego leczeniu powinna uwzględniać rozmiar tętniaka, lokalizację, czynniki ryzyka (nagłe zgony z nieznanymi przyczynami w rodzinie pacjenta – jak w prezentowanym przypadku, główny modyfikowalny to palenie papierosów) i potencjał wzrostu (6% dla tętniaków < 5 mm, ok. 25% dla zmian > 5 mm) [8]. W prezentowanym przypadku konieczność leczenia nie budziła wątpliwości ze względu na nagły cha-

TABELA 3

Pięcioletnia skumulowana częstość (w %) pęknięcia bezobjawowego tętniaka wewnątrzczaszkowego w zależności od wielkości i lokalizacji.

Lokalizacja tętniaka	Wielkość tętniaka			
	< 7 mm	7–12 mm	13–24 mm	≥ 25 mm
Zatoka jamista (tętnica szyjna wewnętrzna), n = 210	0%	0%	3%	6,4%
Przednia część koła Willisa (tętnica szyjna wewnętrzna, tętnica łącząca przednia), n = 1037	0–1,5%	2,6%	14,5%	40%
Tyłna część koła Willisa (tętnica łącząca tylna, tętnice kręgowce, tętnica podstawna), n = 445	2,5–3,4%	14,5%	18,4%	50%

rakter objawów oraz ryzyko dalszych powikłań. Najbardziej rozpowszechnione są 2 metody leczenia tętniaków wewnątrzczaszkowych:

- coiling (użyty w tym przypadku, embolizacja poprzez wprowadzenie coilu do światła tętniaka z dostępu naczyniowego, zabieg wykonuje radiolog interwencyjny)
- klipsowanie (założenie klipsa na tętniaka od zewnątrz, z otworzeniem jamy czaszki, zabieg wykonuje neurochirurg).

W najnowszej metaanalizie (8 badań, n = 297) z 2017 r. metody te pod względem skuteczności leczenia porażenia nerwu III wydają się równoważne (odsetek regeneracji częściowej i całkowitej nerwu III, liczba powikłań) w przypadku niepękniętych tętniaków PCA [9]. W krwawieniu podpajęczynówkowym wyższy odsetek regeneracji nerwu III obserwowano po zastosowaniu klipsowania (RR 1,70; 95% CI [1,08; 2,67]; p < 0,05) [9]. W innym przeglądzie literatury z 2017 r. (n = 179) klipsowanie charakteryzowało się wyższym odsetkiem całkowitego cofnięcia porażenia nerwu III (70%) niż coiling (46,5%) [10]. Ponadto pacjenci z tętniakami < 7 mm cechowali się wyższym odsetkiem całkowitego ustąpienia objawów (68,6%) niż ci z tętniakami > 7 mm (44,3%) [10]. Wśród pacjentów z całkowitym porażeniem nerwu okoruchowego występował niższy odsetek wyzdrowień niż u osób z porażeniem częściowym

(49,4% vs 71,4%). Czas regeneracji funkcji nerwu III po leczeniu jest bardzo zmienny i wynosi średnio kilka miesięcy, lecz może ona trwać nawet ponad 2 lata [10].

PODSUMOWANIE

1. Porażenie nerwu okoruchowego z poszerzeniem źrenicy może być stanem zagrożenia życia i wymaga pilnej diagnostyki.
2. Tętniaki wewnątrzczaszkowe są odpowiedzialne za 10–30% przypadków porażenia nerwu okoruchowego.
3. Zdecydowana większość bezobjawowych tętniaków wewnątrzczaszkowych wymaga jedynie obserwacji. Interwencję należy rozważyć w przypadku dużych zmian, tylnych lokalizacji i wzrostu tętniaka.

Autorzy pragną serdecznie podziękować prof. Przemysławowi Nowackiemu z Kliniki Neurologii PUM za pomoc w powstaniu niniejszej pracy.

ADRES DO KORESPONDENCJI

lek. Michał Post

II Katedra i Klinika Okulistyki,
 Pomorski Uniwersytet Medyczny w Szczecinie
 70-111 Szczecin, ul. Powstańców Wielkopolskich 72
 e-mail: michalpost.md@gmail.com

Piśmiennictwo

1. Levin LA, Arnold AC. Neuro-ophthalmology: the practical guide. Thieme Medical Publishers, New York 2005: 281-284.
2. Kline LB, Foroosan R. Neuro-ophthalmology review manual. Wyd. 7, Slack New York 2013: 90.
3. Liu G, Volpe N, Galetta S. Neuro-ophthalmology: diagnosis and management. Wyd. 2, Elsevier Inc Saunders 2010: 512.
4. Brown RD Jr, Broderick JP. Unruptured intracranial aneurysms: epidemiology, natural history, management options, and familial screening. Lancet Neurol 2014; 13(4): 393-404.
5. Ajiboye N, Chalouhi N, Starke RM, et al. Unruptured Cerebral Aneurysms: Evaluation and Management. ScientificWorldJournal 2015; 2015: 954954.
6. Chen X, Liu Y, Tong H, et al. Meta-analysis of computed tomography angiography versus magnetic resonance angiography for intracranial aneurysm. Medicine (Baltimore) 2018; 97(20): e10771.
7. Kański J, Bowling B. Okulistyka kliniczna. Wyd. 4, Elsevier Urban & Partner, Wrocław 2013: 833-835.
8. Williams LN, Brown Jr RD. Management of unruptured intracranial aneurysms. Neurol Clin Pract 2013; 3(2): 99-108.
9. Zheng F, Dong Y, Xia P, et al. Is clipping better than coiling in the treatment of patients with oculomotor nerve palsies induced by posterior communicating artery aneurysms? A systematic review and meta-analysis. Clin Neurol Neurosurg 2017; 153: 20-26.
10. Hall S, Sadek AR, Dando A, et al. The Resolution of oculomotor nerve palsy caused by unruptured posterior communicating artery aneurysms: a cohort study and narrative review. World Neurosurg 2017; 107: 581-587.