DOI: 10.24292/01.OT.300319.03

Minimalnie inwazyjna chirurgia jaskry (MIGS): implant XEN®

Minimally invasive glaucoma surgery (MIGS): XEN® implant

Dorota Pożarowska, Tomasz Żarnowski

Klinika Diagnostyki i Mikrochirurgii Jaskry, Uniwersytet Medyczny w Lublinie
Kierownik: prof. dr hab. n. med. Tomasz Żarnowski

NAJWAŻNIEJSZE

Minimalnie inwazyjna chirurgia jaskry daje możliwość skutecznej redukcji ciśnienia wewnątrzgałkowego przy zmniejszonym ryzyku powikłań.

HIGHLIGHTS

Minimally invasive glaucoma surgery can effectively decrease intraocular pressure with reduction in complications.

STRESZCZENIE

Pomimo nieustannego rozwoju medycyny jedyną możliwością leczenia jaskry jest obniżanie ciśnienia wewnątrzgałkowego. Spośród dostępnych możliwości terapeutycznych chirurgia filtracyjna charakteryzuje się wysoką skutecznością stosowanych procedur, ale też niskim profilem bezpieczeństwa. Zastosowanie coraz bardziej popularnych technik minimalnie inwazyjnych stwarza nadzieję na uzyskanie ciśnienia docelowego przy mniejszej liczbie powikłań. Implant XEN® jest stentem, który naśladując zasadę trabekulektomii, tj. wytwarzając filtrację podspojówkową, pozwala osiągnąć skuteczną redukcję ciśnienia wewnątrzgałkowego przy zachowaniu wysokiego profilu bezpieczeństwa.

Słowa kluczowe: jaskra, minimalnie inwazyjna chirurgia jaskry, implant XEN®

ABSTRACT

Despite all the advances in medicine, still the only proven way of glaucoma treatment is lowering intraocular pressure. Among therapeutic options, filtration surgery is one of the most effective procedures, but its safety profile is quite low. Today, minimally invasive techniques give hope that achieving the target intraocular pressure with less surgical complications is possible. XEN® implant proves to be effective in lowering intraocular pressure with high safety profile of the implantation procedure.

Key words: glaucoma, minimally invasive glaucoma surgery, XEN® implant

Copyright © Medical Education

For non-commercial use only
© Medical Education. For private and non-commercial use only. Downloaded from https://www.journalsmededu.pl/index.php/ophthatherapy/index: 05.08.2025; 11:41,01

WSTĘP

Jaskra stanowi heterogenną grupę chorób, których wspólną cechą jest charakterystyczna zanikowa neuropatia nerwu wzrokowego. Prowadzi ona do powstania typowych zmian w obrębie tarczy nerwu II i odpowiadających im ubytków w polu widzenia. Choroba ta ma charakter progresywny, nieleczona doprowadza do nieodwracalnej, nawet całkowitej utraty widzenia. Obecnie jaskra stanowi drugą najważniejszą przyczynę ślepoty na świecie. Szacuje się, że dotkniętych jest nią obecnie 64,3 mln ludzi, co stanowi ok. 3,5% naszej populacji. Co więcej, ze względu na starzenie się populacji ludzkiej prognozuje się, że liczba osób cierpiących na to schorzenie może osiągnąć nawet 111,8 mln w roku 2040 [1]. W Polsce na jaskrę choruje obecnie ok. 800 tys. osób.

Celem leczenia jaskry według wytycznych Europejskiego Towarzystwa Jaskrowego (EGS, *European Glaucoma Society*) jest „utrzymanie dobrego widzenia i odpowiedniej jakości życia pacjenta przy zrównoważonych kosztach leczenia" [2]. Wciąż jedynym jej leczeniem o udokumentowanej skuteczności jest modyfikacja (obniżanie) głównego czynnika ryzyka rozwoju i progresji choroby – ciśnienia wewnątrzgałkowego (ć.w.) [3]. Dzisiejsza medycyna dysponuje zarówno środkami farmakologicznymi, jak i technikami zabiegowymi – laseroterapią oraz procedurami chirurgicznymi. O wyborze konkretnej formy terapii przesądza wiele czynników: wiek pacjenta, stan ogólny jego zdrowia, tolerancja leków podawanych do oczu, stosowanie się do zaleceń lekarskich, ale też stopień zaawansowania choroby [2]. Zastosowanie leczenia zabiegowego jest zwykle konieczne w przypadku braku reakcji na środki farmakologiczne i/lub techniki laserowe, nietolerancji przyjmowanych leków, znacznej przewidywanej długości życia lub konieczności znacznego obniżenia ć.w. [2].

Od dawna już złotym standardem chirurgii jaskry jest klasyczny zabieg filtracyjny – trabekulektomia, wprowadzona w latach 60. ubiegłego stulecia przez Cairnsa. Jest ona zabiegiem wytwarzającym dodatkową filtrację podspojówkową cieczy wodnistej z oka [2, 4, 5] – w skrócie polega na wytworzeniu kontrolowanej, kilkustopniowej przetoki w twardówce, umożliwiającej filtrację cieczy wodnistej z gałki ocznej pod spojówkę, a następnie do splotów żylnych i limfatycznych oczodołu. Dzięki możliwości odpływu cieczy wodnistej z oka ć.w. się obniża. Niestety chirurgia filtracyjna jaskry obarczona jest stosunkowo znacznym odsetkiem powikłań, pomimo licznych modyfikacji, jakie przeszła przez lata jej stosowania. Mogące wystąpić w przebiegu pooperacyjnym: hipotonia oczna i związane z nią spłycenie komory przedniej, odłączenie naczyniówki i makulopatia, rozwój krwawienia nadnaczyniówkowego, zaćmy, a nawet jaskry złośliwej, stwarzają konieczność stosunkowo częstych kontroli pooperacyjnych i mogą wymagać dodatkowych interwencji chirurgicznych [6]. Sama obecność pęcherzyka filtracyjnego może być dla pacjenta źródłem stałego dyskomfortu, niesie za sobą ryzyko występowania przecieków i infekcji, z zapaleniem wnętrza gałki ocznej włącznie. Z drugiej strony naturalny proces gojenia może doprowadzić do zarastania przetoki i niewydolności poduszki filtracyjnej [5, 6].

Stosunkowo wysoki odsetek powikłań klasycznej chirurgii przetokowej stosowanej w leczeniu jaskry skłonił do poszukiwania innych, alternatywnych, bezpieczniejszych technik i zaowocował wprowadzeniem nowych procedur zabiegowych, tzw. chirurgii minimalnie inwazyjnej (MIGS, *minimally invasive glaucoma surgery*) [5, 7–9]. MIGS została zdefiniowana przez Amerykańskie Towarzystwo Jaskrowe i FDA w 2014 r. jako: „procedury zwiększające odpływ cieczy wodnistej z oka, z zastosowaniem implantów lub bez, z dostępu z zewnątrz lub wewnątrz, wykonywane bez lub z minimalnym nacięciem twardówki" [10, 11]. Zabiegi te mają może mniejszą skuteczność niż złoty standard chirurgii jaskry, ale za to większy profil bezpieczeństwa [5]. Mogą być zatem stosowane w mniej zaawansowanych stadiach choroby. Do grupy procedur MIGS należą: zabiegi zwiększające odpływ cieczy wodnistej drogą konwencjonalną, przez kanał Schlemma (jak kanaloplastyka lub zastosowanie ekspandera Stegmana, i-Stentu, Hydrusa czy trabektomu) lub przez przestrzeń nadnaczyniówkową (implanty Gold Shunt 2®, STARflo™, Aquashunt™, CyPass®, iStent Supra®) [5, 7, 8, 12]. Inną możliwością jest też zwiększenie filtracji podspojówkowej, ale bez jednoczesnego nacinania i odpreparowywania spojówki, co zmniejsza ryzyko pooperacyjnego bliznowacenia i niewydolności przetoki. Jednym z takich zabiegów jest procedura wszczepienia implantu XEN®, który umożliwia drenaż cieczy wodnistej z oka do przestrzeni podspojówkowej, co oddaje zasadę działania trabekulektomii, ale zwiększa kontrolę filtracji, a zarazem nie traumatyzuje spojówki [5, 12, 13].

IMPLANT XEN®

Biokompatybilny implant XEN® (Allergan, Dublin, Irlandia) jest wykonany z żelatyny wieprzowej, poddanej procesowi cross-linkingu z glutaraldehydem. Ma kształt rurki o długości 6 mm i średnicy wewnętrznego światła wynoszącej 45 µm [5, 10]. Jego konstrukcja i działanie wynikają z prawa Hagena-Poiseuille'a [10, 12]. Przy założeniu, że przepływ cieczy wodnistej przez implant jest laminarny, istnieje możliwość precyzyjnego dobrania parametrów stentu (długość i promień światła wewnętrznego), tak by implant ten umożliwiał z jednej strony filtrację płynu z oka, a z drugiej strony sam dawał taki opór dla tego przepływu, by nie dochodziło do nadmiernej filtracji i pooperacyjnej hipotonii [5]. Dlatego też nie ma konieczności wbudowywania w implant mechanizmu zastawkowego. Początkowo na rynku dostępne były 3 modele implantu

© Medical Education. For private and non-commercial use only. Downloaded from https://www.journalsmededu.pl/index.php/ophthatherapy/index: 05.08.2025; 11:41,01

XEN® – o średnicach wewnętrznych kanałów wynoszących: 140 µm, 63 µm i 45 µm [10]. Rekomendowany przez producenta i obecnie dostępny implant XEN® 45 µm daje możliwość filtracji cieczy wodnistej o prędkości 2–2,5 µl na minutę (C = 10). Przed wprowadzeniem do oka implant jest nieuwodniony i bardziej sztywny, jednak po uwodnieniu w środowisku wodnym gałki ocznej „puchnie" z zachowaniem średnicy wewnętrznego światła [10]. Pozwala to ustabilizować implant w kanale implantacji, jednocześnie zapobiegając przeciekowi płynu dookoła stentu, z utrzymaniem możliwości filtracji przez centralny kanał implantu. Początkowo, jak w przypadku większości technik z rodziny MIGS, wskazaniem do zastosowania implantu XEN® była jaskra początkowa i średnio zaawansowana [10]. XEN® może być zatem użyty w leczeniu chirurgicznym jaskry z otwartym kątem przesączania, zarówno pierwotnej, jak i wtórnej, w przebiegu zespołu pseudoeksfoliacji (PEX, *pseudoexfoliation syndrome*) czy rozproszonego barwnika (PDS, *pigment dispersion syndrome*) oraz wybranych przypadków jaskry pozapalnej i pourazowej [10, 14, 15]. Warunkiem koniecznym do zakwalifikowania chorego do zabiegu jest obecność u niego otwartego kąta przesączania oraz brak w komorze przedniej oka elementów mogących zablokować wewnętrzne ujście rurki: krwi, ciała szklistego, wysięku zapalnego czy też oleju po zabiegach witreoretinalnych. Jako że omawiany zabieg prowadzi do wytworzenia poduszki filtracyjnej, warunkiem jego powodzenia jest również obecność prawidłowej, ruchomej spojówki nad miejscem planowanej lokalizacji wszczepu. W ostatnim czasie pojawiają się w literaturze pierwsze doniesienia o skutecznym zastosowaniu implantu XEN® w leczeniu jaskry, również zaawansowanej lub opornej na leczenie, jak jaskra pozapalna, neowaskularna, a nawet jako postępowanie chirurgiczne w przypadku niepowodzenia trabekulektomii [5, 10, 16, 17].

TECHNIKA IMPLANTACJI

Technika chirurgiczna implantacji XEN® jest stosunkowo łatwa, a krzywa uczenia się – krótka [5, 10, 18]. Implant wprowadza się do oka za pomocą specjalnego i jednorazowego iniektora przez igłę o średnicy 27G. Preferowane miejsce to górnonosowy kwadrant gałki ocznej. Zabieg przeprowadza się w znieczuleniu miejscowym, zwykle okołogałkowym. Procedura nie wymaga wykonywania całego zabiegu w obrazie gonioskopowym, nie ma też konieczności pochylania mikroskopu, jak przy wykonywaniu implantacji trabekulo- lub uveoskleralnych [10]. Pierwszym etapem jest wykonanie markerem w miejscu planowanego wprowadzenia implantu znaku lokalizacyjnego, 3 mm od rąbka rogówki, a następnie podanie podspojówkowo ok. 0,1 ml mitomycyny o stężeniu 0,01–0,02%. Natępny etap to wykonanie po przeciwnej stronie, w kwadrancie dolnoskroniowym rąbka, samouszczelniającego się wejścia do komory przedniej o długości 1,8 mm i podanie wiskoelastyku. Przez stworzone cięcie wprowadza się iniektor. Dochodząc do kąta przesączania w kwadrancie górnonosowym poprzez beleczkowanie i twardówkę, wyprowadza się igłę iniektora w zaznaczonym miejscu, ok. 3 mm od rąbka rogówki pod spojówkę. Wykorzystując mechanizm tłoczący urządzenia, wprowadza się przez igłę implant w wytworzony nią kanał. Prawidłowe umieszczenie implantu opisuje reguła 1+2+3: koniec wewnętrzny o długości 1 mm pozostaje w komorze przedniej, jego 2 mm środkowe biegną śródtwardówkowo, a 3 mm zewnętrzne widoczne są pod spojówką gałkową, gdzie odprowadzana jest ciecz wodnista z oka (ryc. 1, 2). Dalsze etapy to: sprawdzenie lokalizacji implantu za pomocą soczewki gonioskopowej, usunięcie iniektora, sprawdzenie filtracji, aspiracja wiskoelastyku i uszczelnienie portu operacyjnego [5, 8]. Filtrację i obniżenie ć.w. uzyskuje się bezpośrednio po zabiegu. Chory po takiej operacji otrzymuje krople z antybiotykiem przez okres ok. tygodnia, a krople steroidowe przez blisko 3 miesiące. W tym czasie kształtuje się morfologia poduszki filtracyjnej. Implantacja XEN® może być połączona z usunięciem zaćmy i ze wszczepieniem soczewki wewnątrzgałkowej [10]. Taką jednoczesną procedurę łączoną przeprowadza się nie tylko w celu usunięcia współistniejącego z jaskrą zmętnienia soczewki i poprawy widzenia chorego, ale też w celu pogłębienia komory przedniej i poszerzenia kąta przesączania, aby umożliwić wprowadzenie implantu [5, 10].

RYCINA 1

Stan po implantacji XEN-1 – doba po zabiegu. Implant XEN® widoczny pod spojówką.

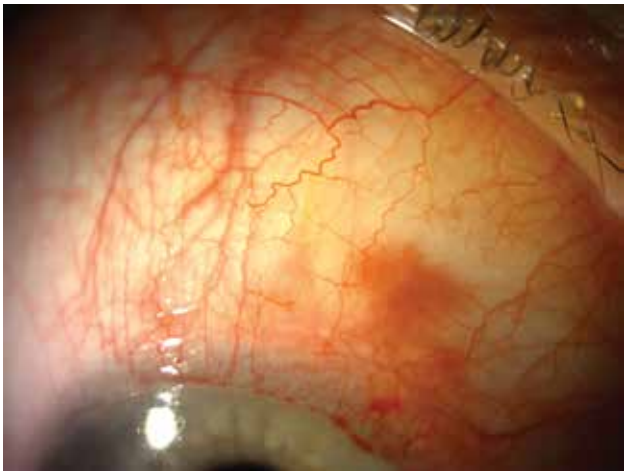

© Medical Education. For private and non-commercial use only. Downloaded from https://www.journalsmededu.pl/index.php/ophthatherapy/index: 05.08.2025; 11:41,01

RYCINA 2

Stan po implantacji XEN® – tydzień po zabiegu. Implant XEN® widoczny pod spojówką.

SKUTECZNOŚĆ I BEZPIECZEŃSTWO

Doniesienia dotyczące zarówno skuteczności, jak i bezpieczeństwa wszczepienia implantu XEN® są jeszcze stosunkowo skromne i oparte na maksymalnie 2-letniej obserwacji. Wynika to z tego, iż zastosowanie XEN® jest procedurą stosunkowo młodą, dlatego też brakuje jeszcze wyników obserwacji długoterminowych, jak: odległy efekt hipotonizujący czy wpływ obecności implantu na śródbłonek rogówki. Obecnie uważa się, że implantacja XEN® jest procedurą obarczoną bardzo niewielkim odstetkiem powikłań. Opisywane są niewielkie krwawienia podspojówkowe i do komory przedniej oka, a spłycenie komory przedniej i hipotonia oczna czy odsłonięcie implantu, jaskra złośliwa oraz zapalenie wnętrza oka występują bardzo rzadko [5, 10, 14, 15, 19–22]. Stosując opisaną metodę chirurgicznego leczenia jaskry, po roku obserwacji można uzyskać spadek ć.w. rzędu 29,4–36,4% [15, 14, 18, 23]. Autorzy doniesień twierdzą jednak, że z biegiem czasu większość operowanych chorych wymaga dodatkowego podawania miejscowych leków hipotonizujących, choć ich liczba i częstość podawania są znacząco mniejsze niż przed wdrożoną procedurą chirurgiczną [21, 23]. Skumulowany całkowity sukces zabiegów implantacji XEN® wynosił w opublikowanych analizach 40,0% do 41,7%, zaś sukces częściowy, gdy chorzy pooperacyjnie przyjmowali dodatkowo leki hipotonizujące – 66,7–88,9% [5, 10, 24, 25]. Reitsamer i wsp. opublikowali ostatnio wyniki 2-letniego, wieloośrodkowego, prospektywnego badania skuteczności implantacji XEN® w 212 oczach z jaskrą pierwotną otwartego kąta. Po 24 miesiącach obserwacji stwierdzono spadek ć.w. o 29,1% w grupie osób, którym wszczepiono implant, oraz o 27,2% w grupie leczonej procedurą wszczepienia połączoną z operacją zaćmy [26]. Sukces kliniczny (skumulowany), czyli osiągnięcie redukcji ć.w. o 20%, zanotowano u 65,8% leczonych. W publikowanych badaniach nie zaobserwowano statystycznie istotnych różnic w redukcji ć.w. ani odsetku chorych, u których odnotowano sukces terapeutyczny pomiędzy grupami leczonymi tylko implantacją XEN® a grupami, w których zastosowano procedurę łączoną z fakoemulsyfikacją zaćmy [11, 13–15, 18, 21, 23, 26, 27]. W opublikowanym w 2017 r. przez Schlenkera i wsp. badaniu porównano wyniki implantacji XEN® z użyciem mitomycyny, ze złotym standardem – trabekulektomią, również z zastosowaniem MMC [5, 28]. Nie zaobserwowano różnic w poziomie ryzyka niepowodzenia, redukcji ć.w. ani bezpieczeństwa pomiędzy grupami [28].

Podobnie jak trabekulektomia, implantacja XEN® powinna skutkować wytworzeniem się poduszki filtracyjnej [13]. Początkowo poduszki po takich zabiegach są zwykle rozlane i lekko uniesione, w obrazie AS OCT stwierdza się obecność licznych drobnych przestrzeni płynowych (ryc. 3). Obraz taki łączy się z dobrą filtracją i niskim ć.w. [13]. W miarę upływu czasu, w okresie przebudowy i dojrzewania pęcherzyka filtracyjnego, obserwuje się wzrost odsetka poduszek jednolitych, bez przestrzeni płynowych (ryc. 4), oraz poduszek z pojedynczymi przestrzeniami płynowymi otoczonymi grubszą ścianą (ryc. 5). Takie obrazy korelują zwykle ze wzrostem ć.w. spowodowanego spadkiem lub z brakiem filtracji [13]. Zwraca bowiem uwagę fakt, że wbrew oczekiwaniom u znaczącego odsetka chorych leczonych tą metodą (32–47%) występuje konieczność wykonania needlingu lub chirurgicznej rewizji miejsca filtracji [11, 15, 21, 23, 24]. Ze względu na stosunkowo mniejszy i mniej burzliwy wypływ cieczy wodnistej pod spojówkę niż po zabiegach trabekulektomii, częściej dochodzi do obklejenia spojówką ostium zewnętrznego ujścia implantu. W opisanym powyżej długoterminowym badaniu Reitsamera i wsp. średni odsetek rewizji wynosił 41%, a wykonywano je najczęściej w pierwszych 3 miesiącach po zabiegu [26]. Jedną z propozycji rozwiązania tego problemu jest zespolenie rurki XEN® z rurką implantu Baerveldta, naszytego w sposób klasyczny [10, 29].

RYCINA 3

Stan po implantacji XEN® – prawidłowa, funkcjonująca poduszka filtracyjna. Obraz w AS-OCT CASIA.

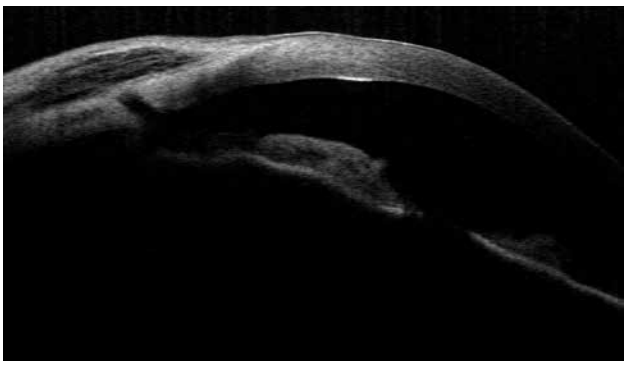

© Medical Education. For private and non-commercial use only. Downloaded from https://www.journalsmededu.pl/index.php/ophthatherapy/index: 05.08.2025; 11:41,01

RYCINA 4

Stan po implantacji XEN® – nieprawidłowa, płaska, niefunkcjonująca poduszka filtracyjna. Obraz w AS-OCT CASIA.

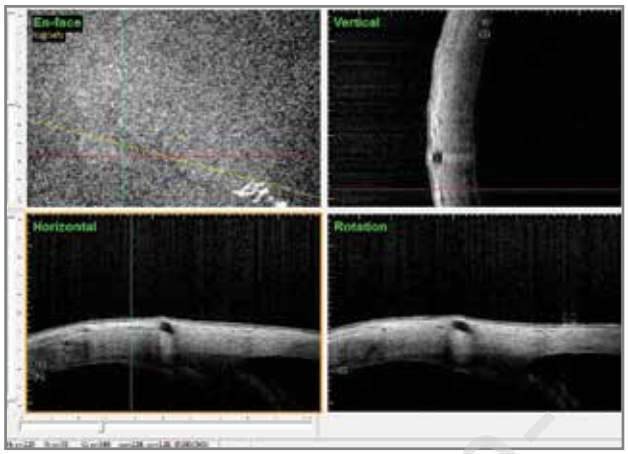

RYCINA 5

Stan po implantacji XEN® – nieprawidłowa, wypukła, otorbiona, niefunkcjonująca poduszka filtracyjna. Obraz w AS-OCT CASIA.

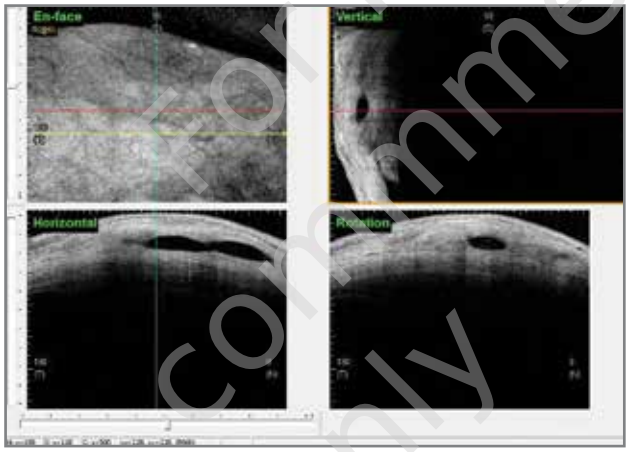

PODSUMOWANIE

Jak wspomniano, technika implantacji XEN® jest stosunkowo młoda i chirurdzy dopiero uczą się ją wykorzystywać i modyfikować, by zwiększyć profil bezpieczeństwa i skuteczności tej procedury. Jednak nawet w przypadku nieuzyskania ostatecznie u chorego wewnątrzgałkowego ciśnienia docelowego zastosowanie tej mniej inwazyjnej metody pozwala osiągnąć obniżenie ć.w. chociaż na jakiś czas, poprawiając jakość życia chorego i odraczając konieczność późniejszego zastosowania bardziej inwazyjnych technik [30].

ADRES DO KORESPONDENCJI
dr n. med. Dorota Pożarowska
Klinika Diagnostyki i Mikrochirurgii Jaskry,
Uniwersytet Medyczny w Lublinie
20-079 Lublin, ul. Chmielna 1
tel.: (81) 532-61-49
e-mail: dpozarowska@wp.pl

Piśmiennictwo

1. Tham YC, Li X, Wong TY, et al. Global prevalence of glaucoma and projections of glaucoma burden through 2040: a systematic review and meta-analysis. Ophthalmology 2014; 121(11): 2081-2090.
2. Europejskie Towarzystwo Jaskrowe. Zasady i metody leczenia. Terminologia i wytyczne postępowania w jaskrze. Wyd. IV. EGS 2016.
3. Heijl A, Leske MC, Bengtsson B, et al.; Early Manifest Glaucoma Trial Group. Reduction of intraocular pressure and glaucoma progression: results from the Early Manifest Glaucoma Trial. Arch Ophthalmol 2002; 120(10): 1268-1279.
4. Gedde SJ, Schiffman JC, Feuer WJ, et al.; Tube versus Trabeculectomy Study Group. Treatment outcomes in the Tube Versus Trabeculectomy (TVT) study after five years of follow-up. Am J Ophthalmol 2012; 153(5): 789-803.e2.
5. Chaudhary A, Salinas L, Guidotti J, et al. XEN Gel Implant: a new surgical approach in glaucoma. Expert Rev Med Devices 2018; 15(1): 47-59.
6. Gedde SJ, Herndon LW, Brandt JD, et al.; Tube Versus Trabeculectomy Study Group. Postoperative complications in the Tube Versus Trabeculectomy (TVT) study during five years of follow-up. Am J Ophthalmol 2012; 153(5): 804-814.e1.
7. Kerr NM, Wang J, Barton K. Minimally invasive glaucoma surgery as primary stand-alone surgery for glaucoma. Clin Exp Ophthalmol 2017; 45(4): 393-400.

© Medical Education. For private and non-commercial use only. Downloaded from https://www.journalsmededu.pl/index.php/ophthatherapy/index: 05.08.2025; 11:41,01

8. Pillunat LE, Erb C, Jünemann AG, et al. Micro-invasive glaucoma surgery (MIGS): a review of surgical procedures using stents. Clin Ophthalmol 2017; 11: 1583-1600.
9. Lavia C, Dallorto L, Maule M, et al. Minimally-invasive glaucoma surgeries (MIGS) for open angle glaucoma: A systematic review and meta-analysis. PLoS One 2017; 12(8): e0183142.
10. Chatzara A, Chronopoulou I, Theodossiadis G, et al. XEN Implant for Glaucoma Treatment: A Review of the Literature. Semin Ophthalmol 2019; 34(2): 93-97.
11. Midha N, Rao HL, Mermoud A, et al. Identifying the predictors of needling after XEN gel implant. Eye (Lond) 2019; 33(3): 353-357.
12. Yadav KS, Sharma S. Implantable drainage devices in glaucoma: Quo vadis? Eur J Pharm Sci 2019; 133: 1-7.
13. Lenzhofer M, Strohmaier C, Hohensinn M, et al. Longitudinal bleb morphology in anterior segment OCT after minimally invasive transscleral ab interno Glaucoma Gel Microstent implantation. Acta Ophthalmol 2019; 97(2): e231-e237.
14. Ibáñez-Muñoz A, Soto-Biforcos VS, Chacón-González M, et al. One-year follow-up of the XEN® implant with mitomycin-C in pseudoexfoliative glaucoma patients. Eur J Ophthalmol 2018: 1120672118795063.
15. Mansouri K, Gillmann K, Rao HL, et al. Prospective Evaluation of XEN Gel Implant in Eyes With Pseudoexfoliative Glaucoma. J Glaucoma 2018; 27(10): 869-873.
16. Karimi A, Hopes M, Martin KR, et al. Efficacy and Safety of the Ab-interno Xen Gel Stent After Failed Trabeculectomy. J Glaucoma 2018; 27(10): 864-868.
17. Tailor R, Lalias T. A Case of Refractory Neovascular Glaucoma Treated With a XEN 45 Implant. J Glaucoma 2018; 27(10): 929-930.
18. Marques RE, Ferreira NP, Sousa DC, et al. Glaucoma Gel Implant Learning Curve in a Teaching Tertiary Hospital. J Glaucoma 2019; 28(1): 56-60.
19. Arnould L, Theillac V, Moran S, et al. Recurrent Exposure of XEN Gel Stent Implant and Conjunctival Erosion. J Glaucoma 2019; 28(3): e37-e40.
20. Montolío Marzo S, Lanzagorta Aresti A, Davó Cabrera JM, et al. Malignant glaucoma after XEN45 implant. Arch Soc Esp Oftalmol 2019; 94(3): 134-137.
21. Karimi A, Lindfield D, Turnbull A, et al. A multi-centre interventional case series of 259 ab-interno Xen gel implants for glaucoma, with and without combined cataract surgery. Eye (Lond) 2019; 33(3): 469-477.
22. Olgun A, Imamoğlu S, Karapapak M, et al. Endophthalmitis After XEN Gel Stent Implantation: 2 Cases. J Glaucoma 2018; 27(12): e191-e194.
23. Smith M, Charles R, Abdel-Hay A, et al. 1-year outcomes of the Xen45 glaucoma implant. Eye (Lond) 2018 [Epub ahead of print].
24. Mansouri K, Guidotti J, Rao HL, et al. Prospective Evaluation of Standalone XEN Gel Implant and Combined Phacoemulsification-XEN Gel Implant Surgery: 1-Year Results. J Glaucoma 2018; 27(2): 140-147.
25. Galal A, Bilgic A, Eltanamly R, et al. XEN Glaucoma Implant with Mitomycin C 1-Year Follow-Up: Result and Complications. J Ophthalmol 2017; 2017: 5457246.
26. Reitsamer H, Sng C, Vera V, et al.; Apex Study Group. Two-year results of a multicenter study of the ab interno gelatin implant in medically uncontrolled primary open-angle glaucoma. Graefes Arch Clin Exp Ophthalmol 2019 [Epub ahead of print].
27. De Gregorio A, Pedrotti E, Russo L, et al. Minimally invasive combined glaucoma and cataract surgery: clinical results of the smallest ab interno gel stent. Int Ophthalmol 2018; 38(3): 1129-1134.
28. Schlenker MB, Gulamhusein H, Conrad-Hengerer I, et al. Efficacy, Safety, and Risk Factors for Failure of Standalone Ab Interno Gelatin Microstent Implantation versus Standalone Trabeculectomy. Ophthalmology 2017; 124(11): 1579-1588.
29. Laroche D, Ng C, Lynch G. Baerveldt Attached to XEN: A New Technique to Manage Failed XEN Glaucoma Surgery. J Glaucoma 2018; 27(4): 382-384.
30. Ansari E. An Update on Implants for Minimally Invasive Glaucoma Surgery (MIGS). Ophthalmol Ther 2017; 6(2): 233-241.

For non-commercial use only

© Medical Education. For private and non-commercial use only. Downloaded from
https://www.journalsmededu.pl/index.php/ophthatherapy/index: 05.08.2025; 11:41,01