ARTYKUŁ PRZEGLĄDOWY REVIEW ARTICLE

DOI: 10.24292/01.OT.113124

Zapalenie twardówki w chorobach układowych

Scleritis in systemic diseases

Aneta Pyza[1], Jakub Piórek[1], Ismael Alsoubie[1], Natalie Papachristoforou[1], Anthony Ueno[1], Julia Kaczmarek[1], Natalia Wolińska[1], Monika Papież[1], Alan Pigoński[1], Katarzyna Sajak-Hydzik[1,2], Ilona Pawlicka[1,2], Agnieszka Piskorz[1,2], Maciej Kozak[1,2], Anna Maria Roszkowska[1,3]

[1] Wydział Lekarski i Nauk o Zdrowiu, Collegium Medicum, Krakowska Akademia im. Andrzeja Frycza Modrzewskiego
Dziekan: prof. KAAFM dr Janusz Ligęza

[2] Kliniczny Oddział Okulistyczny, Wojewódzki Szpital Okulistyczny w Krakowie
Kierownik Odcinka „A": dr n. med. Maciej Kozak

[3] Department of Biomedical and Dental Sciences and Morphofunctional Imaging, University of Messina, Italy
Kierownik: prof. Sergio Baldari

NAJWAŻNIEJSZE

Choroby autoimmunologiczne są najczęstszą przyczyną zapalenia twardówki, które jest poważnym schorzeniem okulistycznym. Nieleczone może prowadzić do obniżenia ostrości lub utraty wzroku, dlatego ważne jest jak najszybsze zdiagnozowanie choroby podstawowej i odpowiednie leczenie.

HIGHLIGHTS

Autoimmune diseases are the most common cause of scleritis, which is a serious ophthalmological condition. If it is untreated, can lead to reduced acuity or even loss of vision, therefore, it is important to diagnose the underlying disease as soon as possible and institute appropriate treatment.

STRESZCZENIE

W niniejszej pracy omówiono zapalenie twardówki w przebiegu układowych chorób o podłożu autoimmunologicznym, takich jak: reumatoidalne zapalenie stawów, guzkowe zapalenie tętnic, ziarniniakowatość z zapaleniem naczyń. Ponadto w oparciu o dostępną literaturę zostały przedstawione propozycje metod leczenia. Pacjentów z zapaleniem twardówki wynikającym z choroby podstawowej należy jak najszybciej zdiagnozować i zastosować u nich odpowiednie i skuteczne leczenie. Nieleczone lub źle leczone zapalenie twardówki albo choroba podstawowa mogą prowadzić do poważnych uszkodzeń tkanek gałki ocznej, utraty wzroku, a w efekcie nawet do ślepoty. Skrupulatny wywiad chorobowy, szczegółowe badanie okulistyczne i seria ukierunkowanych badań w ramach multidyscyplinarnego podejścia w celu wykrycia choroby ogólnoustrojowej są istotne w leczeniu zapalenia twardówki. Najczęstszą ogólnoustrojową chorobą reumatyczną oraz najczęstszym układowym schorzeniem mającym związek z zapaleniem twardówki jest reumatoidalne zapalenie stawów.

Słowa kluczowe: zapalenie twardówki, choroby autoimmunologiczne, leki immunomodulujące, glikokortykosteroidy, reumatoidalne zapalenie stawów, toczeń rumieniowaty układowy, ziarniniakowatość z zapaleniem naczyń, guzkowe zapalenie tętnic

ABSTRACT

This paper discusses scleritis in the course of systemic autoimmune diseases such as rheumatoid arthritis, nodular arteritis and granulomatosis with vasculitis. In addition, treatment suggestions based on the available literature are presented. Patients with scleritis resulting from an underlying disease should be

© Medical Education. For private and non-commercial use only. Downloaded from https://www.journalsmededu.pl/index.php/ophthatherapy/index: 31.07.2025; 10:19,28

diagnosed as soon as possible and given appropriate and effective treatment. Untreated or poorly treated scleritis or underlying disease can lead to severe damage to ocular tissues, loss of vision and eventually even blindness. A meticulous medical history, detailed ophthalmic examination and a series of targeted investigations as part of a multidisciplinary approach to detect any systemic disease are important in the management of scleritis. Rheumatoid arthritis remains the most common systemic rheumatic disease and the most common systemic condition associated with scleritis.

Key words: scleritis, autoimmune diseases, immunomodulatory drugs, glucocorticosteroids, rheumatoid arthritis, systemic lupus erythematosus, granulomatosis with vasculitis, polyarteritis nodosa

For non-commercial use only

WSTĘP

Twardówka to gruba, zewnętrzna warstwa oka. Otacza ona gałkę oczną od strony oczodołu, a w jej części przedniej przechodzi w rogówkę i łączy się z nią w rąbku rogówki. Wraz z rogówką stanowi zewnętrzną ścianę, która dzięki swoim właściwościom tworzy elastyczny, ale oporny szkielet gałki ocznej. Dzięki temu utrzymuje stały kształt gałki podczas pracy mięśni ocznych. Twardówka składa się z 3 warstw: istoty właściwej, blaszki brunatnej, blaszki nadtwardówkowej. Jest słabo unerwiona i ma ubogie unaczynienie [1].

ZAPALENIE TWARDÓWKI

Zapalenie twardówki (*scleritis*) jest to rzadkie schorzenie oczu związane ze stanem zapalnym zewnętrznej błony oka, czyli twardówki. Charakteryzuje się ono destrukcją tkanek, co w konsekwencji może prowadzić do utraty wzroku, a nawet do ślepoty [2]. W 1976 r. Watson i Hayreh opracowali stosowaną do dzisiaj klasyfikację zapalenia twardówki. Na jej podstawie schorzenie to dzieli się na:

1. Przednie zapalenie twardówki (98%)
   a. niemartwicze:
      - guzkowe
      - rozlane
   b. martwicze:
      - ze stanem zapalnym
      - bez stanu zapalnego – perforujące rozmiękanie twardówki (ryc. 1).
2. Tylne zapalenie twardówki (2%) [3].

Najczęstszymi przyczynami zapalenia twardówki są ogólnoustrojowe choroby autoimmunologiczne, takie jak: reumatoidalne zapalenie stawów (RZS), ziarniniakowatość z zapaleniem naczyń, toczeń rumieniowaty układowy, guzkowe zapalenie tętnic [4]. Rzadziej zapalenia twardówki wywołane są infekcjami miejscowymi, takimi jak: półpasiec, opryszczka pospolita, infekcją ogólnoustrojową, infekcjami grzybiczymi, a także przez niektóre leki, uraz gałki ocznej czy napromieniowanie gałki ocznej albo nowotwory złośliwe [2].

RYCINA 1

Perforujące rozmiękanie twardówki.

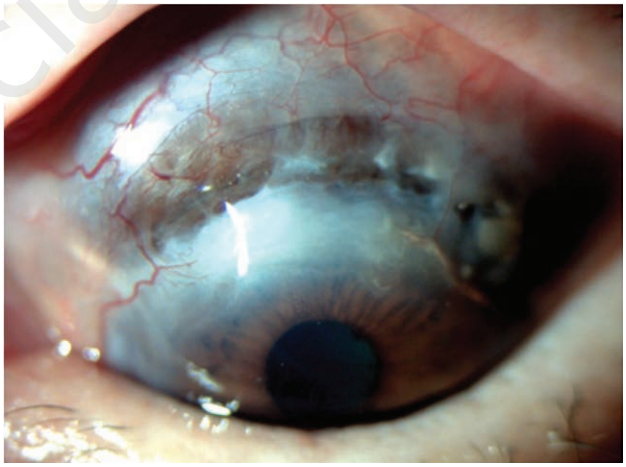

U pacjentów z chorobami autoimmunologicznymi, takimi jak RZS, toczeń rumieniowaty układowy (SLE, *systemic lupus erythematosus*), guzkowe zapalenie tętnic czy ziarniniakowatość z zapaleniem naczyń, częściej może wystąpić epizod zapalenia twardówki (ryc. 2). Bardzo ważne jest wówczas leczenie choroby podstawowej. W leczeniu zapalenia twardówki stosuje się niesteroidowe leki przeciwzapalne (NLPZ), glikokortykosteroidy, leki immunosupresyjne oraz leki biologiczne [4].

Nieskuteczność leczenia lub jego niepodjęcie mogą prowadzić do poważnych powikłań ocznych, w tym do uszkodzenia tkanek, utraty wzroku, a nawet gałki ocznej. W konsekwencji choroba ta może znacznie obniżyć jakość życia pacjenta [2].

Na zapalenie twardówki częściej zapadają kobiety między 30. a 40. r.ż., może ono być pierwszym objawem choroby ogólnej. Charakterystycznym objawem jest ból: od niewielkiego dyskomfortu po bardzo silny i tępy ból oka, który nasila się przy dotyku. Towarzyszyć mogą temu wrażliwość na światło, częste łzawienie, zaczerwienienie i obrzęk twar-

© Medical Education. For private and non-commercial use only. Downloaded from https://www.journalsmededu.pl/index.php/ophthatherapy/index: 31.07.2025; 10:19,28

RYCINA 2

Zapalenie martwicze w ziarniniakowatości z zapaleniem naczyń.

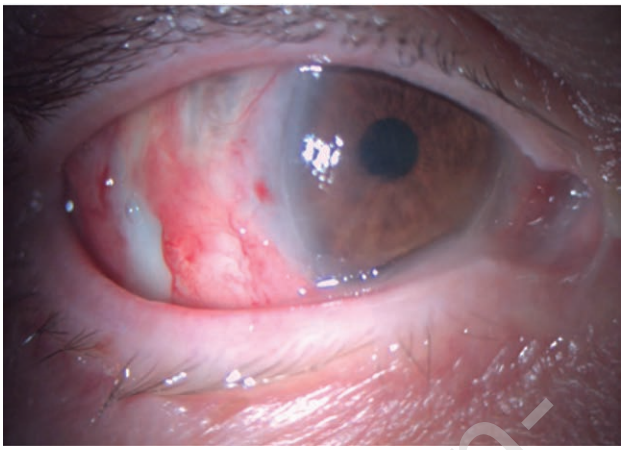

dówki. Zapalenie może dotyczyć jednego oka lub obojga oczu. Jeżeli mamy do czynienia z przednim zapaleniem twardówki, wówczas najczęściej objawia się ono silnym bólem i zaczerwienieniem oka, zwykle bez utraty ostrości wzroku. Ból ten może wybudzać pacjenta ze snu, a także promieniować do policzka, oczodołu. Natomiast jeśli mamy do czynienia z tylnym zapaleniem twardówki, wówczas występuje silny ból pojawiający się przy ruchu gałek wraz z towarzyszącym upośledzeniem ruchomości gałek ocznych, niekiedy z wytrzeszczem. Zaczerwienienie oka może być niewielkie lub nieobecne oraz występuje pogorszenie widzenia, które w tym przypadku może być związane z surowiczym odwarstwieniem siatkówki [5].

REUMATOIDALNE ZAPALENIE STAWÓW

RZS (łac. *arthritis rheumatoidea*, *polyarthritis chronica evolutiva*) jest chorobą autoimmunologiczną najczęściej związaną z zapaleniem twardówki. To przewlekła choroba układowa o podłożu autoimmunologicznym i nie do końca poznanej etiologii. W jej przebiegu charakterystyczne jest wystąpienie nieswoistego stanu zapalnego stawów. Najbardziej typowymi objawami RZS są: ból, sztywność i obrzęk stawów (dotyczy to głównie małych i średnich stawów). Choroba ta związana jest przede wszystkim z objawami wynikającymi z zajęcia stawów, ale mogą również występować objawy pozastawowe i układowe. Nierzadko RZS współwystępuje z zapaleniem twardówki i nadtwardówki. W narządzie wzroku może rozwinąć się również zapalenie rogówki i spojówki. Leczenie zapalenia twardówki w przebiegu RZS niekiedy bywa trudne. W terapii zastosowanie ma przede wszystkim metotreksat (jako lek pierwszego rzutu w dawce 25–30 mg/tydzień) z odpowiednią suplementacją kwasem foliowym. Inne leki to: sulfasalazyna lub leflunomid, tofacytynib (inhibitor kinaz janusowych JAK1 i JAK3) oraz barycytynib (inhibitor kinaz janusowych JAK1 i JAK2). Ponadto stosuje się glikokortykosteroidy, NLPZ, a także leki biologiczne: adalimumab, etanercept, tocylizumab, rytuksymab [6].

TOCZEŃ RUMIENIOWATY UKŁADOWY

SLE jest chorobą o podłożu autoimmunologicznym, która może obejmować wiele narządów, w tym gałkę oczną. Patogeneza jest wieloczynnikowa i złożona. Również w przypadku SLE mamy do czynienia ze stanem zapalnym, który powstaje w wyniku tworzenia się autoprzeciwciał i kompleksów immunologicznych. W konsekwencji prowadzi to do uszkodzenia wielonarządowego. W przebiegu tej choroby dochodzi do nieprawidłowej odpowiedzi zapalnej organizmu, która wynika z zaburzeń układu odpornościowego. Objawy kliniczne SLE są różnorodne, podobnie zmienne są objawy oczne, które mogą obejmować każdą część oka [7, 8] oraz korelować z aktywnością choroby ogólnoustrojowej. Silpa-archa i wsp. opisali grupę 585 pacjentów z zapaleniem twardówki i zapaleniem nadtwardówki. U 35,8% zaobserwowali związek SLE z zapaleniem twardówki, a u 27,1% związek SLE z zapaleniem nadtwardówki. Ponadto Heron i wsp. w nowszej analizie wykazali na 1358 przypadkach z zapaleniem twardówki, że częściej towarzyszy ono RZS (6,4–10,4%) niż SLE (2%). Zmiany w narządzie wzroku, które mogą występować w przebiegu SLE, to m.in. zapalenie nadtwardówki i twardówki. Leczenie SLE jest podobne do leczenia stosowanego w przebiegu RZS [9]. W terapii SLE zastosowanie znajdują: NLPZ, glikokortykosteroidy, leki immunomodulujące (tj. metotreksat czy mykofenolan mofetylu), azatiopryna oraz leczenie biologiczne (belimumab i rytuksymab) [8].

ZIARNINIAKOWATOŚĆ Z ZAPALENIEM NACZYŃ

Ziarniniakowatość z zapaleniem naczyń (GPA, *granulomatosis with polyangiitis*; dawniej ziarniniak Wegenera) to choroba autoimmunologiczna związana z zapaleniem małych i średnich naczyń [10]. Zwykle główną rolę w GPA odgrywają przeciwciała przeciwko cytoplazmie neutrofilów (cANCA, *cytoplasmic antineutrophil cytoplasmic antibodies*). W przypadku tej choroby mamy do czynienia z martwiczym ziarniniakowym zapaleniem górnych i dolnych dróg oddechowych oraz z martwiczym zapaleniem kłębuszków nerkowych [11]. Objawy oczne w przebiegu GPA mogą wystąpić u 16–78% pacjentów, z których u ok. 27% niezdiagnozowanych pacjentów z GPA występują one na początku choroby [12]. Zmiany oczne to przede wszystkim zapalenie twardówki i nadtwardówki, spojówek, błony naczyniowej czy gruczołu łzowego (ryc. 3). Leczenie ziarniniakowatości z zapaleniem naczyń polega na stosowaniu glikokortykosteroidów, leku immunosupresyjne-

© Medical Education. For private and non-commercial use only. Downloaded from https://www.journalsmededu.pl/index.php/ophthatherapy/index: 31.07.2025; 10:19,28

go – cyklofosfamidu, leku biologicznego – rytuksymabu, a w ciężkich przypadkach plazmaferezy. W podtrzymaniu remisji stosuje się rytuksymab oraz jeden z leków: azatioprynę, metotreksat lub mykofenolan mofetylu [13].

RYCINA 3

Zapalenie martwicze w przebiegu ziarniniakowatości z zapaleniem naczyń.

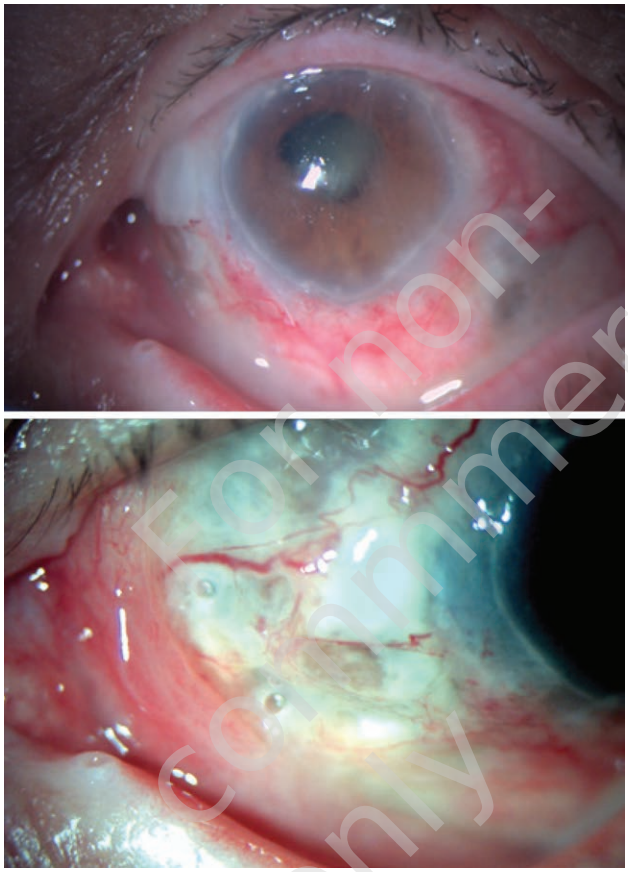

GUZKOWE ZAPALENIE TĘTNIC

Guzkowe zapalenie tętnic (PAN, *polyarteritis nodosa*) to zapalenie martwicze małych lub średnich tętnic, niezwiązane z ANCA (*antineutrophil cytoplasmic antibodies*), które może atakować tkanki oka. Według literatury u ok. 10–20% pacjentów z PAN występują objawy okulistyczne, w tym zapalenie twardówki [14].

Należy podkreślić to, iż zapalenie gałki ocznej może być najwcześniejszym objawem PAN, co zostało przedstawione w artykule Akova i wsp. [15]. Leczenie PAN jest takie samo jak w GPA. Lekami pierwszego rzutu są glikokortykosteroidy. Leki immunosupresyjne, jak cyklofosfamid, mykofenolan mofetylu, oraz leki biologiczne nie są wskazane u pacjentów z PAN. Jednakże w przypadku wystąpienia silnych działań niepożądanych wynikających z leczenia glikokortykosteroidami dopuszczalne jest ich użycie. Dodatkowo uważa się, że rytuksymab przynosi potencjalne korzyści w niektórych ciężkich przypadkach PAN [14, 16, 17].

LECZENIE

W przypadku rozpoznania zapalenia twardówki konieczne jest jak najszybsze rozpoczęcie leczenia. Podstawowym celem terapii jest opanowanie stanu zapalnego, a co za tym idzie – ograniczenie destrukcji tkanek oka, kontrolowanie objawów (w tym bólu), a także zapobieganie następstwom i nawrotom tego schorzenia [14, 18]. Leczenie miejscowe ma znaczenie jedynie pomocnicze i zawsze konieczne jest leczenie ogólnoustrojowe.

Podstawę w rozpoczęciu leczenia stanowi określenie rodzaju zapalenia twardówki, gdyż od tego zależy nasze postępowanie terapeutyczne. Zastosowanie w leczeniu zapalenia twardówki znajdują leki o działaniu ogólnoustrojowym, takie jak: NLPZ, glikokortykosteroidy, leki immunomodulujące oraz leki biologiczne.

W łagodnych lub umiarkowanych przypadkach niezakażonego zapalenia twardówki można rozważyć miejscowe podanie kropli z glikokortykosteroidami [19]. Miejscowo glikokortykosteroidy mogą spowodować zmniejszenie stanu zapalnego oczu i modulację bólu, ale podstawowe ich zastosowanie nadal pozostaje zwykle ogólnoustrojowe [20].

W przypadku niemartwiczego zapalenia twardówki podstawę leczenia stanowią NLPZ. Jeżeli po 1–2 tygodniach nie obserwuje się poprawy, wówczas należy rozważyć zmianę NLPZ na inny lub wyłączenie tego leku z planu terapeutycznego i wprowadzenie do terapii glikokortykosteroidów. W momencie, gdy zastosowana terapia jest nieskuteczna, można zastosować okołogałkowe podanie glikokortykosteroidów.

Gdy mamy do czynienia z martwiczym zapaleniem twardówki, leczeniem pierwszego rzutu są glikokortykosteroidy. W trudno leczących się przypadkach bądź w przypadkach wymagających ich stosowania przez dłuższy czas w celu leczenia oszczędzającego zalecane jest zastosowanie leków immunomodulujących, przede wszystkim antymetabolitów.

W przypadku terapii z wykorzystaniem NLPZ, czyli w niemartwiczym zapaleniu twardówki, można zastosować: indometacynę 50 mg 3 razy dziennie, ibuprofen 600 mg 3 razy dziennie, naproksen 500 mg 2 razy dziennie, flurbiprofen 100 mg 3 razy dziennie lub meloksykam 7,5 mg 3 razy dziennie. Kolejny sposób leczenia w przypadku nieskuteczności NLPZ stanowi ogólnoustrojowa, doustna terapia glikokortykosteroidami. Należy ją rozpocząć od dawki prednizonu 1 mg/kg/24 h i kontynuować do 1 miesiąca po ustąpieniu stanu zapalnego twardówki, po czym stopniowo redukować dawkowanie.

W niemartwiczym zapaleniu twardówki skuteczność wykazały również podspojówkowe iniekcje glikokortykoste-

© Medical Education. For private and non-commercial use only. Downloaded from https://www.journalsmededu.pl/index.php/ophthatherapy/index: 31.07.2025; 10:19,28

roidów, np. acetonidu triamcynolonu (40 mg/ml). W przypadku ciężkiego zapalenia twardówki początkowo może być konieczne podanie metyloprednizolonu dożylnie w dawce 0,5–1 g w pulsach przez kilka dni. W przypadku stosowania glikokortykosteroidów zawsze trzeba mieć na uwadze ich działania niepożądane, takie jak: przyrost masy ciała, zmniejszona odporność na infekcje, hiperglikemia czy też wzrost ciśnienia wewnątrzgałkowego, co jest związane ze stosowaniem tej terapii.

W przypadku ciężkiego zapalenia twardówki lub gdy leczenie glikokortykosteroidami jest nieskuteczne, należy zastosować leki immunomodulujące. Terapię immunomodulującą stosuje się u pacjentów, którzy nie mają poprawy po zastosowaniu NLPZ i glikokortykosteroidów o działaniu ogólnoustrojowym, w celu odstąpienia od przewlekłej glikokortykosteroidoterapii podczas długoterminowej terapii zapalenia twardówki lub w celu leczenia podstawowej choroby ogólnoustrojowej. W praktyce klinicznej z leków immunomodulujących najczęściej stosowany jest metotreksat w dawcę początkowej 0,15 mg/kg mc. w połączeniu z odpowiednią suplementacją kwasem foliowym. Inne leki immunomodulujące znajdujące zastosowanie w leczeniu zapalenia twardówki to azatiopryna, mykofenolan mofetylu, cyklofosfamid. Jednakże z wielu badań wynika, iż ich skuteczność w porównaniu z metotreksatem jest mniejsza.

Ostatnią linią leczenia w przypadku niezakaźnego zapalenia twardówki są leki biologiczne. Do leków biologicznych, najczęściej stosowanych w tym przypadku, zalicza się inhibitory czynnika martwicy nowotworu α (TNF-α, *tumour necrosis factor α*), takie jak przeciwciała monoklonalne adalimumab, infliksymab i certolizumab oraz rozpuszczalne białko fuzyjne receptora TNF (etanercept) i inhibitor CD20 (rytuksymab). Wiele badań wykazało skuteczność leków biologicznych w leczeniu zapalenia twardówki. Istnieją jednak również doniesienia o nasileniu się chorób zapalnych oczu, które paradoksalnie wydają się związane ze stosowaniem leków biologicznych. Badania te dotyczyły w szczególności etanerceptu [20].

Dostosowanie leku i dawki należy rozważyć indywidualnie na podstawie odpowiedzi klinicznej. W przypadku ciężkiego i postępującego martwiczego zapalenia twardówki pomimo zastosowanej terapii należy rozważyć chirurgiczne usunięcie martwych tkanek twardówki i przemywanie 2,5% roztworem betadyny lub antybiotykami o szerokim spektrum działania. Jeżeli mamy do czynienia z rozległym zajęciem twardówki przez stan zapalny, wówczas można zastanowić się nad przeszczepieniem błony owodniowej lub samej twardówki [18, 20].

Źródło rycin: Wszystkie ryciny pochodzą z materiałów własnych autorów.

ADRES DO KORESPONDENCJI
stud. med. Aneta Pyza
Wydział Lekarski i Nauk o Zdrowiu, Collegium Medicum,
Krakowska Akademia im. Andrzeja Frycza Modrzewskiego
30-705 Kraków, ul. Gustawa Herlinga-Grudzińskiego 1
e-mail: pyzaaneta@gmail.com

ORCID
Ismael Alsoubie – ID – http://orcid.org/0000-0002-0974-3025
Aneta Pyza – ID – http://orcid.org/0009-0000-5318-1368
Julia Kaczmarek – ID – http://orcid.org/0009-0001-2268-6547
Natalie Papachristoforou – ID – http://orcid.org/0009-0006-8417-3794
Jakub Piórek – ID – http://orcid.org/0009-0001-4744-1933
Natalia Wolińska – ID – http://orcid.org/0000-0003-0975-9163
Antohny Ueno – ID – http://orcid.org/0009-0008-6946-4096
Monika Papież – ID – http://orcid.org/0009-0008-0397-7825
Alan Pigoński – ID – http://orcid.org/0009-0003-9955-0888
Maciej Kozak – ID – http://orcid.org/0000-0001-7993-2588
Ilona Pawlicka – ID – http://orcid.org/0000-0003-1556-7678
Katarzyna Sajak-Hydzik – ID – http://orcid.org/0000-0002-1973-2717
Agnieszka Piskorz – ID – http://orcid.org/0000-0003-4553-0497
Anna Maria Roszkowska – ID – http://orcid.org/0000-0002-8083-3437

Piśmiennictwo

1. Niżankowska H. Okulistyka. Podstawy kliniczne. PZWL, Warszawa 2007.
2. Vergouwen DPC, Rothova A, Berge JCT et al. Current insights in the pathogenesis of scleritis. Exp Eye Res. 2020; 197: 108078.
3. Czaplicka E. Objawy okulistyczne w przebiegu chorób reumatycznych. In: Wielka Interna. Reumatologia. Wyd. II. Puszczewicz M (ed.). Medical Tribune Polska, Warszawa 2016.
4. Abdel-Aty A, Gupta A, Del Priore L et al. Management of noninfectious scleritis. Ther Adv Ophthalmol. 2022; 14: 25158414211070879.
5. Promelle V, Goeb V, Gueudry J. Rheumatoid Arthritis Associated Episcleritis and Scleritis: An Update on Treatment Perspectives. J Clin Med. 2021; 10(10): 2118. http://doi.org/10.3390/jcm10102118.

© Medical Education. For private and non-commercial use only. Downloaded from https://www.journalsmededu.pl/index.php/ophthatherapy/index: 31.07.2025; 10:19,28

6. Filipowicz-Sosnowska A. VII; D; 1. Reumatoidalne zapalenie stawów. In: Interna Szczeklika 2020. Gajewski P (ed.). Medycyna Praktyczna, Kraków 2020: 2030-45.
7. Islam MA, Khandker SS, Kotyla PJ et al. Immunomodulatory Effects of Diet and Nutrients in Systemic Lupus Erythematosus (SLE): A Systematic Review. Front Immunol. 2020; 11: 1477. http://doi.org/10.3389/fimmu.2020.01477.
8. Silpa-archa S, Lee JJ, Foster CS. Ocular manifestations in systemic lupus erythematosus. Br J Ophthalmol. 2016; 100(1): 135-41. http://doi.org/10.1136/bjophthalmol-2015-306629.
9. Heron E, Gutzwiller-Fontaine M, Bourcier T. Scleritis and episcleritis: diagnosis and treatment. Rev Med Interne. 2014; 35: 577-85. http://doi.org/10.1016/j.revmed.2014.02.004.
10. Moin KA, Yeakle MM, Parrill AM et al. Ocular and orbital manifestations of granulomatosis with polyangiitis: a systematic review of published cases. Rom J Ophthalmol. 2023; 67(3): 214-21. http://doi.org/10.22336/rjo.2023.38.
11. Cleary JO, Sivarasan N, Burd C et al. Head and neck manifestations of granulomatosis with polyangiitis. Br J Radiol. 2021; 94(1119): 20200914. http://doi.org/10.1259/bjr.20200914.
12. Říhová E, Svozílková P, Brichová M et al. Ocular Manifestations of Granulomatosis with Polyangiitis. Oční projevy granulomatózy s polyangiitidou. Cesk Slov Oftalmol. 2019; 74(5): 167-74. http://doi.org/10.31348/2018/5/1.
13. Musiał J, Szczeklik A, Sznajd J. VII; D; 10.2.1.2. Ziarniniakowatość z zapaleniem naczyń. In: Interna Szczeklika 2020. Gajewski P. (ed.). Wydawnictwo Medycyna Praktyczna, Kraków 2020: 2085-88.
14. Lee AB, Charoenkijkajorn C, Stoutin J et al. Neuro-ophthalmic manifestations of Polyarteritis Nodosa. Eyewiki. https://eyewiki.aao.org/Neuro-ophthalmic_manifestations_of_Polyarteritis_Nodosa.
15. Akova YA, Jabbur NS, Foster CS. Ocular presentation of polyarteritis nodosa. Clinical course and management with steroid and cytotoxic therapy. Ophthalmology. 1993; 100(12): 1775-81. http://doi.org/10.1016/s0161-6420(93)31405-3.
16. Vazquez-Romo KA, Rodriguez-Hernandez A, Paczka JA et al. Optic Neuropathy Secondary to Polyarteritis Nodosa, Case Report, and Diagnostic Challenges. Front Neurol. 2017; 8: 490. http://doi.org/10.3389/fneur.2017.00490.
17. Eleftheriou D, Melo M, Marks SD et al. Biologic therapy in primary systemic vasculitis of the young. Rheumatology (Oxford). 2009; 48(8): 978-86. http://doi.org/10.1093/rheumatology/kep148.
18. Lagina A, Ramphul K. Scleritis. In: StatPearls. StatPearls Publishing, Treasure Island (FL) 2023.
19. Dutta Majumder P, Agrawal R, McCluskey P et al. Current Approach for the Diagnosis and Management of Noninfective Scleritis. Asia Pac J Ophthalmol (Phila). 2020; 10(2): 212-23. http://doi.org/10.1097/APO.0000000000000341.
20. Murthy SI, Sabhapandit S, Balamurugan S et al. Scleritis: Differentiating infectious from non-infectious entities. Indian J Ophthalmol. 2020; 68(9): 1818-28. http://doi.org/10.4103/ijo.IJO_2032_20.

For non-commercial use only

Wkład autorów:
Wszyscy autorzy mają taki sam wkład w opracowaniu idei i konstrukcji artykułu.

Konflikt interesów:
Brak konfliktów interesów związanych z tą publikacją.

Finansowanie:
Brak.

Etyka:
Treści przedstawione w artykule są zgodne z zasadami Deklaracji Helsińskiej, dyrektywami EU oraz ujednoliconymi wymaganiami dla czasopism biomedycznych.

Authors' contributions:
All authors have equal contribution to the paper.

Conflict of interest:
There is nothing to disclose regarding this manuscript.

Financial support:
None.

Ethics:
The content presented in the article complies with the principles of the Helsinki Declaration, EU directives and harmonized requirements for biomedical journals.

© Medical Education. For private and non-commercial use only. Downloaded from https://www.journalsmededu.pl/index.php/ophthatherapy/index: 31.07.2025; 10:19,28