

# Homocystynuria jako przyczyna ocznych powikłań wymagających interwencji chirurgicznej

*Homocystinuria as a cause of ocular complications requiring surgical intervention*



Adam Cywiński<sup>1</sup>, Szymon Rzeźwicki<sup>2</sup>, Łukasz Bednarski<sup>1,2</sup>

<sup>1</sup> Śląskie Centrum Leczenia Oczu, Żory  
Kierownik: dr n. med. Adam Cywiński

<sup>2</sup> Oddział Okulistyczny, Szpital Śląski w Cieszynie  
Kierownik: dr n. med. Agata Plech

## NAJWAŻNIEJSZE

Homocystynuria to jedna z przyczyn, które należy wziąć pod uwagę w diagnostyce podwichnięcia soczewki własnej. Potwierdzenie tej diagnozy oraz wdrożenie właściwego leczenia pozwala uniknąć wielu powikłań, nie tylko okulistycznych.

## HIGHLIGHTS

Homocystinuria is one of the causes that should be considered in the diagnosis of lens dislocation. Confirming this diagnosis and implementing appropriate treatment allows for the avoidance of many complications, not just ophthalmological ones.

## STRESZCZENIE

41-letni mężczyzna został poddany operacji obojga oczu z powodu stwierdzonego podwichnięcia soczewki własnej z towarzyszącym znacznym obniżeniem ostrości wzroku. W oku lewym ostry atak jaskry wywołanej zwichnięciem soczewki własnej do komory przedniej zakończył się wykonaniem procedury łączącej lensektomię z witrektomią tylną oraz endotamponadą olejem silikonowym ze względu na jatrogenne odwarstwienie siatkówki. W oku prawym wykonano zabieg usunięcia podwichniętej soczewki własnej z jednoczesną fiksacją śródtwardówkową soczewki sztucznej. W trakcie tego zabiegu zastosowano autorską technikę („wampirzã”) ułatwiającą usunięcie praktycznie zwichniętej soczewki własnej oraz zmniejszającą ryzyko zwichnięcia mas soczewkowych do komory ciała szklistego. Z uwagi na komplikacje śródoperacyjne oko lewe wymagało wykonania kolejnych procedur operacyjnych. Usunięcie oleju silikonowego z tego oka połączono z przeprowadzeniem ponownej diagnostyki pod kątem poszukiwania przyczyny podwichnięcia soczewek. Okazała się nią wcześniej niezdiagnozowana homocystynuria.

**Słowa kluczowe:** homocystynuria, podwichnięcie soczewki, jaskra zamkniętego kąta, odwarstwienie siatkówki, homocysteina, metionina

## ABSTRACT

A 41-year-old man underwent surgery in both eyes due to diagnosed lens subluxation with significant decrease in visual acuity. In the left eye, an acute attack of angle-closure glaucoma caused by lens subluxation into the anterior chamber resulted in a combined procedure of lensectomy with posterior vitrectomy and silicone oil endotamponade due to iatrogenic retinal detachment. In the right

eye, a procedure was performed to remove the subluxated natural lens with simultaneous intrascleral fixation of an artificial lens. During this procedure, the author's "Vampire" technique was used to facilitate the removal of the practically subluxated natural lens and reduce the risk of vitreous loss. Due to intraoperative complications, the left eye required further surgical procedures. Silicone oil removal from this eye was combined with repeat diagnostic testing to identify the cause of lens subluxation. The cause was found to be previously undiagnosed homocystinuria.

**Key words:** homocystinuria, lens subluxation, angle closure glaucoma, retinal detachment, homocysteine, methionine

## WSTĘP

Homocystynuria jest chorobą wrodzoną, dziedziczną autosomalnie recesywnie, objawiającą się podwyższonym stężeniem homocysteiny i metioniny w organizmie. Przyczyną jest obniżona aktywność syntetazy cystationiny w wątrobie. Enzym ten katalizuje kondensację homocysteiny z seryną, efektem czego jest powstanie cystationiny – prekursora cysteiny i cystyny [1]. Jest to choroba rzadka, a częstość jej występowania określono na 1 przypadek na 100 000 urodzeń [2].

Choroba prowadzi do uszkodzenia wielu narządów wewnętrznych i jest przyczyną skrócenia długości życia. U połowy pacjentów rozwija się postępujące opóźnienie umysłowe, a blisko 75% umiera przed 30. r.ż. na skutek zakrzepów żylnych i tętniczych [1]. Opóźnienie umysłowe nie występuje zawsze, jak pierwotnie podejrzewano [3]. Wśród objawów (spośród których charakterystyczne są cechy fenotypowe) na uwagę zasługują objawy okulistyczne.

Obecnie najważniejszym orężem w diagnostyce homocystynurii są testy przesiewowe przeprowadzane u noworodków. Badania krwi wykazują podwyższone stężenia homocysteiny i metioniny, a obniżone cysteiny. U homozygot stężenie może wynosić do 400  $\mu\text{mol/l}$  [4].

W Polsce od 01.01.2014 r. prowadzona jest przesiewowa diagnostyka homocystynurii [5]. Należy mieć zatem świadomość, że w naszej populacji może znajdować się nawet kilkaset osób z homocystynurią, które nie są tego świadome, gdyż nie zostały objęte badaniami przesiewowymi. Warto pamiętać o wynikach fałszywie ujemnych, np. u pacjentów pirydoksynowrażliwych [6].

## LECZENIE

Celem, do którego należy dążyć podczas leczenia, jest uzyskanie stężenia homocysteiny poniżej 100  $\mu\text{mol/l}$  [7]. Terapia ma na celu wyrównywanie nieprawidłowości biochemicznych przez suplementację i stosowanie diety. Dieta polega przede wszystkim na unikaniu metioniny i suplementacji cysteiną. Suplementacja witaminą B<sub>6</sub> pomaga w 50% przypadków [2, 8]. Typowe leczenie obejmuje poda-

wanie pirydoksyny oraz betainy bezwodnej, która dostępna jest bezpłatnie w ramach programu lekowego „Leczenie ciężkich wrodzonych hiperhomocysteinemii”. U pacjentów nieodpowiadających na leczenie pirydoksyną zastosowanie ma dieta ze wspomnianym już ograniczeniem metioniny, która polega na zmniejszeniu spożycia białka i suplementacji mieszankami aminokwasów pozbawionych metioniny. Za podniesione stężenie homocysteiny uważa się wartości  $\geq 15 \mu\text{mol/l}$  [9, 10].

W opiece nad pacjentem należy unikać leczenia chirurgicznego oraz doustnej antykoncepcji. W przypadku konieczności zastosowania znieczulenia należy unikać podawania podtlenku azotu i uważnie kontrolować glikemię [11]. Podkreśla się wagę badania rodzeństwa pacjenta chorego na homocystynurię ze względu na zwiększone ryzyko chorób naczyniowych oka we wczesnym wieku [6, 7, 12].

Typowe cechy fenotypowe homocystynurii to wysoki wzrost, wygląd marfanoidalny, blond włosy, niebieskie tęczy, rumień na policzkach. Dodatkowo obserwuje się zmiany miażdżycowe w stosunkowo młodym wieku, zaburzenia psychiatryczne oraz opóźnienie umysłowe. Dodatkowo opisywana jest osteoporoza, skolioza, deformacja klatki piersiowej oraz napady padaczkowe [2]. U chorych występuje skłonność do incydentów zakrzepowo-zatorowych; panuje też przekonanie, że zabiegi chirurgiczne oraz znieczulenie ogólne zwiększają u nich to ryzyko [13, 14]. Zaburzenia naczyniowe dotyczą dużych i średnich tętnic oraz żył całego organizmu [2]. Istnieją kontrowersje dotyczące wpływu stężenia homocysteiny na ryzyko sercowo-naczyniowe, sugeruje się istnienie mechanizmu, w którym dopiero bardzo wysokie stężenia tego aminokwasu zwiększają to ryzyko [15].

Podwyższone stężenie homocysteiny, niebędące skutkiem choroby wrodzonej, może być następstwem stosowania używek oraz przyjmowania niektórych leków. Wśród tych czynników wymienia się palenie tytoniu, spożycie alkoholu, kawy, przyjmowanie metotreksatu, podtlenku azotu, fenytoiny, karbamazepiny [16].

## OPIS PRZYPADKU

Mężczyzna (lat 41) został skierowany do prywatnego ośrodka medycznego, tj. Śląskiego Centrum Leczenia Oczu w Żorach, z powodu pogorszenia ostrości wzroku, zwłaszcza w oku lewym. W trakcie diagnostyki stwierdzono cechy ostrego ataku jaskry spowodowane podwichnięciem soczewki własnej do komory przedniej oka lewego. Okulista, specjalista w zakresie leczenia jaskry, dokonał repozycji soczewki do właściwej pozycji anatomicznej, używając w tym celu gonioskopu dynamicznego oraz podając leki obniżające ciśnienie wewnątrzgałkowe miejscowo i ogólnie.

Poniżej przedstawiono barwne fotografie odcinka przedniego obojga oczu, wykonane w trakcie pierwszej wizyty konsultacyjnej. W oku prawym stwierdzono nieznaczne stopnia podwichnięcie soczewki własnej, której górny brzeg przykrywa powieka górna (ryc. 1A).

W oku lewym widoczne jest znacznego stopnia podwichnięcie soczewki własnej. Fotografię wykonano po jej repozycji z użyciem gonioskopu dynamicznego z komory przedniej (ryc. 1B). Z uwagi na duże ryzyko ponownego podwichnięcia soczewki do komory przedniej z następnym ostrym atakiem jaskry u pacjenta zaplanowano zabieg jej usunięcia połączony ze wszczępieniem soczewki sztucznej.

Zabieg nie doszedł do skutku w zaplanowanym terminie z powodu wystąpienia kolejnego ostrego ataku jaskry. Pacjent w trybie ostrodyżurowym trafił do jednego z lokalnych ośrodków klinicznych. Przeprowadzona procedura

lensektomii była powikłana jatrogennym odwarstwieniem siatkówki. Wykonano zabieg witrektomii tylnej z endotamponadą olejem silikonowym. Pooperacyjna ostrość wzroku tego bezsoczewkowego oka osiągnęła wartości: do dali (logMar), z najlepszą korekcją +8,0 Dsph, -4,0 Dcyl oraz otworem stenopenicznym 0,7, do bliży (Snellen), z najlepszą korekcją D -3,0.

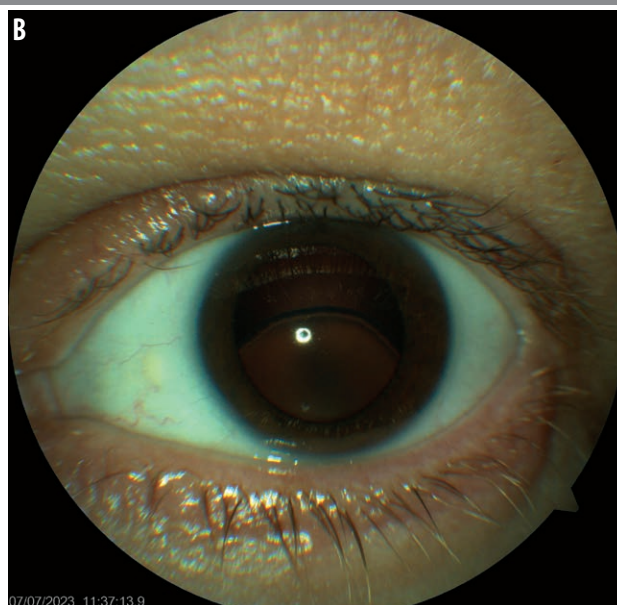
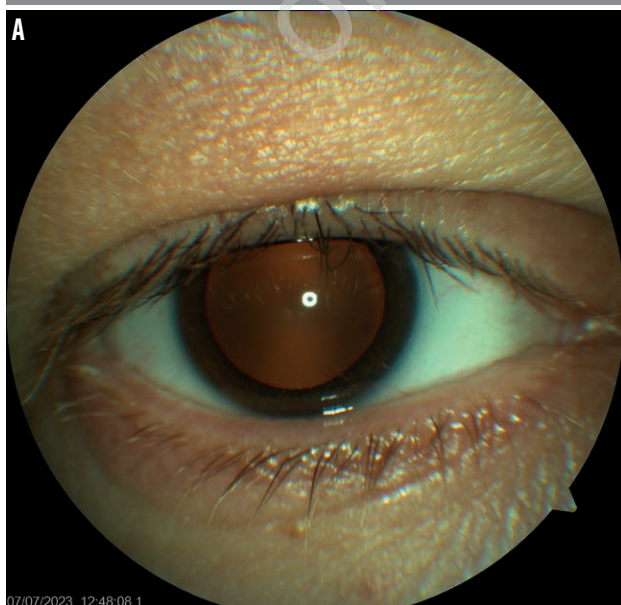
Z uwagi na niezadowolający wynik pooperacyjny pacjent ponownie zgłosił się Śląskiego Centrum Leczenia Oczu w Żorach w celu leczenia podwichnięcia soczewki własnej w oku prawym, w którym widzenie stopniowo ulegało pogorszeniu. Ustalono planowy zabieg z zastosowaniem soczewkikustomizowanej, przeznaczonej do fiksacji śródtwardówkowej. Operację wykonano w trybie chirurgii jednego dnia. Użyto przeznaczonej do takich przypadków soczewki torycznej, modelu Soleko Carlevale, z uwagi na zdiagnozowany astygmatyzm rogówkowy o wartości 2,75 Dcyl. W trakcie zabiegu wykonano procedurę witrektomii przedniej w celu usunięcia zarówno ciała szklistego, które pojawiło się w komorze przedniej, jak i pozostałych mas soczewkowych wraz z torebką soczewki.

Innowacyjnym etapem zabiegu było wprowadzenie autorskiej techniki usunięcia miękkiej soczewki własnej, nazwanej przez autora techniką „wampirzą”.

Technika ta ma zastosowanie w obecności miękkiej soczewki własnej. Procedura sprawdza się głównie w oczach osób młodych, u których doszło do jej podwichnięcia lub nawet zwicnięcia, a soczewka utrzymuje się jedynie

### RYCINA 1

A. Kolorowe zdjęcie przedniego odcinka oka prawego. Stan po farmakologicznym rozszerzeniu źrenicy. Górna powieka zakrywa górną krawędź soczewki, której widoczność wskazuje na jej podwichnięcie. B. Kolorowe zdjęcie przedniego odcinka oka lewego po farmakologicznym rozszerzeniu źrenicy i zabiegu przemieszczenia soczewki z komory przedniej za pomocą gonioskopu dynamicznego. Widoczne jest znaczne podwichnięcie naturalnej soczewki.





na pojedynczych więzadłach Zinna lub na przedniej powierzchni torby ciała szklistego.

### Technika wampirza – etapy

1. Wykonanie kapsulotomii punktowej w torebce soczewki poprzez przebicie torby soczewki z użyciem noża typu MVR 23-25G.
2. Wprowadzenie końcówki aspiracyjnej do wnętrza soczewki oraz wysysanie, aspiracja mas soczewkowych w takim zakresie, w jakim jest to możliwe.
3. W czasie aspiracji nie jest wprowadzana do wnętrza oka końcówka irygacyjna.

Głównym celem wprowadzenia tej techniki była chęć zmniejszenia ryzyka zwichnięcia mas soczewkowych do komory ciała szklistego. W trakcie zabiegu został użyty kolejny manewr śródoperacyjny, nazwany przez dr. Cywińskiego techniką „podłożenia”. Manewr ten polega na wprowadzeniu soczewki sztucznej, przeznaczonej do podszycia pod nieusunięte masy soczewkowe obecne w komorze przedniej, co zwiększa szanse na ich usunięcie bez potrzeby ingerencji w komorę ciała szklistego. Technika podłożenia ma także zastosowanie w przypadku potrzeby usunięcia podwiniętej soczewki sztucznej i zastąpienia jej innym modelem soczewki, przeznaczonym do podwieszenia. Obie techniki przedstawiono w filmie udostępnionym na portalu Medtube o tytule: Technika „Wampirza” w usunięciu soczewki własnej [17].

Wykonany zabieg oraz użyte techniki pozwoliły nie tylko uniknąć procedury witrektomii tylnej, ale dodatkowo zachować funkcję zwieracza tęczówki. Kilka dni po zabiegu pojawiło się krwawienie miernego stopnia, widoczne w komorze ciała szklistego, a po jego samoistnym ustąpieniu ostrość wzroku osiągnęła wartości: do dali (logMar), bez korekcji 0,4, z korekcją -0,75 Dsph, -1,0 Dcyl,  $110^\circ = 0,1$ ; do blizy (Snellen) D -0,5 bez korekcji.


Kolejnym planowym etapem leczenia oka lewego było usunięcie oleju silikonowego połączone z zabiegiem implantacji soczewki oraz wykonaniem plastyki tęczówki w celu zmniejszenia średnicy źrenicy.

Po wykonaniu standardowego badania przedoperacyjnego, jakim jest ocena liczby komórek śródbłonka, lekarz zdecydował się na usunięcie oleju silikonowego z pominięciem procedury zmniejszenia średnicy źrenicy. Badanie porównawcze liczby komórek śródbłonka wykazało, iż w oku lewym była ona praktycznie nieoznaczalna (ryc. 2). Poprzednie badania grubości rogówki dla oka lewego kształtowały się w granicach 750–800  $\mu\text{m}$ .

Obecność małej liczby komórek śródbłonka (poniżej 1000/ $\text{mm}^2$ ) znacznie zwiększa ryzyko wystąpienia nieodwracalnej dekompensacji tej warstwy w przypadku wykonywania kolejnych procedur chirurgicznych w odcinku przednim oka [18–20].

### RYCINA 2

Wyniki badania liczby komórek śródbłonka i grubości rogówki wykonanego pooperacyjnie w obojgu oczach przed planowanym zabiegiem usunięcia oleju silikonowego i plastyki tęczówki w oku lewym. Uwagę zwraca zmniejszona liczba komórek śródbłonka w oku prawym (1754/ $\text{mm}^2$ ), podczas gdy w oku lewym liczba komórek jest praktycznie niewykrywalna. Grubość rogówki w obojgu oczach przekroczyła 600  $\mu\text{m}$ , w związku z czym wartości ciśnienia wewnątrzgałkowego wymagają korekcji.



Zabieg usunięcia oleju wykonano z powodzeniem na Oddziale Okulistycznym Szpitala Śląskiego w Cieszynie. Dla czego wspomniano o tym oddziale? Ponieważ to właśnie w tym ośrodku dokonano ponownej, wnikliwej diagnostyki w zakresie ewentualnych przyczyn podwinięcia soczewki własnej.

Efektom powyższej diagnostyki było wykrycie nieprawidłowo wysokich stężeń homocysteiny. Homocystynuria najprawdopodobniej była przyczyną wystąpienia wszystkich powikłań stwierdzonych u pacjenta, nie tylko okulistycznych. W diagnostyce wykorzystano Sztuczną Inteligencję (AI, *artificial intelligence*), uwzględniając dwa terminy kluczowe, tj. „podwinięcie soczewki” oraz „wysoki wzrost”. Schorzenie to mimo wcześniejszego pobytu pacjenta na kilku oddziałach klinicznych nie zostało w ogóle wzięte pod uwagę pomimo pojawienia się stanu nadkrzepliwości. Wykonane badania biochemiczne wykazały niższe wartości:

Homocysteina – 455  $\mu\text{mol/l}$  (5,46–16,2  $\mu\text{mol/l}$ ), witamina B<sub>12</sub> – 138 pg/ml (191–663 pg/ml), kwas foliowy – 3,26 ng/ml (4,6–18,7 ng/ml).

Uzyskane wyniki wskazują na niemal 30-krotny wzrost stężenia homocysteiny przy równoczesnym niedoborze witaminy B<sub>12</sub> oraz kwasu foliowego.

Po włączeniu właściwej terapii w okresie od 23.03.2024 r. do 10.05.2024 r. stężenie homocysteiny wahało się w zakresie 119–175  $\mu\text{mol/l}$ , a stężenie metioniny osiągnęło 62  $\mu\text{mol/l}$ .

Wykonano także badanie genetyczne. W badaniu materiału genetycznego z 21.02.2024 r. stwierdzono heterozygotyczny wariant c.833T>Cp. (Ile278Thr) rs 5742905 w genie CBS. Zidentyfikowana zmiana jest znanym wariantem patogenym powiązaniem z objawami klinicznymi dziedzicznej autosomalnie recesywnie homocystynurii [21].

Poniżej diagnostyka różnicowa przeprowadzona przez AI oraz wolne tłumaczenie z języka angielskiego na polski:

- Uraz: uderzenie w oko lub głowę.
- Zmiany związane z wiekiem: wraz z wiekiem więzadła i inne struktury utrzymujące soczewkę na miejscu mogą osłabnąć, co prowadzi do podwichnięcia.
- Zaburzenia genetyczne: niektóre zaburzenia genetyczne, takie jak zespół Marfana, zespół Ehlersa–Danlosa i **homocystynuria**, mogą powodować osłabienie tkanki łącznej podtrzymującej soczewkę, co prowadzi do podwichnięcia.
- Zapalenie: zapalenie oka, takie jak zapalenie błony naczyniowej oka, może powodować uszkodzenie więzadeł i innych struktur podtrzymujących soczewkę, co prowadzi do podwichnięcia.
- Choroby ogólnoustrojowe: niektóre choroby ogólnoustrojowe, takie jak cukrzyca i nadciśnienie, mogą zwiększać ryzyko podwichnięcia soczewki.
- Wysoka krótkowzroczność: osoby z wysoką krótkowzrocznością (ciężką krótkowzrocznością) mogą mieć większe ryzyko podwichnięcia soczewki z powodu wydłużenia oka.
- Barwnikowe zwyrodnienie siatkówki: ta dziedziczna choroba oczu może powodować zmiany w oku, które zwiększają ryzyko podwichnięcia soczewki.
- Guzy wewnątrzgałkowe: guzy w oku mogą powodować przemieszczenie soczewki i innych struktur.
- Wrodzone nieprawidłowości: niektóre osoby mogą urodzić się z nieprawidłowościami budowy lub położenia soczewki zwiększającymi ryzyko podwichnięcia.

Do momentu wykonania procedur okulistycznych, w latach 2020–2023 pacjent wielokrotnie był hospitalizowany z przyczyn pozaokulistycznych. Przebywając na oddziałach szpitali klinicznych oraz wojewódzkich u pacjenta rozpoznano trombofilję, zakrzepicę naczyń, zaburzenia rytmu serca, martwicę kości oraz wstrząs septyczny. W tym czasie

pacjent przeszedł także kilka operacji, w tym endoprotezoplastykę lewego stawu biodrowego, ablację serca, amputację podudzia lewego w następstwie zakrzepicy tętnic podkolanowych oraz zawał mięśnia sercowego.

## DYSKUSJA

Analizując ten niezwykle rzadki przypadek, nasuwają się pewne przemyślenia. Pierwsze to kwestia diagnostyki. Pacjent po przebyciu wielu konsultacji w trakcie pobytu w nierzadko renomowanych ośrodkach klinicznych, nie tylko okulistycznych, nie uzyskał odpowiedzi, dlatego pojawiły się u niego zmiany okulistyczne ani czy np. amputacja podudzia będąca następstwem zmian pozakrzepowych nie ma wspólnego mianownika przyczynowego z patologią stwierdzoną w oczach. Wobec powyższego pojawia się konkluzja: brak zdiagnozowania przyczyny pojawienia się określonych objawów chorobowych pomimo pobytu w ośrodkach, niezależnie od ich liczby oraz referencyjności, nie zwalnia kolejnego lekarza od prowadzenia dalszej diagnostyki w celu jej wykrycia.

Wziąwszy pod uwagę fakt, iż pamięć ludzka jest zawodna, powinno się w pełni korzystać ze zdobyczy w zakresie metod diagnostycznych, nie wyłączając AI, która, niezależnie od stopnia referencyjności czy rozmiaru ośrodka zapewnia możliwość przeprowadzenia diagnostyki różnicowej na najwyższym poziomie. Rozpoczęcie korzystania z AI można potraktować jako stosunkowo łatwy sposób sprostania wymogowi ustawicznego rozwoju zawodowego.

Odnosząc się do autorskiej techniki wampirzej przedstawionej w tej pracy, spośród opisów podobnych technik w przeszłości na uwagę zasługuje artykuł Gerdinga z 1998 r. [22]. Autor opisuje technikę aspiracji podwichniętej soczewki w sekwencji: mała kapsuloreksja (1,5 mm), aspiracja mas soczewkowych za pomocą kaniuli do dróg łzowych.

Koncepcja stojąca za technikami wampirzą i Gerdinga wydaje się bardzo podobna, ale różnica między nimi jest diametralna. Technika Gerdinga, którą autor zastosował u dziecka ze stwierdzoną homocystynurią oraz problemem soczewkowym, mogła mieć zastosowanie w sytuacji, gdy soczewka własna pacjenta była jedynie podwichnięta i utrzymywała się na więzadłach Zinna. Obecnie w przypadku stwierdzenia podwichnięcia soczewki w celu jej usunięcia zastosowano by technikę z użyciem retraktorów, starając się zachować nie tylko torebkę soczewki, ale nawet wprowadzić do niej soczewkę sztuczną.

Ta historyczna technika nie sprawdziłaby się ani w opisanym przypadku, ani w stanach, gdy soczewka własna pacjenta jest praktycznie zwichnięta i utrzymuje się jedynie na pojedynczych więzadłach Zinna lub na torbie ciała szklatego. Obie techniki wskazują jednak na potrzebę stosowania rozwiązań szytych na miarę w nietuzinkowych przypadkach.

Nawiązując do tematu powikłań okulistycznych obserwowanych w homocystynurii, najczęściej wymienia się podwichnięcie soczewki własnej. Stan ten jest następstwem patologii w budowie aparatu utrzymującego soczewkę w oku. Obwódka rzęskowa bogata jest w cysteinę, której deficyt występuje w homocystynurii, co prowadzi do degeneracji więzadełek soczewki, utraty zdolności akomodacji, a ostatecznie do przemieszczenia soczewki. Ektopia soczewki, do której dochodzi zazwyczaj przed 25. r.ż., typowo jest zlokalizowana w kwadrancie dolno-nosowym. Przemieszczenie zwykle występuje obuocznie i jest symetryczne. Kierunek podwichnięcia nie jest rozstrzygającym, aczkolwiek zwichnięcie soczewek o lokalizacji dolnej, czy też dolno-nosowej lub do komory przedniej sugeruje homocystynurię.

Cechą odróżniającą homocystynurię od zespołu Marfana są popękane włókna obwódki rzęskowej, których liczba wzrasta w czasie [2, 8]. Ektopia występuje u 80% chorych w wieku 15 lat. W badaniu histopatologicznym zwraca uwagę gruba warstwa PAS-dodatniego (*peripheral anterior synechiae*, obwodowe zrosty przednie) materiału odkładającego się na powierzchni ciała rzęskowego [1].

W trakcie wykonywania zabiegu na oku prawym opisywanego pacjenta lekarz stwierdził praktyczny brak więzadełek na obszarze ponad 300° i miał wrażenie, iż soczewka utrzymuje się głównie na torbie przedniej ciała szklistego oraz na nielicznych pozostałych więzadłach Zinna.

Częstość ektopii soczewki u nieleczzonej populacji pacjentów może sięgać nawet 80% [14]. Jak wspomniano wcześniej, może również dochodzić do przemieszczenia się soczewki do komory przedniej lub uwięźnięcia jej w źrenicy. Powyższe stany mogą prowadzić do zamknięcia kąta przesączania, a następnie do jaskry wtórnej zamkniętego kąta [23].

Inni autorzy podają, że soczewka nigdy nie ulega podwichnięciu ku górze, jak w zespole Marfana, co jest istotną wskazówką diagnostyczną u pacjentów o marfanoidalnej budowie ciała. Pozostałymi objawami ocznymi, które

mogą pojawić się u osób ze stwierdzoną homocystynurią, są: wysoka krótkowzroczność, odwarstwienie siatkówki, obwodowe zwyrodnienia nabłonka barwnikowego. Opisano również atrofię nerwu wzrokowego, atrofię tęczówki, garbiak przedni, przymglenia soczewki i rogówki [1, 23]. W diagnostyce różnicowej nieurazowej ektopii soczewki należy wziąć pod uwagę: zespół Marfana, aniridię i jaskrę wrodzoną, zespół Ehlersa–Danlosa, hiperlizynemię, zespół Weilla–Marchesaniego oraz niedobór oksydazy siarczynowej, rodzinną ektopię soczewki, rodzinną mikrosferofakcję, zespół Sticklera, zespół Sturge–Webera (sporadycznie), zespół Crouzona (sporadycznie) [2, 13].

## WNIOSKI

Diagnostyka z użyciem AI powinna wejść na stałe do metod stosowanych w poszukiwaniu przyczyn badanych patologii lub schorzeń. Pomimo niepełnej precyzji odpowiedzi może służyć jako pewnego rodzaju punkt odniesienia dla zawodnej pamięci ludzkiej.

W przypadku podwichnięcia soczewki własnej nie należy skupiać się jedynie na przyczynach okulistycznych takiego stanu, czego przykładem jest wspomniana homocystynuria. Spośród wielu chorób wrodzonych homocystynurię wyróżnia fakt, że istnieje możliwość zapobiegania jej skutkom. W związku z powyższym to lekarz okulista może być pierwszą osobą, która wysunie podejrzenie tego śmiertelnego, choć potencjalnie podlegającego leczeniu schorzenia. Należy zdawać sobie sprawę z faktu, że w rodzinie pacjenta u osób heterozygotycznych i poniżej 50. r.ż. istnieje podwyższone ryzyko wystąpienia zakrzepów oraz zatorów naczyń siatkówki.

Technika wampirza jest procedurą ułatwiającą usunięcie miękkiej, praktycznie zwichniętej soczewki własnej pacjenta w sytuacji, gdy standardowo stosowane techniki nie mają racji bytu, a chcemy uniknąć zabiegu witrektomii tylnej.

*Źródło rycin: Wszystkie ryciny pochodzą z materiałów własnych autorów.*

### ADRES DO KORESPONDENCJI dr n. med. Adam Cywiński

Śląskie Centrum Leczenia Oczu, Żory  
44-240 Żory, ul Okrężna 11  
e-mail: adamcyw@gmail.com  
tel. +48 502 137 635

### ORCID

Adam Cywiński – ID – <http://orcid.org/0000-0001-8732-7396>



## Piśmiennictwo

1. Eagle RC. Eye Pathology an Atlas and Text. 2nd ed. LWW, 2011.
2. Okulistyka dziecięca i zez. BCSC 6. Seria Basic and Clinical Science Course. Hautz W., Loba P, Rękas M. (eds.). Edra Urban & Partner, Wrocław 2021.
3. Cross HE, Jensen AD. Ocular manifestations in the Marfan syndrome and homocystynuria. *Am J Ophthalmol.* 1973; 75: 405-20.
4. Interna Szczeklika 2023/2024. Szczeklika A, Gajewski P (eds.). Medycyna Praktyczna, Kraków 2023.
5. Ministerstwo Zdrowia. Rządowy program badań przesiewowych noworodków w Polsce na lata 2019-2026. <https://www.gov.pl/web/zdrowie/program-badan-przesiewowych-noworodkow-w-polsce-na-lata-2019-2026>.
6. Mulvihill A, Yap SM, O'Keefe M et al. Ocular Findings Among Patients with Late-Diagnosed or Poorly Controlled Homocystynuria Compared with a Screened, Well-Controlled Population. *J AAPOS.* 2001; 5(5): 311-5.
7. Morris A, Kozich V, Santra S et al. Guidelines for the diagnosis and management of cystathionine beta-synthase deficiency. *J Inherit Metab Dis.* 2017; 40: 49-74.
8. Yap S, Rushe H, Howard PM et al. The intellectual abilities of early-treated individuals with pyridoxine-nonresponsive homocystynuria due to cystathionine beta-synthase deficiency. *J Inherit Metab Dis.* 2001; 24(4): 437-47.
9. Yap S, Boers GH, Wilcken B et al. Vascular outcome in patients with homocystynuria due to cystathionine beta-synthase deficiency treated chronically: a multicenter observational study. *Arterioscler Thromb Vasc Biol.* 2001; 21(12): 2080-5.
10. Son P, Lewis L. Hyperhomocysteinemia. In: StatPearls [Internet]. StatPearls Publishing, Treasure Island (FL) 2024.
11. Sacharow SJ, Picker JD, Levy HL. Homocystynuria Caused by Cystathionine Beta-Synthase Deficiency. In: GeneReviews®. Adam MP, Ardinger HH, Pagon RA et al. (eds). University of Washington, Seattle 1993-2021.
12. Moorfields Manual of Ophthalmology. Jackson TL (ed.). Mosby, 2019.
13. Oxford Handbook of Ophthalmology. Murray PI, Denniston AKO. OUP, Oxford 2018.
14. Soczewka i zaćma. BCSC 11. Seria Basic and Clinical Science Course. Rękas M (ed.). Edra Urban & Partner, Wrocław 2021.
15. Smulders YM, Blom HJ. The homocysteine controversy. *J Inherit Metab Dis.* 2011; 34: 93-9.
16. Nygård O, Refsum H, Ueland PM et al. Major lifestyle determinants of plasma total homocysteine distribution: the Hordaland Homocysteine Study. *Am J Clin Nutr.* 1998; 67: 263-70.
17. Cywiński A. Technika "Wampirza" w usunięciu soczewki własnej. [Video] <https://medtube.pl/okulistyka/filmy-medyczne/39678-technika-wampirza-w-usuniecie-soczewki-wlasnej>.
18. Bowling B. Okulistyka Kliniczna Kanski. 8th ed. [Polish] Szaflik J, Izdebska J (pol. ed.). Edra Urban & Partner, Wrocław 2017.
19. Orski M. Wpływ różnych czynników na ubytek komórek śródbłonka rogówki. Okulistyka po Dyplomie. 2014; 4.
20. Wirbelauer C, Anders N, Pham DT et al. Early postoperative endothelial cell loss after corneal tunnel incision and phacoemulsification in pseudoexfoliation syndrome. *Ophthalmologe.* 1997; 94: 332-6.
21. Gaustadnes M, Wilcken B, Oliveriusova J et al. The molecular basis of cystathionine  $\beta$ -synthase deficiency in Australian patients: genotype-phenotype correlations and response to treatment. *Hum Mutat.* 2002; 20: 117-26.
22. Gerding H. Ocular complications and a new surgical approach to lens dislocation in homocystynuria due to cystathionine- $\beta$ -synthetase deficiency. *Eur J Pediatr.* 1998; 157(S2): S94-101.
23. Harrison DA, Mullaney PB, Mesfer SA et al. Management of ophthalmic complications of homocystynuria. *Ophthalmology.* 1998; 105(10): 1886-90.

### Wkład autorów:

Adam Cywiński: koncepcja, napisanie artykułu, edycja.  
Szymon Rzeźwicki: napisanie wstępu, edycja, zbiór i przegląd literatury.  
Łukasz Bednarski: edycja, przegląd literatury.

### Konflikt interesów:

Brak.

### Finansowanie:

Brak.

### Etyka:

Treści przedstawione w artykule są zgodne z zasadami Deklaracji Helsińskiej, dyrektywami EU oraz ujednoliconymi wymaganiami dla czasopism biomedycznych.

### Authors' contributions:

Adam Cywiński: idea, writing the article, editing.  
Szymon Rzeźwicki: writing the introduction, editing, collection and literature review.  
Łukasz Bednarski: editing, literature review.

### Conflict of interest:

None.

### Financial support:

None.

### Ethics:

The content presented in the article complies with the principles of the Helsinki Declaration, EU directives and harmonized requirements for biomedical journals.