ARTYKUŁ PRZEGLĄDOWY REVIEW ARTICLE
DOI: 10.24292/01.OT.300921.X

Diagnostyka neowaskularyzacji plamkowej typu 3

Diagnosis of type 3 macular neovascularization

Justyna Mędrzycka, Anna Piotrowicz, Joanna Gołębiewska, Radosław Różycki
Klinika Okulistyczna, Wojskowy Instytut Medycyny Lotniczej, Warszawa
Kierownik Kliniki: dr n. med. Radosław Różycki

NAJWAŻNIEJSZE

Neowaskularyzacja plamkowa typu 3 charakteryzuje się kompleksem patologicznych naczyń w siatkówce sensorycznej. W badaniu dna oka objawia się jako wylewy śródsiatkówkowe, obrzęk w plamce, wysięki twarde, odłączenie nabłonka barwnikowego.

HIGHLIGHTS

Type 3 macular neovascularization is characterized by a complex of pathological vessels in the sensory retina. In the examination of the fundus, it manifests as intraretinal haemorrhages, macular edema, hard exudates, and detachment of the pigmented epithelium.

STRESZCZENIE

Neowaskularyzacja plamkowa typu 3 charakteryzuje się kompleksem patologicznych naczyń zlokalizowanych w siatkówce sensorycznej. W badaniu dna oka objawia się jako wylewy śródsiatkówkowe, obrzęk w plamce, wysięki twarde i odwarstwienia nabłonka barwnikowego. Do diagnostyki i monitorowania terapii jest używana angiografia indocyjaninowa i fluoresceinowa oraz OCT i angio-OCT. Efekty leczenia są zależne od stadium zaawansowania choroby i zastosowanej terapii.

Słowa kluczowe: wysiękowa postać zwyrodnienia plamki związanego z wiekiem, neowaskularyzacja plamkowa, angiografia oparta na optycznej koherentnej tomografii, terapia anty-VEGF

ABSTRACT

Type 3 macular neovascularization is characterized by a complex of pathological vessels located in the sensory retina. Fundus oculi examination reveals intraretinal hemorrhages, macular edema, hard exudates and pigment epithelial detachments. Indocyanine and fluorescein angiography, OCT and angio-OCT are used for diagnosis and treatment monitoring. The treatment efficacy depends on the disease severity and the therapy applied.

Key words: wet age-related macular degeneration, macular neovascularization, optical coherence tomography angiography, anti-VEGF therapy

© Medical Education. For private and non-commercial use only. Downloaded from https://www.journalsmededu.pl/index.php/ophthatherapy/index: 27.07.2025; 06:21,12

WSTĘP

Neowaskularyzacja plamkowa (MNV, *macular neovascularization*) typu 3, dawniej określana jako proliferacje naczyniakowate siatkówki (RAP, *retinal angiomatous proliferation*), to jedna z postaci wysiękowego zwyrodnienia plamki związanego z wiekiem (wAMD, *wet age-related macular degeneration*) – choroby o charakterze przewlekłym i postępującym, która jest główną przyczyną utraty centralnego pola widzenia u pacjentów po 50. r.ż. [1].

Pierwsze doniesienia o występowaniu zespoleń pomiędzy krążeniem siatkówki i naczyniówki zostały opisane ponad 100 lat temu przez Ollera. W 1992 r. Hartnett i wsp. opisali nieprawidłowości naczyniowe siatkówki jako określenie neowaskularyzacji siatkówki [2]. Dopiero w 2001 r. Yannuzzi i wsp. wprowadzili pojęcie proliferacji naczyniakowatych siatkówki w odniesieniu do nieprawidłowości naczyniowych, które powstają w wewnętrznej części siatkówki i rozprzestrzeniają się w kierunku nabłonka barwnikowego (RPE, *retinal pigment epithelium*).

CHARAKTERYSTYKA NEOWASKULARYZACJI PLAMKOWEJ TYPU 3

Częstość występowania MNV typu 3 określa się na mniej więcej 15–20% nowo wykrytych przypadków wAMD wśród rasy białej. Statystyki te mogą być jednak nieco zaniżone z powodu wcześniejszego braku możliwości specjalistycznych metod obrazowania. W przeciwieństwie do pozostałych typów wAMD, które w równej mierze występują u kobiet i mężczyzn, MNV typu 3 częściej jest wykrywana u płci żeńskiej. Choroba najczęściej ma charakter obustronny, choć jej przebieg może być asymetryczny [1, 3, 4]. Campa i wsp. wykazali, że ⅓ pacjentów, u których wykryto jednostronne MNV typu 3, w ciągu 3 lat rozwinęła zmiany w drugim oku [5]. MNV typu 3 cechuje się złym rokowaniem z typową szybką progresją przez wszystkie stadia choroby, z wytworzeniem blizny i atrofii siatkówki włącznie [3]. W piśmiennictwie znajdziemy również doniesienia o wpływie czynników genetycznych mających związek z rozwojem tego typu neowaskularyzacji, m.in. polimorfizmu genu *ARMS2/HTRA* [6].

METODY DIAGNOSTYCZNE NEOWASKULARYZACJI PLAMKOWEJ TYPU 3

Przez lata złotym standardem w diagnostyce MNV typu 3 była angiografia indocyjaninowa (ICGA, *indocyanine green angiography*), która pozwala na obrazowanie ognisk hiperfluorescencyjnych, tzw. gorących punktów (*hot spot*) [7, 8]. Ze względu na trudniejszą dostępność ICGA w praktyce częściej jest wykorzystywane badanie angiografii fluoresceinowej (FA, *fluorescein angiography*) (ryc. 1).

RYCINA 1

Neowaskularyzacja plamkowa typu 3. FA uwidacznia PED i ognisko hiperfluorescencji, która nasila się w trakcie badania z poszerzeniem swoich granic. Skan OCT-B potwierdza obecność odwarstwienia nabłonka barwnikowego z płynem śródsiatkówkowym i ogniskami hiperrefleksyjnymi.

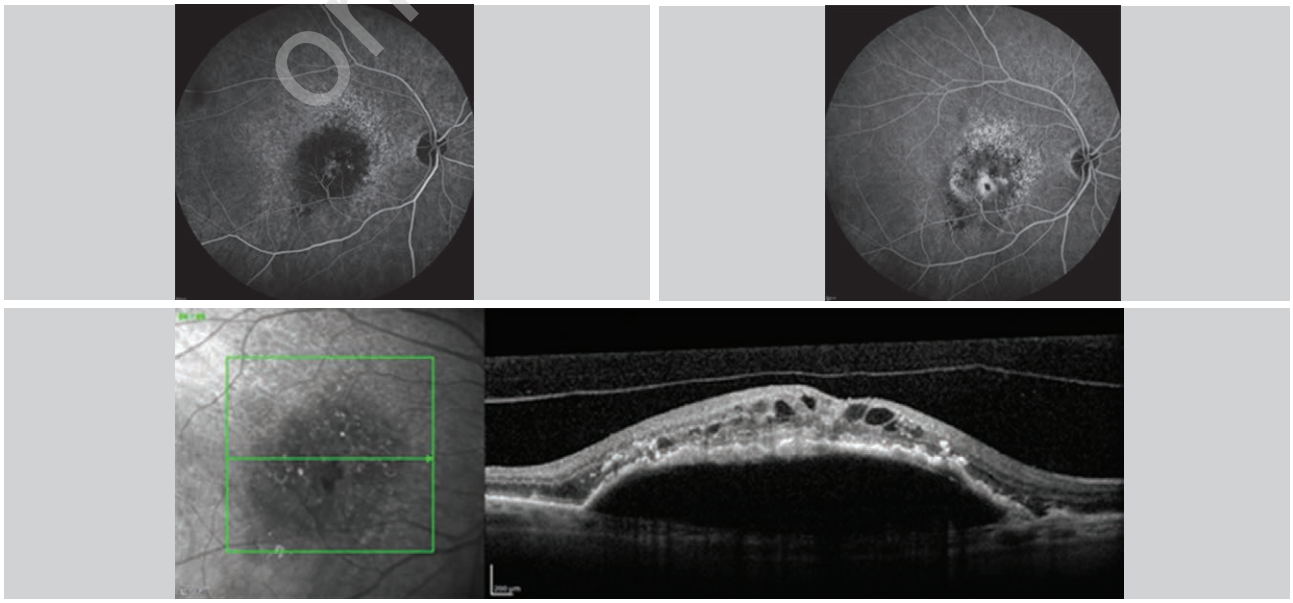

© Medical Education. For private and non-commercial use only. Downloaded from https://www.journalsmededu.pl/index.php/ophthatherapy/index: 27.07.2025; 06:21,12

Obecnie w diagnostyce MNV 3 najczęściej wykorzystuje się nieinwazyjne metody obrazowania, takie jak optyczna koherentna tomografia (OCT, *optical coherence tomography*) i angiografia oparta na optycznej koherentnej tomografii (angio-OCT, *optical coherence tomography angiography*) (ryc. 2).

W badaniu OCT pierwszym objawem MNV typu 3 może być obecność śródsiatkówkowych ognisk hiperrefleksyjnych, a następnie mogą się pojawiać przestrzenie płynu śródsiatkówkowego i anastomozy siatkówkowo-naczyniówkowe (RCA, *retinal-choroidal anastomosis*) (ryc. 3). W trakcie choroby dochodzi do odwarstwienia PRE i zwiększenia ilości płynu śród- i podsiatkówkowego (ryc. 4) [9, 10]. Wprowadzenie do diagnostyki okulistycznej badania angio-OCT pozwoliło na obrazowanie chorób siatkówki w różnych warstwach naczyniowych, co potwierdziło, że patologiczne naczynia w MNV typu 3 mają swój początek w splocie głębokim siatkówki.

RYCINA 2

W angio-OCT – na poziomie siatkówki zewnętrznej widoczny przepływ w patologicznych naczyniach rozrastających się jako kłębkowata zmiana – zaznaczone strzałkami.



For non-commercial use only

© Medical Education. For private and non-commercial use only. Downloaded from
https://www.journalsmededu.pl/index.php/ophthatherapy/index: 27.07.2025; 06:21,12

RYCINA 3

Progresja RAP. A. Widoczne pojedyncze cysty płynu śródsiatkówkowego. B. Progresja obrzęku siatkówki. C. Cystowaty obrzęk i anastomozy siatkówkowo-naczyniówkowe.

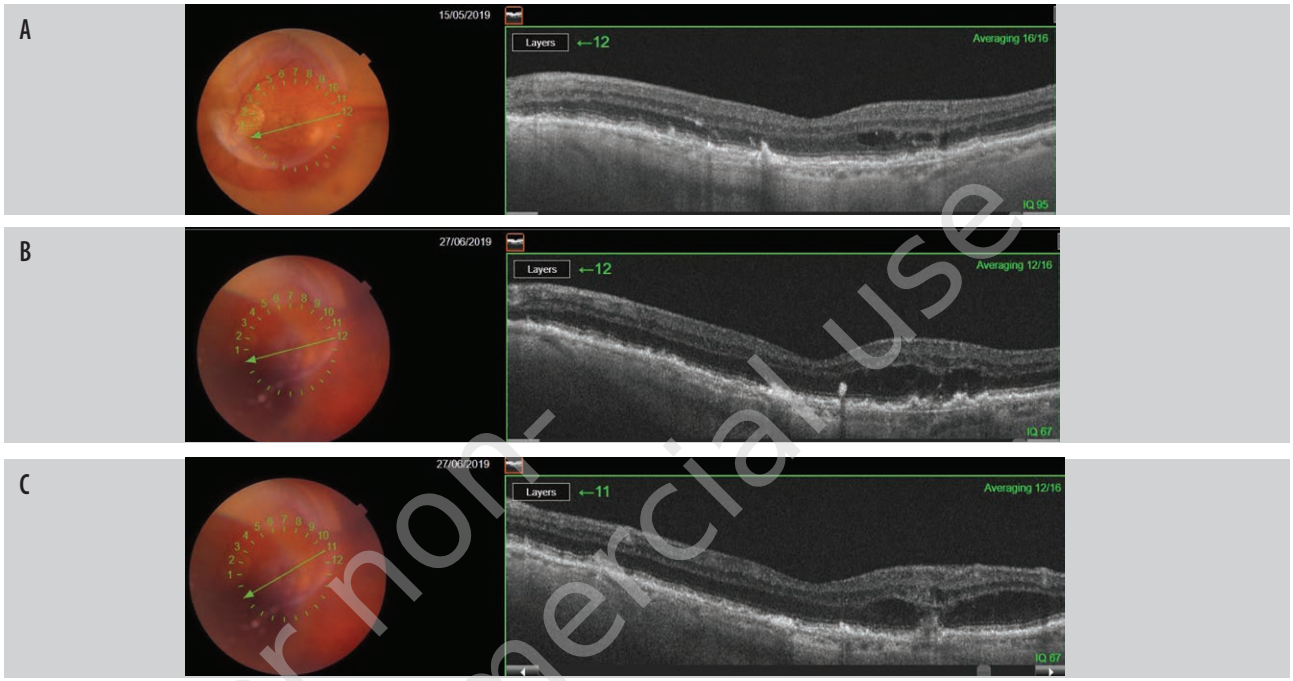

RYCINA 4

Skan OCT – uwidacznia odwarstwienie nabłonka barwnikowego z obecnością płynu podsiatkówkowego i śródsiatkówkowego oraz ogniskami hiperrefleksyjnymi.

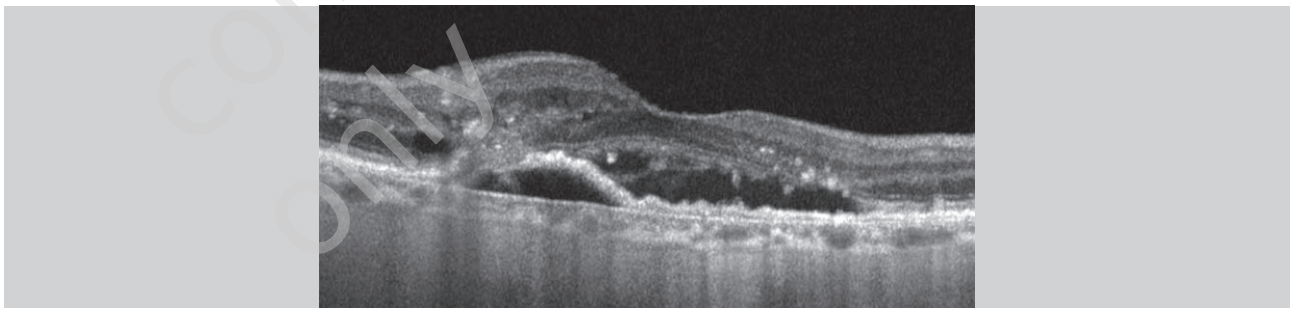

Yannuzzi i wsp. do oceny ewolucji MNV typu 3 zaproponowali trzy stadia w oparciu o objawy kliniczne i zmiany zachodzące w naczyniówce (tab. 1):

- stopień 1. – neowaskularyzacja śródsiatkówkowa (IRN, *intraretinal neovascularization*)
  Neowaskularyzacja jest położona głęboko w wewnętrznych warstwach siatkówki i kieruje się ku przedniej i tylnej granicy siatkówki. W badaniu przedmiotowym często obserwuje się krwotoki śródsiatkówkowe i obrzęk siatkówki. W badaniu OCT nierzadko stwierdza się drobne śródsiatkówkowe ogniska hiperrefleksyjne, często z towarzyszącym płynem pod siatkówką zmysłową (SRF, *subretinal fluid*). W angiografii indocyjaninowej można uwidocznić ogniskowy przeciek barwnika.
- stopień 2. – neowaskularyzacja podsiatkówkowa (SRN, *subretinal neovascularization*)
  Neowaskularyzacja śródsiatkówkowa rozszerza się głębiej w kierunku RPE, poza warstwę fotoreceptorów z zajęciem przestrzeni podsiatkówkowej. Często obserwuje się odwarstwienie siatkówki zmysłowej, krwotoki, narastający obrzęk śródsiatkówkowy. W przypadku gdy neowaskularyzacja połączy się z RPE, może dojść do jego surowiczego odwarstwienia. W badaniu OCT poza zmianami z poprzedniego stadium stwierdza się

© Medical Education. For private and non-commercial use only. Downloaded from https://www.journalsmededu.pl/index.php/ophthatherapy/index: 27.07.2025; 06:21,12

narastający obrzęk śródsiatkówkowy, surowicze odwarstwienia nabłonka barwnikowego.

- stopień 3. – neowaskularyzacja naczyniówki (CNV, *choroidal neovascularization*)
  Proces neowaskularyzacji dalej rozciąga się ku dołowi, przyczyniając się do powstania RCA często z towarzyszącym włóknisto-naczyniowym odwarstwieniem nabłonka barwnikowego (PED, *pigment epithelium detachment*) wysiękami twardymi. W badaniu angiografii fluoresceinowej i indocyjanowej są widoczne połączenia naczyń siatkówki i naczyniówki [1, 3].

z częstych powikłań w postaci zaćmy i wzrostu ciśnienia wewnątrzgałkowego (IOP, *intraocular pressure*) [13–15, 18]. Obecnie najczęściej stosowaną metodą terapii jest leczenie z użyciem preparatów anty-VEGF (*anti-VEGF therapy, anti-vascular endothelial growth factor therapy*) w iniekcjach doszklistkowych. Badania kliniczne w większości potwierdzają skuteczne utrzymanie lub poprawę ostrości wzroku i zmniejszenie wysięku w chorych oczach [16, 17], ale istnieją również doniesienia o pogorszeniu stanu miejscowego, z atrofią nabłonka barwnikowego siatkówki włącznie [19].

TABELA 1

Cechy ewolucji zmian MNV typu 3 w badaniu OCT i angio-OCT.

Stadia MNV typu 3	Zmiany w badaniu oftalmoskopowym	Zmiany w OCT	Zmiany w angio-OCT
Neowaskularyzacja śródsiatkówkowa	• krwotoki śródsiatkówkowe, obrzęk siatkówki, druzy	• śródsiatkówkowe hiperrefleksyjne ogniska, płyn podsiatkówkowy	• neowaskularyzacja w wewnętrznych warstwach siatkówki
Neowaskularyzacja podsiatkówkowa	• krwotoki śródsiatkówkowe, narastający obrzęk siatkówki, może dojść do surowiczego odwarstwienia siatkówki neurosensorycznej	• cystowaty obrzęk plamki, surowicze odwarstwienie nabłonka barwnikowego z płynem podsiatkówkowym	• surowicze PED, neowaskularyzacja bliżej RPE sięgająca poza warstwę fotoreceptorów
Neowaskularyzacja naczyniówkowa	• wysięki twarde	• rozległy włóknisto-naczyniowy PED, płyn śród- i podsiatkówkowy	• anastomozy siatkówkowo-naczyniówkowe

PED (*pigment epithelium detachment*) – odwarstwienie nabłonka barwnikowego; RPE (*retinal pigment epithelium*) – nabłonek barwnikowy.

PODSUMOWANIE

Wczesna i prawidłowa ocena stadium choroby ma istotne znaczenie w wyborze metody leczenia. Mimo wielu badań do tej pory nie powstał jeden, spójny protokół terapii proliferacji naczyniakowatych siatkówki. Dotychczas podejmowano próby leczenia MNV typu 3 z zastosowaniem terapii fotodynamicznej (PDT, *photodynamic therapy*) z użyciem werteporfiryny, jednak badania wykazały, że w monoterapii wyniki były niezadowalające [11, 12]. Kolejnym krokiem w leczeniu było połączenie PDT z iniekcją triamcynolonu do ciała szklistego. Efekty wydawały się dość obiecujące, świadczyły o stabilizacji ostrości wzroku i zmniejszeniu PED, jednak ograniczenie stosowania tej metody wynika

Dotychczas podejmowano liczne próby leczenia MNV typu 3, jednak do tej pory nie ustandaryzowano postępowania terapeutycznego. Monoterapia z anty-VEGF ma dobre krótkoterminowe wyniki, lecz wymaga częstych, systematycznych powtórzeń. Leczenie triamcynolonem z PDT wydaje się mieć szybkie efekty terapeutyczne, jednak z licznymi skutkami ubocznymi. Wciąż jest zbyt mało danych, aby rozwikłać, która metoda terapeutyczna przynosi największe korzyści w leczeniu.

Źródło rycin: Wszystkie ryciny pochodzą z materiałów własnych autorów.

ADRES DO KORESPONDENCJI
lek. Justyna Mędrzycka
Klinika Okulistyczna,
Wojskowy Instytut Medycyny Lotniczej
01-755 Warszawa, ul. Krasińskiego 54/56
e-mail: gryszkiewicz84@wp.pl

ORCID
Justyna Mędrzycka – ID – http://orcid.org/0000-0001-9578-719X
Anna Piotrowicz – ID – http://orcid.org/0000-0003-3910-6251
Joanna Gołębiewska – ID – http://orcid.org/0000-0002-3013-4363
Radosław Różycki – ID – http://orcid.org/0000-0001-7040-026X

© Medical Education. For private and non-commercial use only. Downloaded from https://www.journalsmededu.pl/index.php/ophthatherapy/index: 27.07.2025; 06:21,12

Piśmiennictwo

1. Yannuzzi LA, Freund KB, Takahashi BS. Review of retinal angiomatous proliferation or type 3 neovascularization. Retina. 2008; 28(3): 375-84.
2. Hartnett ME, Weiter JJ, Garsd A et al. Classification of retinal pigment epithelial detachments associated with drusen. Graefes Arch Clin Exp Ophthalmol. 1992; 230(1): 11-9. http://doi.org/10.1007/BF00166756.
3. Tsai ASH, Cheung N, Gan ATL et al. Retinal angiomatous proliferation. Surv Ophthalmol. 2017; 62(4): 462-92. http://doi.org/10.1016/j.survophthal.2017.01.
4. Gołębiewska J, Hautz W. Zastosowanie angio-OCT w diagnostyce i terapii okulistycznej – część I. OphthaTherapy. 2016; 3(3): 161-71.
5. Campa C, Harding S, Pearce I et al. Incidence of neovascularization in the fellow eye of patients with unilateral retinal angiomatous proliferation. Eye. 2010; 24: 1585-9. http://doi.org/10.1038/eye.2010.88.
6. Kałużny JJ, Zabel K, Zabel P. Proliferacje naczyniakowate siatkówki – epidemiologia, obraz kliniczny i leczenie. Okulistyka. 2021: 21-6.
7. Bearelly S, Espinosa-Heidmann DG, Cousins SW. The role of dynamic indocyanine green angiography in the diagnosis and treatment of retinal angiomatous proliferation. Br J Ophthalmol. 2008; 92(2): 191-6.
8. Öztaş Z, Menteş J. Retinal Angiomatous Proliferation: Multimodal Imaging Characteristics and Follow-up with Eye-Tracked Spectral Domain Optical Coherence Tomography of Precursor Lesions. Turk J Ophthalmol. 2018; 48(2): 66-9.
9. Rispoli M, Cennamo G, Di Antonio L et al. Imaging Biomarkers in Exudative AMD. Biomedicines. 2021; 9(6): 668.
10. Querques G, Miere A, Souied EH. Optical Coherence Tomography Angiography Features of Type 3 Neovascularization in Age-Related Macular Degeneration. Dev Ophthalmol. 2016; 56: 57-61. http://doi.org/10.1159/000442779. Epub 2016.
11. Boscia F, Parodi MB, Furino C et al. Photodynamic therapy with verteporfin for retinal angiomatous proliferation. Graefes Arch Clin Exp Ophthalmol. 2006; 244(10): 1224-32. http://doi.org/10.1007/s00417-005-0205-2. Epub 2006.
12. Stoffelns BM, Kramann C, Schoepfer K. Laserfotokoagulation und photodynamische Therapie (PDT) zur Behandlung der retinalen angiomatösen Proliferation (RAP) bei feuchter altersabhängiger Makuladegeneration (AMD) [Laser photocoagulation and photodynamic therapy (PDT) with verteporfin for retinal angiomatous proliferation (RAP) in age-related macular degeneration (AMD)]. Klin Monbl Augenheilkd. 2008; 225(5): 392-6. http://doi.org/10.1055/s-2008-1027251.
13. Rouvas AA, Papakostas TD, Vavvas D et al. Intravitreal ranibizumab, intravitreal ranibizumab with PDT, and intravitreal triamcinolone with PDT for the treatment of retinal angiomatous proliferation: a prospective study. Retina. 2009; 29(4): 536-44. http://doi.org/10.1097/IAE.0b013e318196b1de.
14. Krebs I, Krepler K, Stolba U et al. Retinal angiomatous proliferation: combined therapy of intravitreal triamcinolone acetonide and PDT versus PDT alone. Graefes Arch Clin Exp Ophthalmol. 2008; 246(2): 237-43. http://doi.org/10.1007/s00417-007-0651-0. Epub 2007.
15. Nakano S, Honda S, Oh H et al. Effect of photodynamic therapy (PDT), posterior subtenon injection of triamcinolone acetonide with PDT, and intravitreal injection of ranibizumab with PDT for retinal angiomatous proliferation. Clin Ophthalmol. 2012; 6: 277-82. http://doi.org/10.2147/OPTH.S29718. Epub 2012.
16. Saito M, Iida T, Kano M. Combined intravitreal ranibizumab and photodynamic therapy for retinal angiomatous proliferation. Am J Ophthalmol. 2012; 153(3): 504-14.e1. http://doi.org/10.1016/j.ajo.2011.08.038. Epub 2011.
17. Malamos P, Tservakis I, Kanakis M et al. Long-Term Results of Combination Treatment with Single-Dose Ranibizumab plus Photodynamic Therapy for Retinal Angiomatous Proliferation. Ophthalmologica. 2018; 240(4): 213-21. http://doi.org/10.1159/000487610. Epub 2018.
18. Mantel I, Ambresin A, Zografos L. Retinal angiomatous proliferation treated with a combination of intravitreal triamcinolone acetonide and photodynamic therapy with verteporfin. Eur J Ophthalmol. 2006; 16(5): 705-10. http://doi.org/10.1177/112067210601600507.
19. Hata M, Yamashiro K, Oishi A et al. Retinal pigment epithelial atrophy after anti-vascular endothelial growth factor injections for retinal angiomatous proliferation. Retina. 2017; 37(11): 2069-77. http://doi.org/10.1097/IAE.0000000000001457.

Wkład autorów:
Justyna Mędrzycka: 40%; Anna Piotrowicz: 25%; Joanna Gołębiewska: 25%; Radosław Różycki: 10%.

Konflikt interesów:
Nie występuje.

Finansowanie:
Nie występuje.

Etyka:
Treści przedstawione w artykule są zgodne z zasadami Deklaracji Helsińskiej, dyrektywami EU oraz ujednoliconymi wymaganiami dla czasopism biomedycznych.

Authors' contributions:
Justyna Mędrzycka: 40%; Anna Piotrowicz: 25%; Joanna Gołębiewska: 25%; Radosław Różycki: 10%.

Conflict of interest:
None.

Financial support:
None.

Ethics:
The content presented in the article complies with the principles of the Helsinki Declaration, EU directives and harmonized requirements for biomedical journals.

© Medical Education. For private and non-commercial use only. Downloaded from https://www.journalsmededu.pl/index.php/ophthatherapy/index: 27.07.2025; 06:21,12