ARTYKUŁ PRZEGLĄDOWY REVIEW ARTICLE
DOI: 10.24292/01.OT.150721.X

SMILE – charakterystyka zabiegu i jakość życia pacjentów

SMILE – characteristics of the procedure and the patients' quality of life

Marika Wolniewińska[1], Barbara Czarnota-Nowakowska[2], Jagoda Wolniewińska[3], Joanna Wierzbowska[4], Jarosław Kocięcki[5]

[1] Specjalistyczna Praktyka Lekarska w Poznaniu
[2] Klinika Okulistyczna Optegra w Poznaniu
Kierownik: dr n. med. Jolanta Oficjalska
[3] Uniwersytet Medyczny im. Karola Marcinkowskiego w Poznaniu
[4] Klinika Okulistyki, Wojskowy Instytut Medyczny w Warszawie
Kierownik: płk prof. dr hab. n. med. Marek Rękas
[5] Katedra Okulistyki i Klinika Okulistyczna, Uniwersytet Medyczny im. Karola Marcinkowskiego w Poznaniu
Kierownik: prof. dr hab. n. med. Jarosław Kocięcki

NAJWAŻNIEJSZE
Zabieg laserowej korekcji wad wzroku ReLEx® SMILE pozytywnie wpływa na jakość życia pacjentów.

HIGHLIGHTS
ReLEx® SMILE has a positive effect on the patients' quality of life.

STRESZCZENIE

Zabieg laserowej korekcji wad wzroku ReLEx® SMILE jest stosunkowo nowym, bezpłatkowym zabiegiem refrakcyjnym, wykonywanym tylko przy użyciu lasera femtosekundowego. Zyskał on uznanie zarówno wśród okulistów, jak i pacjentów, stanowiąc alternatywę dla zabiegu LASIK, uważanego dotąd za złoty standard w korekcji krótkowzroczności i astygmatyzmu krótkowzrocznego. W niniejszym artykule przedstawiono charakterystykę zabiegu ReLEx® SMILE w porównaniu z innymi zabiegami laserowej korekcji wad wzroku oraz jego wpływ na jakość życia pacjentów po zabiegu.

Słowa kluczowe: ReLEx® SMILE, laserowa korekcja wad wzroku, jakość życia

ABSTRACT

ReLEx® SMILE is a relatively new flapless laser vision correction procedure carried out exclusively by femtosecond laser which earned confidence among both physicians and patients. The procedure constitutes an alternative to LASIK, which was considered so far the golden standard in myopia and myopic astigmatism corrections. The present paper discusses the advantages of the ReLEx® SMILE in comparison with other types of laser vision correction, including the patients quality of life after ReLEx® SMILE.

Key words: ReLEx® SMILE, laser vision correction, quality of life

© Medical Education. For private and non-commercial use only. Downloaded from https://www.journalsmededu.pl/index.php/ophthatherapy/index: 27.04.2024; 00:13,28

WSTĘP

Chirurgia refrakcyjna jest jedną z najprężniej rozwijających się dziedzin okulistyki. Relatywnie nowym, trzeciej generacji, zabiegiem laserowej korekcji wad wzroku jest zabieg ReLEx® SMILE (***Re**fractive **L**enticule **Ex**traction – **S**mall **I**ncision **L**enticule **Ex**traction*), który ostatnio cieszy się coraz większą popularnością. W przeciwieństwie do zabiegu LASIK i zabiegów powierzchownych laserowej korekcji wad wzroku ReLEx® SMILE jest wykonywany tylko za pomocą lasera femtosekundowego [1]. Zmiana krzywizny rogówki w celu usunięcia wady wzroku jest dokonywana w innowacyjny „endoskopowy" sposób – laser femtosekundowy „wycina" fragment zrębu rogówki o kształcie mikrosoczewki, tzw. lentikulę, która następnie jest usuwana przez niewielkie cięcie boczne wielkości 2–5 mm (ryc. 1) [2]. Czas działania lasera wynosi ok. 30 s, bez względu na wielkość usuwanej wady wzroku [2], natomiast kształt i wielkość wycinanej mikrosoczewki wewnątrzrogówkowej odpowiadają wartości korygowanej wady refakcji. Wyeliminowanie procesu wytwarzania płatka, fotoablacji oraz zaoszczędzenie przedniej części zrębu i nerwów rogówki powoduje, iż zabieg ReLEx® SMILE jest uważany za minimalnie inwazyjny w porównaniu z zabiegiem LASIK (*laser-assisted in situ keratomileusis*) i innymi zabiegami powierzchownymi. Znajduje to również odzwierciedlenie w wielu istotnych aspektach okresu pozabiegowego, jak np. zminimalizowanie pooperacyjnego stanu zapalnego lub mniejsze osłabienie biomechaniki rogówki.

Obecnie ReLEx® SMILE jest wykorzystywany tylko do korekcji krótkowzroczności i astygmatyzmu krótkowzrocznego. Krótkowzroczność może być korygowana do -10 D, a astygmatyzm krótkowzroczny – do -5 D [2]. Trwają badania nad wprowadzeniem procedury ReLEx® SMILE do korekcji nadwzroczności [2]. W 2016 r. zabieg ReLEx® SMILE został pozytywnie zaopiniowany przez amerykańską Agencję ds. Żywności i Leków (FDA, Food and Drug Administration) i od tego czasu jest dostępny na całym świecie [3].

Podstawowym parametrem, który podlega ocenie po zabiegach chirurgii refrakcyjnej, jest ostrość wzroku. Obiektywne wyniki uwzględniające m.in. ostrości wzroku, takie jak: efektywność, przewidywalność, stabilność i bezpieczeństwo, po zabiegu ReLEx® SMILE są zadowalające i co najmniej porównywalne z zabiegiem LASIK, który był uważany do tej pory za złoty standard w korekcji krótkowzroczności oraz astygmatyzmu krótkowzrocznego [4]. W badaniu przeprowadzonym przez Yana i wsp. nie wykazano istotnych różnic w zakresie skuteczności, przewidywalności i bezpieczeństwa pomiędzy zabiegiem ReLEx® SMILE a FemtoLASIK (*femtosecond laser-assisted in situ keratomileusis*) [5]. Z kolei Ganesh i wsp. zaobserwowali większą przewidywalność zabiegu ReLEx® SMILE w porównaniu z FemtoLASIK [6]. Wyniki refrakcyjne po zabiegu ReLEx® SMILE są również co najmniej porównywalne z wynikami uzyskanymi po zabiegach powierzchownych (PRK [*photorefractive keratectomy*],

RYCINA 1

Technika zabiegu ReLEx® SMILE.

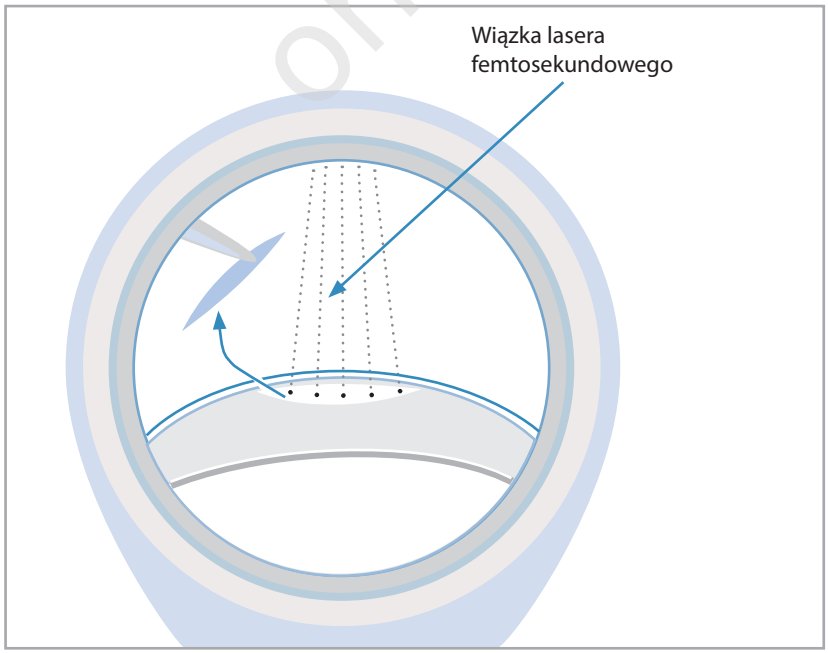

© Medical Education. For private and non-commercial use only. Downloaded from
https://www.journalsmededu.pl/index.php/ophthatherapy/index: 27.04.2024; 00:13,28

LASEK [*laser subepithelial keratomileusis*]) w zakresie korekcji niskiej krótkowzroczności [7].

W ostatnich latach wzrosła popularność i dostępność zabiegów laserowej korekcji wad wzroku, także w Polsce. Decydują się na nie w przeważającej większości osoby młode, zdrowe, aktywne zawodowo, niejednokrotnie zmotywowane chęcią poprawy jakości życia wyrażającą się poprawą codziennego funkcjonowania, np. możliwością uprawiania sportów, podróżowania, rozwojem zawodowym poprzez uwolnienie się od dotychczas stosowanej metody korekcji wady wzroku. W ocenie wyników laserowej korekcji wad wzroku (LKW) niezmiernie ważne jest również uwzględnienie subiektywnych odczuć pacjenta i jego subiektywnej oceny jakości widzenia i życia po zabiegu. Wiele przeprowadzonych badań dowodzi, iż niejednokrotnie ocena lekarza lub psychologa różni się od subiektywnej oceny pacjenta [8, 9].

Celem pracy jest przedstawienie zalet zabiegu ReLEx® SMILE w porównaniu z innymi zabiegami LKW oraz omówienie zmian jakości życia pacjentów po zabiegu ReLEx® SMILE.

RELEX® SMILE – TYLKO LASER FEMTOSEKUNDOWY

Minimalnie inwazyjny, bezpłatkowy zabieg ReLEx® SMILE jest wykonywany tylko przy użyciu lasera femtosekundowego, który wykazuje mniejszą zależność od czynników zewnętrznych, takich jak temperatura i wilgotność pomieszczenia, w porównaniu z laserem ekscymerowym [10, 11]. Co więcej, ilość energii lasera femtosekundowego wykorzystywana podczas procedury ReLEx® SMILE, jest zdecydowanie mniejsza w porównaniu z zabiegami LKW wykorzystującymi laser ekscymerowy. Kolejną zaletą zabiegu jest wyeliminowanie procesu fotoablacji, który jest zależny od stopnia uwodnienia rogówki [12]. Zalety lasera femtosekundowego sprawiają, iż procedura ReLEx® SMILE cechuje się większą przewidywalnością, precyzją oraz mniej nasilonym stanem zapalnym powierzchni oka i szybszą regeneracją rogówki [10]. Wykorzystanie tylko jednej platformy laserowej skraca czas trwania zabiegu w porównaniu z zabiegiem FemtoLASIK, co jest istotne zarówno dla chirurga, jak i pacjenta.

BIOMECHANIKA ROGÓWKI

Biomechanika rogówki ma szczególne znaczenie w obrębie zabiegów LKW. Dochodzi wówczas do ingerencji w elementy strukturalne rogówki oraz sposób ich organizacji, co wpływa na jej parametry biomechaniczne, takie jak sprężystość i sztywność. Lepsze poznanie biomechaniki rogówki po LKW, w tym po zabiegu ReLEx® SMILE, ma na celu doskonalenie ich bezpieczeństwa, skuteczności i przewidywalności.

Zrąb rogówki stanowi 90% jej grubości. Przednia część zrębu rogówki, stanowiąca 40% jego grubości, jest mocniejsza i prezentuje większą wytrzymałość na rozciąganie, przynajmniej o 50%, w porównaniu z tylną częścią zrębu [13].

Bezpłatkowy zabieg ReLEx® SMILE pozostawia błonę Bowmana i włókna kolagenowe przedniej części zrębu rogówki w dużym stopniu nienaruszone, w przeciwieństwie do zabiegów poprzedniej generacji, co sugeruje pozytywny wpływ na biomechanikę rogówki.

Reinstein i wsp. stworzyli matematyczną formułę służącą do oszacowywania wytrzymałości rogówki na rozciąganie po zabiegach PRK, LASIK i ReLEx® SMILE [14]. Wykazali, iż wytrzymałość zrębu rogówki na rozciąganie była znacząco większa po zabiegu ReLEx® SMILE niż po zabiegach PRK i LASIK podczas korekcji takiej samej wielkości wady refrakcji. Dla przykładu po usunięciu 100 µm tkanki rogówki przy przedoperacyjnej grubości rogówki 550 µm po zabiegu ReLEx® SMILE rogówka zachowuje 75% całkowitej wytrzymałości zrębu na rozciąganie (TTS, *total stromal tensile strength*), zaś po PRK – 68%, a po zabiegu LASIK – 54%. Z tego też względu autorzy postulują, że metoda ReLEx® SMILE powinna być preferowaną techniką laserowej korekcji krótkowzroczności wysokiej.

Parametrami służącymi również do oceny wytrzymałości biomechanicznej rogówki są histereza rogówkowa (CH, *corneal hysteresis*) oraz współczynnik oporu rogówki (CRF, *corneal resistance factor*).

W badaniu *in vivo* Wang i wsp. wykazali mniejsze obniżenie CH i CRF po zabiegu ReLEx® SMILE w porównaniu z zabiegiem FemtoLASIK przy korekcji krótkowzroczności powyżej -6 D, natomiast nie obserwowali istotnych różnic przy korekcji mniejszej krótkowzroczności [15]. Wu i wsp. również donoszą o statystycznie istotnej przewadze zabiegu ReLEx® SMILE nad zabiegiem FemtoLASIK [16], a Dou i wsp. – nad klasycznym zabiegiem powierzchownej ablacji LASEK w zakresie CH i CRF [17]. Odmienne wyniki w swoim opracowaniu przedstawili Agca i wsp., którzy nie wykazali istotnej różnicy pomiędzy zabiegiem ReLEx® SMILE i FemtoLASIK [18].

W podsumowaniu swojej pracy Reinstein i wsp. stwierdzają, że większa ochrona biomechanicznej stabilności rogówki po zabiegu ReLEx® SMILE w porównaniu z zabiegiem LASIK jest wysoce prawdopodobna, jednakże nie zostało to definitywnie potwierdzone w badaniach ze względu na ograniczenia technologiczne [2]. Co więcej, zaoszczędzenie przedniej – najbardziej wytrzymałej na rozciąganie części istoty właściwej rogówki powinno się przekładać na mniejsze ryzyko regresji wady wzroku oraz rozwoju ektazji rogówki w obserwacji długoterminowej [19].

© Medical Education. For private and non-commercial use only. Downloaded from https://www.journalsmededu.pl/index.php/ophthatherapy/index: 27.04.2024; 00:13,28

ABERRACJE WYŻSZEGO RZĘDU

Zabiegi LKW indukują występowanie pooperacyjnych aberracji wyższego rzędu (HOAs, *higher-order aberrations*) – m.in. coma, trefoil czy aberracji sferycznych. Mają one swój udział w rozwoju pooperacyjnych zaburzeń widzenia w warunkach zmierzchowych, nocnych oraz w obniżeniu poczucia kontrastu [20]. Mogą zatem się przyczynić do obniżenia jakości widzenia i życia pacjentów.

W badaniu porównawczym nie obserwowano istotnych różnic w nasileniu HOAs pomiędzy zabiegiem ReLEx® SMILE a zabiegiem *wavefront* FemtoLASIK, który jest uważany za rekomendowaną metodę korekcji w oczach z wysokim poziomem HOAs [21]. Ganesh i wsp. [6] oraz Lin i wsp. [22] wykazali natomiast istotnie statystycznie mniejsze występowanie HOAs po zabiegu ReLEx® SMILE w porównaniu z zabiegiem FemtoLASIK. Mniejszą częstość występowania HOAs po korekcji wysokiej krótkowzroczności zaobserwowano także w okresie rocznej obserwacji po zabiegu ReLEx® SMILE w porównaniu z powierzchownym zabiegiem LASEK [23]. Z kolei Pedersen i wsp. zaobserwowali zmniejszenie się poziomu HOAs po kilku latach od zabiegu LKW, co może się wiązać z przebudową nabłonka rogówki [24].

STAN ZAPALNY I GOJENIE SIĘ ROGÓWKI

Ważnym aspektem okresu po zabiegach LKW jest stan zapalny i proces gojenia się powierzchni gałki ocznej oraz rogówki, gdyż mogą one wpływać na bezpieczeństwo, skuteczność i przewidywalność zabiegów. Zaburzony proces gojenia i stan zapalny wywierają wpływ na niedokorygowanie, przekorygowanie, regresję wady [25, 26], wystąpienie pooperacyjnego przymglenia rogówki (*haze*) lub nasilenie pooperacyjnego zespołu suchego oka oraz mogą mieć wpływ na stabilność biomechaniczną rogówki [27].

Gao i wsp. wykazali, iż zmiany na powierzchni oka we wczesnym okresie pooperacyjnym są mniej nasilone po zabiegu ReLEx® SMILE w porównaniu z zabiegiem FemtoLASIK [28]. Po zabiegu ReLEx® SMILE stężenia IL-6 i NGF we łzach były niższe i ulegały szybszej normalizacji. Dong i wsp. w badaniach przeprowadzonych na królikach wykazali, że zabieg ReLEx® SMILE indukuje apoptozę, proliferację keratocytów oraz stan zapalny w mniejszym stopniu niż zabieg FemtoLASIK [27]. Badacze wysunęli hipotezę tych reakcji rogówki po zabiegu. Według nich ReLEx® SMILE, będąc zabiegiem minimalnie inwazyjnym, wywołuje mniejszy uraz rogówki poprzez ograniczenie cięcia i eliminację procesu ablacji, co jest związane z mniejszą ekspresją chemokin oraz mniejszą ilością resztek martwiczych w interfejsie. Co więcej, zaoszczędzenie błony Bowmana i eliminacja wytwarzania płatka rogówki ograniczają kontakt cytokin z rogówką.

USZKODZENIE NERWÓW ROGÓWKI

Rogówka jest jedną z najbardziej unerwionych tkanek w ludzkim organizmie [29]. Włókna nerwowe ją zaopatrujące są narażone na uszkodzenie podczas zabiegów LKW [30]. Zabieg ReLEx® SMILE w porównaniu z innymi zabiegami LKW pozostawia przednią część rogówki nienaruszoną, z wyjątkiem cięcia służącego do usuwania mikrosoczewki wewnątrzrogówkowej, zaoszczędzając tym samym włókna nerwowe. W przeciwieństwie do niego zabiegi powierzchowne LKW uszkadzają przednią część rogówki podczas fotoablacji laserem ekscymerowym, a w trakcie zabiegu LASIK włókna nerwowe są dodatkowo uszkadzane podczas wytwarzania płatka rogówki za pomocą mikrokeratomu lub lasera femtosekundowego.

Minimalna inwazyjność zabiegu ReLEx® SMILE przejawia się mniejszym uszkodzeniem włókien nerwowych rogówki i mniej obniżonym czuciem rogówki, w szczególności w pierwszych miesiącach po zabiegu w porównaniu z innymi zabiegami LKW [28, 31]. Zmniejsza to ryzyko rozwoju epiteliopatii neurotroficznej oraz zespołu suchego oka (ZSO). Donnenfeld i wsp. zauważyli pozytywną zależność pomiędzy denerwacją rogówki a rozwojem zespołu suchego oka [32].

ZESPÓŁ SUCHEGO OKA

ZSO jest najczęstszym efektem ubocznym występującym po zabiegach LKW [33]. W większości przypadków ma on charakter przejściowy [33], a w jego rozwoju mają udział zmiany czynnościowe i morfologiczne powierzchni oka [34]. Uważa się, że główną rolę odgrywają jednak uszkodzenie nerwów zaopatrujących rogówkę oraz stan zapalny powierzchni oka.

Objawy podmiotowe jatrogennego, pooperacyjnego ZSO obejmują klasyczne symptomy zespołu suchego oka. W okresie pooperacyjnym, kiedy rogówka wykazuje cechy keratopatii neurotroficznej, pacjenci uskarżają się również na niestandardowe objawy ZSO: wahania jakości widzenia w ciągu doby oraz pogorszenie widzenia wieczorami, nocą. Symptomy ZSO nie tylko obniżają jakość widzenia, lecz także mogą utrudniać wykonywanie podstawowych czynność dnia codziennego, obniżając tym samym jakość życia pacjenta [35, 36] i negatywnie oddziałując na sferę fizyczną, psychiczną i społeczną [37]. Dlatego też w diagnostyce szczególną rolę powinny odgrywać badanie podmiotowe pacjenta, jego indywidualna ocena odczuć, dolegliwości po zabiegu i wpływu ZSO na codzienne funkcjonowanie.

Niewielka inwazyjność zabiegu ReLEx® SMILE, wyrażająca się mniejszym uszkodzeniem nerwów zaopatrujących rogówkę oraz mniej nasilonym stanem zapalnym powierzchni, sprawia, że obiektywne wykładniki ZSO (test Schirmera, T-BUT) po zabiegu SMILE są mniej zaburzone w porówna-

For non-commercial use only

© Medical Education. For private and non-commercial use only. Downloaded from
https://www.journalsmededu.pl/index.php/ophthatherapy/index: 27.04.2024; 00:13,28

niu z zabiegiem FemtoLASIK [38–40]. Co więcej, w przeprowadzonej metaanalizie Shen i wsp. również wykazali, że pacjenci po zabiegu LASIK odczuwają więcej objawów ZSO w porównaniu z pacjentami po zabiegu ReLEx® SMILE [39].

Podstawę terapii ZSO stanowi substytucja łez, w szczególności zaleca się preparaty wolne od konserwantów, które są rutynowo rekomendowane po zabiegach LKW. Leczenie pierwszego rzutu wymaga regularnego stosowania sztucznych łez, co może być uciążliwe dla pacjenta, ograniczać jego funkcjonowanie oraz generować kolejne koszty, obniżając tym samym jakość jego życia.

W badaniu przeprowadzonym przez Denoyera i wsp. 80% pacjentów w 6. miesiącu po zabiegu ReLEx® SMILE nie używało sztucznych łez, natomiast po zabiegu FemtoLASIK – tylko 57% pacjentów [41]. Pozostali badani po zabiegu ReLEx® SMILE aplikowali sztuczne łzy zdecydowanie rzadziej (okazjonalnie lub maksymalnie 3 razy dziennie) w porównaniu z pacjentami po zabiegu FemtoLASIK. Co więcej, żaden z pacjentów po zabiegu ReLEx® SMILE nie korzystał z preparatów w postaci żeli.

POWIKŁANIA PO ZABIEGU RELEX® SMILE

Zabieg ReLEx® SMILE, w porównaniu z innymi zabiegami LKW, jest bardziej skomplikowaną procedurą pod względem technicznym oraz charakteryzuje się dłuższą krzywą uczenia [2]. Mimo to jest uważany za zabieg bezpieczny o niskim ryzyku powikłań śródoperacyjnych i pooperacyjnych [2].

Bezdyskusyjną zaletą procedury ReLEx® SMILE jest wyeliminowanie powikłań związanych z płatkiem rogówki, takich jak m.in.: przedarcie, oderwanie czy pomarszczenie płatka oraz jego przemieszczenie pod wpływem urazu. Z tego też względu jest to procedura przeznaczona również dla pacjentów uprawiających sporty atletyczne i kontaktowe.

ŚRÓDOPERACYJNE ODCZUCIA PACJENTÓW

Bardzo ważnym aspektem, wpływającym także na zadowolenie pacjentów decydujących się na zabieg LKW, jest zapewnienie im okołozabiegowego poczucia bezpieczeństwa i komfortu. Śródoperacyjne odczucia pacjentów podczas zabiegu ReLEx® SMILE i FemtoLASIK są podobne [42]. Niemniej jednak, pomimo zastąpienia mikrokeratomu laserem femtosekundowym w procedurze LASIK, pacjenci doświadczali więcej obaw i strachu na pierwszych etapach zabiegu (spowodowanego przysysaniem mikrokeratomu, wytwarzaniem i podnoszeniem płatka) w porównaniu z pacjentami operowanymi metodą ReLEx® SMILE [42].

JAKOŚĆ ŻYCIA PACJENTÓW

Wspomniana jakość życia (QoL, *quality of life*) jest pojęciem bardzo złożonym, wielopłaszczyznowym, odzwierciedlającym wiele aspektów ludzkiego życia. W 1990 r. Schipper zaproponował termin *jakość życia uwarunkowana stanem zdrowia* (HRQoL, *health related quality of life*), którą rozumie jako „funkcjonalny skutek choroby i jej leczenia odbierany przez pacjenta" [43]. Efekty terapeutyczne i samo schorzenie są oceniane z perspektywy pacjenta na płaszczyźnie fizycznej, psychicznej i społecznej.

Podstawowym narzędziem służącym do oceny jakości życia pacjentów są kwestionariusze. W obrębie chirurgii refrakcyjnej można się posłużyć walidowanymi ankietami, takimi jak np.: wpływ korekcji refrakcyjnej na jakość życia (QIRC, *Quality of Life Impact of Refractive Correction*), *National Eye Institute Refractive Quality of Life* (NEI-RQL) czy *Refractive Status Vision Profile* (RSVP) [44].

Chętnie wykorzystywanym kwestionariuszem jest QIRC. Cechuje się on wysoką wiarygodnością, a pytania w nim zawarte dotyczą wielu aspektów: funkcji widzenia, objawów ze strony narządu wzroku, codziennego funkcjonowania, kosztów związanych z wybraną metodą korekcji wady refrakcji, obaw dotyczących stanu zdrowia narządu wzroku oraz samopoczucia [44].

Przeprowadzone badania z wykorzystaniem kwestionariusza QIRC dowodzą, iż zabiegi LKW, w tym zabieg ReLEx® SMILE, poprawiają jakość życia pacjentów na wielu płaszczyznach. W badaniu przeprowadzonym w Rosji przez Klokovę i wsp. jakość życia oceniano przed 1., 3. i 6. miesiącem oraz w 1., 3. i 6. miesiącu po zabiegach ReLEx® SMILE i FemtoLASIK [45]. Na każdej kolejnej wizycie kontrolnej obserwowano wzrost jakości życia po obu zabiegach, która na ostatniej wizycie osiągnęła najwyższą wartość. Co więcej, na każdej wizycie kontrolnej jakość życia była istotnie wyższa w porównaniu z okresem przed zabiegiem, a na trzeciej i czwartej wizycie jakość życia po zabiegu ReLEx® SMILE była znacząco wyższa w porównaniu z jakością życia pacjentów po zabiegu FemtoLASIK. Z kolei w badaniu przeprowadzonym w Singapurze nie wykazano istotnych różnic w jakości życia w zakresie funkcjonowania fizycznego i psychicznego pomiędzy zabiegiem ReLEx® SMILE i FemtoLASIK [42], a Ang i wsp. nie wykazali różnic w jakości życia pacjentów z niską oraz ze średnią i z wysoką krótkowzrocznością po zabiegu ReLEx® SMILE [46].

Pozytywny wpływ zabiegu ReLEx® SMILE na jakość życia pacjentów jest zauważany również w kilkuletnich obserwacjach. Cztery lata po zabiegu ReLEx® SMILE średni całkowity wynik dotyczący jakości życia pacjentów był znacząco wyższy w porównaniu z osobami noszącymi okulary [47]. W innej publikacji jakość życia 3 lata po zabiegu była podobna po zabiegu ReLEx® SMILE i FemtoLASIK, aczkolwiek ZSO i zjawisko olśnienia występowały rzadziej po ReLEx® SMILE [48].

For non-commercial use only

© Medical Education. For private and non-commercial use only. Downloaded from https://www.journalsmededu.pl/index.php/ophthatherapy/index: 27.04.2024; 00:13,28

ZABURZENIA WIDZENIA O ZMIERZCHU I NOCĄ

Niezaprzeczalny wpływ na satysfakcję pacjenta z zabiegu LKW oraz subiektywną ocenę jakości jego życia i widzenia po zabiegu LKW wywierają zaburzenia widzenia o zmierzchu i nocą. Mogą one wystąpić nawet po niepowikłanym laserowym usunięciu wady refrakcji. Wyróżnia się wiele postaci upośledzonego widzenia w warunkach niskiego oświetlenia: efekt gwiaździstej aureoli wokół źródeł światła (*starburst*), efekt *halo* (*halo*), efekt olśnienia (*glare*), efekt podwójnego obrazu (*ghosting*) oraz zmniejszoną wrażliwość na kontrast.

Zaburzenia widzenia wieczorami mogą upośledzać jakość widzenia i przyczyniać się do ograniczeń w codziennym funkcjonowaniu, np. utrudniają prowadzenie samochodu, jazdę rowerem czy wykonywanie innych podstawowych czynności wieczorami oraz podczas jesiennych i zimowych miesięcy. Stopień ich subiektywnego odczucia znacząco różni się między pacjentami [49].

Badania dotyczące efektu *halo* i olśnienia po zabiegu ReLEx® SMILE przeprowadzili Ang i wsp. [42, 46] oraz Damgaard i wsp. [50]. Występowanie i nasilenie efektów w tych trzech badaniach było oceniane w 1. i 3. miesiącu po zabiegu przy użyciu tej samej ankiety, w której zastosowano pięciostopniową skalę (1 oznaczało brak efektu *halo/glare*, 5 – bardzo/ekstremalnie nasilony efekt *halo/glare*). W opracowaniu Anga i wsp. w 1. miesiącu po zabiegu nasilenie zjawiska *halo* i olśnienia wynosiło odpowiednio 2,3 ± 1,3 i 2,3 ± 1,0, a w 3. miesiącu zmniejszyło się odpowiednio do 1,8 ± 0,9 i 1,77 ± 0,8 [42]. W swoim kolejnym badaniu *halo* i olśnienie oceniał w dwóch grupach pacjentów z niską oraz umiarkowaną i wysoką krótkowzrocznością [46]. Nasilenie efektów nie różniło się istotnie między grupami i podobnie jak we wcześniejszym badaniu ich intensywność zmniejszała się w czasie. Z kolei Damgaard i wsp. badali wspomniane efekty wśród pacjentów operowanych z powodu krótkowzroczności i astygmatyzmu krótkowzrocznego w jednym oku metodą ReLEx® SMILE, a w drugim oku metodą FemtoLASIK [50]. Zabiegi były wykonywane w tym samym dniu. Również w tej pracy wykazano zmniejszenie nasilenia *halo* i *glare* w obojgu oczach na wizycie w 3. miesiącu i nie obserwowano istotnych różnic w ich nasileniu pomiędzy zabiegami. Ganesh i wsp. oceniali zaś wpływ olśnienia ze strony reflektorów nadjeżdżających samochodów na widoczność znaków na drodze w 15. dniu po zabiegu ReLEx® SMILE i LASIK w czterostopniowej skali (0 – *glare* nie sprawia trudności, 4 – sprawia poważne trudności) [6]. Średnie nasilenie efektu olśnienia było istotnie mniejsze po zabiegu ReLEx® SMILE w porównaniu z zabiegiem LASIK ($p < 0{,}001$). W okresie 3 lat po zabiegu efekt olśnienia oceniany w skali od 0 do 10 (0 – brak efektu, 10 – maksymalne nasilenie) był również istotnie mniej nasilony po zabiegu ReLEx® SMILE w porównaniu z zabiegiem FemtoLASIK ($p = 0{,}021$) [48].

SATYSFAKCJA PACJENTÓW Z ZABIEGU RELEX® SMILE

Zabieg ReLEx® SMILE cechuje się również znaczącą poprawą widzenia w indywidualnej ocenie pacjentów oraz wysokim poziomem satysfakcji pacjentów z wykonanego zabiegu [51–53]. Na szczególną uwagę zasługuje badanie przeprowadzone przez Ivarsena i wsp. w grupie 922 osób w 3. miesiącu po zabiegu ReLEx® SMILE [54]. Średni poziom satysfakcji pacjentów oceniany w skali od 0 do 10 (10 – maksymalny poziom zadowolenia) wynosił 9,34. Tylko sześć osób było niezadowolonych (wynik poniżej 5). Po zastosowanym dodatkowym leczeniu, po rocznej obserwacji, liczba ta zmniejszyła się do dwóch osób. W doniesieniu Vestergaarda i wsp. średni poziom satysfakcji oceniany również w skali od 0 do 10 (10 – maksymalny poziom zadowolenia) wyniósł 9,3 ± 1,1 w 3. miesiącu po zabiegu ReLEx® SMILE. 95% pacjentów zgłaszało bardzo dużą poprawę widzenia, 4% umiarkowaną, a 1% niewielką lub brak poprawy [53]. W badaniu Sekundy w 6. miesiącu po zabiegu ReLEx® SMILE wartości wyniosły odpowiednio 68,2%, 28,4%, 3,4% [51].

Wysoki poziom zadowolenia i satysfakcji z zabiegu znajduje swoje potwierdzenie w chęci rekomendowania go znajomym i rodzinie. W badaniu Vestergaarda i wsp. 95% (89) pacjentów polecało zabieg ReLEx® SMILE swoim znajomym [53], a w badaniu Sekundy 93,3% (45) respondentów zdecydowałoby się na niego jeszcze raz [51].

PODSUMOWANIE

Zabieg ReLEx® SMILE, podobnie jak inne zabiegi LKW, wpływa pozytywnie na jakość życia pacjentów. Innowacyjność technologiczna zabiegu ReLEx® SMILE i znacząca poprawa jakości życia pacjentów czyni go atrakcyjnym wyborem metody korekcji krótkowzroczności i astygmatyzmu krótkowzrocznego zarówno dla pacjentów, jak i dla chirurgów refrakcyjnych.

Źródło rycin: Rycina pochodzi z materiałów własnych autorów.

ADRES DO KORESPONDENCJI
dr n. med. Marika Wolniewińska
Indywidualna Praktyka Lekarska Marika Wolniewińska
61-008 Poznań, ul. Smolna 13A/142

ORCID
Marika Wolniewińska – ID – http://orcid.org/0000-0001-7185-7448
Joanna Wierzbowska – ID – http://orcid.org/0000-0002-6993-7518
Jarosław Kocięcki – ID – http://orcid.org/0000-0001-7321-1835

© Medical Education. For private and non-commercial use only. Downloaded from https://www.journalsmededu.pl/index.php/ophthatherapy/index: 27.04.2024; 00:13,28

Piśmiennictwo

1. Titiyal JS, Kaur M, Shaikh F et al. Small incision lenticule extraction (SMILE) techniques: patient selection and perspectives. Clin Ophthalmol. 2018; 12: 1685-99.
2. Moshirfar M, McCaughey MV, Reinstein DZ et al. Small-incision lenticule extraction. J Cataract Refract Surg. 2015; 41(3): 652-65.
3. Moshirfar M, Murri MS, Shah TJ et al. Initial single-site surgical experience with SMILE: a comparison of results to FDA SMILE, and the earliest and latest generation of LASIK. Ophthalmol Therapy. 2018; 7: 347-60.
4. Ganesh S, Brar S, Arra RR. Refractive lenticule extraction small incision lenticule extraction: A new refractive surgery paradigm. Ind J Ophthalmol. 2018; 66(1): 10-9.
5. Yan H, Gong LY, Huang W et al. Clinical outcomes of small incision lenticule extraction versus femtosecond laser-assisted LASIK for myopia: a Meta-analysis. Int J Ophthalmol. 2017; 10: 1436-45.
6. Ganesh S, Gupta R. Comparison of visual and refractive outcomes following femtosecond laser-assisted lasik with smile in patients with myopia or myopic astigmatism. J Refract Surg. 2014; 30: 590-6.
7. Ganesh S, Brar S, Patel U. Comparison of ReLEx SMILE and PRK in terms of visual and refractive outcomes for the correction of low myopia. Int Ophthalmol. 2018; 38(3): 1147-54.
8. Janse AJ, Gemke RJ, Uiterwaal CS et al. Quality of life: patients and doctors don't always agree: A meta-analysis. J Clin Epidemiol. 2004; 57: 653-61.
9. Slevin ML, Plant H, Lynch D et al. Who Should Measure Quality of Life, the Doctor or the Patient? Br J Cancer. 1988; 57(1): 109-12.
10. Czarnota-Nowakowska B, Skonieczna K, Igras E. ReLEx SMILE – metoda laserowej korekcji wad wzroku nowej generacji. Okulistyka. 2018; 1: 28-33.
11. Chiche A, Trinh L, Baudouin C et al. SMILE (Small Incision Lenticule Extraction) among the corneal refractive surgeries in 2018. J Fr Ophtalmol. 2018; 41: 650-8.
12. Dougherty PJ, Wellish KL, Maloney RK. Excimer laser ablation rate and corneal hydration. Am J Ophthalmol. 1994; 118: 169-76.
13. Randleman JB, Dawson DG, Grossniklaus HE et al. Depth-dependent cohesive tensile strength in human donor corneas: implications for refractive surgery. J Refract Surg. 2008; 24(1): 85-9.
14. Reinstein DZ, Archer T, Randleman JB. Mathematical Model to Compare the Relative Tensile Strength of the Cornea After PRK, LASIK, and Small Incision Lenticule Extraction. J Refract Surg. 2013; 29(7): 454-60.
15. Wang D, Liu M, Chen Y et al. Differences in the corneal biomechanical changes after SMILE and LASIK. J Refract Surg. 2014; 30: 702-7.
16. Wu D, Wang Y, Zhang L et al. Corneal biomechanical effects: Small-incision lenticule extraction versus femtosecond laser-assisted laser in situ keratomileusis. J Cataract Refract Surg. 2014; 40: 954-62.
17. Dou R, Wang Y, Xu L et al. Comparison of Corneal Biomechanical Characteristics After Surface Ablation Refractive Surgery and Novel Lamellar Refractive Surgery. Cornea. 2015; 34: 1441-6.
18. Agca A, Ozgurhan EB, Demirok A et al. Comparison of corneal hysteresis and corneal resistance factor after small incision lenticule extraction and femtosecond laser-assisted LASIK: a prospective fellow eye study. Cont Lens Anterior Eye. 2014; 37: 77-80.
19. Waring GO. Quality of vision and freedom from optical correction after refractive surgery. J Refract Surg. 1997; 13: 213-5.
20. Pallikaris IG. Quality of vision in refractive surgery. Barraquer Lecture. 1997. J Refract Surg. 1998; 14(5): 549-8.
21. Chen X, Wang Y, Zhang J. Comparison of ocular higher-order aberrations after SMILE and Wavefront-guided Femtosecond LASIK for myopia. BMC Ophthalmol. 2017; 17(1): 42.
22. Lin F, Xu Y, Yang Y. Comparison of the visual results after SMILE and femtosecond laser-assisted LASIK for myopia. J Refract Surg. 2014; 30(4): 248-54.
23. Zhu X, Zou L, Yu M et al. Comparison of postoperative visual quality after SMILE and LASEK for high myopia: a 1-year outcome. PLoS One. 2017; 12(8): e0182251.
24. Pedersen IB, Ivarsen A, Hjortdal J. Three-Year Results of Small Incision Lenticule Extraction for High Myopia: Refractive Outcomes and Aberrations. J Refract Surg. 2015; 31(11): 719-24.
25. Hersh PS, Brint SF, Maloney RK et al. Photorefractive keratectomy versus laser in situ keratomileusis for moderate to high myopia. A randomized prospective study. Ophthalmology. 1998; 105: 1512-22.
26. O'Brien TP, Li Q, Ashraf MF et al. Inflammatory response in the early stages of wound healing after excimer laser keratectomy. Arch Ophthalmol. 1998; 116: 1470-4.
27. Dong Z, Zhou X, Wu J et al. Small incision lenticule extraction (SMILE) and femtosecond laser LASIK: Comparison of corneal wound healing and inflammation. Br J Ophthalmol. 2014; 98: 263-9.
28. Gao S, Li S, Liu L et al. Early changes in ocular surface and tear inflammatory mediators after small-incision lenticule extraction and femtosecond laser-assisted laser in situ keratomileusis. PLoS One. 2014; 9: e107370.
29. Marfurt CF, Kingsley RE, Echtenkamp SE. Sensory and sympathetic innervation of the mammalian cornea. A retrograde tracing study. Invest Ophthalmol Vis Sci. 1989; 30(3): 461-72.

For non-commercial use only

© Medical Education. For private and non-commercial use only. Downloaded from
https://www.journalsmededu.pl/index.php/ophthatherapy/index: 27.04.2024; 00:13,28

30. Aristeidou A, Taniguchi EV, Tsatsos M et al. The evolution of corneal and refractive surgery with the femtosecond laser. Eye Vis (Lond). 2015; 2: 12.
31. Wei S, Wang Y. Comparison of Corneal Sensitivity Between FS-LASIK and Femtosecond Lenticule Extraction (ReLEx Flex) or Small--Incision Lenticule Extraction (ReLEx Smile) for Myopic Eyes. Graefes Arch Clin Exp Ophthalmol. 2013; 251(6): 1645-54.
32. Donnenfeld ED, Solomon K, Perry HD et al. The effect of hinge position on corneal sensation and dry eye after LASIK. Ophthalmology. 2003; 110: 1023-9.
33. Garcia-Zalisnak D, Nash D, Yeu E. Ocular surface diseases and corneal refractive surgery. Curr Opin Ophthalmol. 2014; 25(4): 264-9.
34. Toda I, Asano-Kato N, Komai-Hori Y et al. Dry Eye After Laser in Situ Keratomileusis. Am J Ophthalmol. 2001; 132(1): 1-7.
35. Miljanović B, Dana R, Sullivan DA et al. Impact of dry eye syndrome on vision-related quality of life. Am J Ophthalmol. 2007; 143(3): 409-15.
36. Le Q, Zhou X, Ge L et al. Impact of dry eye syndrome on vision-related quality of life in a non-clinic-based general population. BMC Ophthalmol. 2012; 12(1): 22.
37. Kawashima MUM, Uchino M, Yokoi N et al. Associations between subjective happiness and dry eye disease: a new perspective from the Osaka study. PLoS One. 2015; 10(4): e0123299.
38. Zhang Y, Shen Q, Jia Y et al. Clinical outcomes of SMILE and FS-LASIK used to treat myopia: a meta-analysis. J Refract Surg. 2016; 32: 256-65.
39. Shen Z, Shi K, Yu Y et al. Small Incision Lenticule Extraction (SMILE) versus Femtosecond Laser-Assisted In Situ Keratomileusis (FS-LASIK) for myopia: a systematic review and metaanalysis. PLoS One. 2016; 11: e0158176.
40. Lee JK, Chuck RS, Park CY. Femtosecond laser refractive surgery: small-incision lenticule extraction vs. femtosecond laser-assisted LASIK. Curr Opin Ophthalmol. 2015; 26(4): 260-4.
41. Denoyer A, Landman E, Trinh L et al. Dry eye disease after refractive surgery: comparative outcomes of small incision lenticule extraction versus LASIK. Ophthalmology. 2015; 122: 669-76.
42. Ang M, Ho H, Fenwick E et al. Vision-related quality of life and visual outcomes after small-incision lenticule extraction and laser in situ keratomileusis. J Cataract Refract Surg. 2015; 41(10): 2136-44.
43. Schipper H. Quality of Life: Principles of the Clinical Paradigm. J Psychosoc Oncol. 1990; 8(2-3): 171-85.
44. Garamendi E, Pesudovs K, Elliott DB. Changes in quality of life after laser in situ keratomileusis for myopia. J Cataract Refract Surg. 2005; 31: 153-43.
45. Klokova OA, Sakhnov SN, Geydenrikh MS et al. Quality of life after refractive surgery: ReLEx SMILE vs Femto-LASIK. Clin Ophthalmol. 2019; 13: 561-70.
46. Ang M, Farook M, Htoon HM et al. Simulated night vision after small-incision lenticule extraction. J Cataract Refract Surg. 2016; 42: 1173-80.
47. Han T, Zheng K, Chen Y et al. Four-year observation of predictability and stability of small incision lenticule extraction. BMC Ophthalmol. 2016; 16: 149.
48. Han T, Xu Y, Han X. Quality of life impact of refractive correction (QIRC) results three years after SMILE and FS-LASIK. Health Qual Life Outcomes. 2020; 18(1): 107.
49. O'Brart DPS, Lohmann CP, Fitzke FW et al. Disturbances in night vision after excimer laser photorefractive keratectomy. Eye (Lond). 1994; 8: 46-51.
50. Damgaard IB, Ang M, Farook M et al. Intraoperative patient experience and postoperative visual quality after SMILE and LASIK in a randomized, paired-eye, controlled study. J Refract Surg. 2018; 34: 92-9.
51. Sekundo W, Kunert KS, Blum M. Small incision corneal refractive surgery using the small incision lenticule extraction (SMILE) procedure for the correction of myopia and myopic astigmatism: Results of a 6 month prospective study. Br J Ophthalmol. 2011; 95(3): 335-9.
52. Shah R, Shah S, Sengupta S. Results of small incision lenticule extraction: All-in-one femtosecond laser refractive surgery. J Cataract Refract Surg. 2011; 37(1): 127-37.
53. Vestergaard A, Ivarsen AR, Asp S et al. Small-incision lenticule extraction for moderate to high myopia: Predictability, safety, and patient satisfaction. J Cataract Refract Surg. 2012; 38(11): 2003-10.
54. Ivarsen A, Asp S, Hjortdal J. Safety and complications of more than 1500 small-incision lenticule extraction procedures. Ophthalmology. 2014; 121(4): 822-8.

for non-commercial use only

© Medical Education. For private and non-commercial use only. Downloaded from
https://www.journalsmededu.pl/index.php/ophthatherapy/index: 27.04.2024; 00:13,28

For non-commercial use only

Wkład autorów:
Marika Wolniewińska: koncepcja pracy, zebranie piśmiennictwa, przygotowanie manuskryptu, edycja końcowa artykułu; Barbara Czarnota-Nowakowska: recenzja; Jagoda Wolniewińska: zebranie piśmiennictwa, przygotowanie manuskryptu; Joanna Wierzbowska: przygotowanie manuskryptu, recenzja; Jarosław Kocięcki: recenzja, edytowanie.

Konflikt interesów:
Nie występuje.

Finansowanie:
Nie występuje.

Etyka:
Treści przedstawione w artykule są zgodne z zasadami Deklaracji Helsińskiej, dyrektywami EU oraz ujednoliconymi wymaganiami dla czasopism biomedycznych.

Authors' contributions:
Marika Wolniewińska: idea of the manuscript, collection of literature, preparation of the manuscript, final edition of the article; Barbara Czarnota-Nowakowska: review; Jagoda Wolniewińska: literature collection, preparation of the manuscript; Joanna Wierzbowska: preparation of the manuscript, review; Jarosław Kocięcki: review, editing.

Conflict of interest:
None.

Financial support:
None.

Ethics:
The content presented in the article complies with the principles of the Helsinki Declaration, EU directives and harmonized requirements for biomedical journals.

© Medical Education. For private and non-commercial use only. Downloaded from https://www.journalsmededu.pl/index.php/ophthatherapy/index: 27.04.2024; 00:13,28