

Zespół suchego oka w okresie pooperacyjnym po zabiegach laserowej korekcji wzroku

Dry eye syndrome in the postoperative period after laser vision correction

Małgorzata Tomczak¹, Anna Chomicka¹, Andrzej Dmitriew^{1,2}

¹ Klinika reOptis Szpitala św. Wojciecha w Poznaniu
Koordynator chirurgii refrakcyjnej; dr n. med. Małgorzata Tomczak
Koordynator soczewkowej korekcji wzroku; lek. Andrzej Dmitriew

² Katedra Okulistyki, Uniwersytet Medyczny w Poznaniu
Kierownik: prof. dr hab. n. med. Jarosław Kocięcki



NAJWAŻNIEJSZE

Leczenie zespołu suchego oka po zabiegach laserowej korekcji wzroku.

HIGHLIGHTS

Treatment of dry eye syndrome after laser vision correction.

STRESZCZENIE

W pracy przedstawiono wyniki badań dotyczących wystąpienia, nasilenia i długości trwania zespołu suchego oka po wykonaniu laserowej korekcji wzroku i zastosowaniu kropli nawilżających bez konserwantów o określonym stężeniu procentowym hialuronianu sodu.

Badania przeprowadzono na grupie 70 osób, u których wykonano zabieg laserowej korekcji wzroku.

Słowa kluczowe: laserowa korekcja wzroku, okres pooperacyjny, zespół suchego oka

ABSTRACT

The paper presents the results of research on the occurrence, severity and persistence of the dry eye syndrome in patients after laser vision correction. The patients were treated with preservative-free lubricating eye drops, with a specific percentage of sodium hyaluronate.

The research was carried out on a group of 70 patients who underwent laser vision correction.

Key words: laser vision correction, postoperative period, dry eye syndrome

WSTĘP

Laserowa korekcja wady wzroku jest zabiegiem, który może być przeprowadzany przy użyciu lasera ekscymerowego lub femtosekundowego. Zabiegi wykonane laserem ekscymerowym to procedury powierzchniowe (LASEK, EBK) bądź głębokie z wytworzeniem płatków rogówki (LASIK, SBK LASIK, femtoLASIK).

W zabiegach wykonywanych laserem ekscymerowym usunięcie wady wzroku uzyskuje się, zmieniając kształt rogówki poprzez ablację laserową. Zabiegi, do których wykorzystuje się wyłącznie laser femtosekundowy (SmartSight, SMILE), polegają na wytworzeniu w obrębie rogówki mikrosoczewki, a następnie usunięciu jej przez minimalnie inwazyjne mikronacięcie. W metodach SmartSight i SMILE ablacja laserem ekscymerowym nie ma zastosowania.

Zabiegi wykonane laserem ekscymerowym są czynnikiem, który poprzez ingerencję w strukturę rogówki powoduje przejściowe wystąpienie objawów zespołu suchego oka (ZSO). W zależności od metody korekcji oraz indywidualnych cech procesu gojenia symptomy te mogą mieć różne nasilenie.

CEL PRACY

Celem pracy była ocena wystąpienia nasilenia i długości utrzymywania się objawów ZSO po wykonaniu laserowej korekcji wzroku oraz po zastosowaniu kropli nawilżających bez konserwantów o określonym stężeniu procentowym hialuronianu sodu.

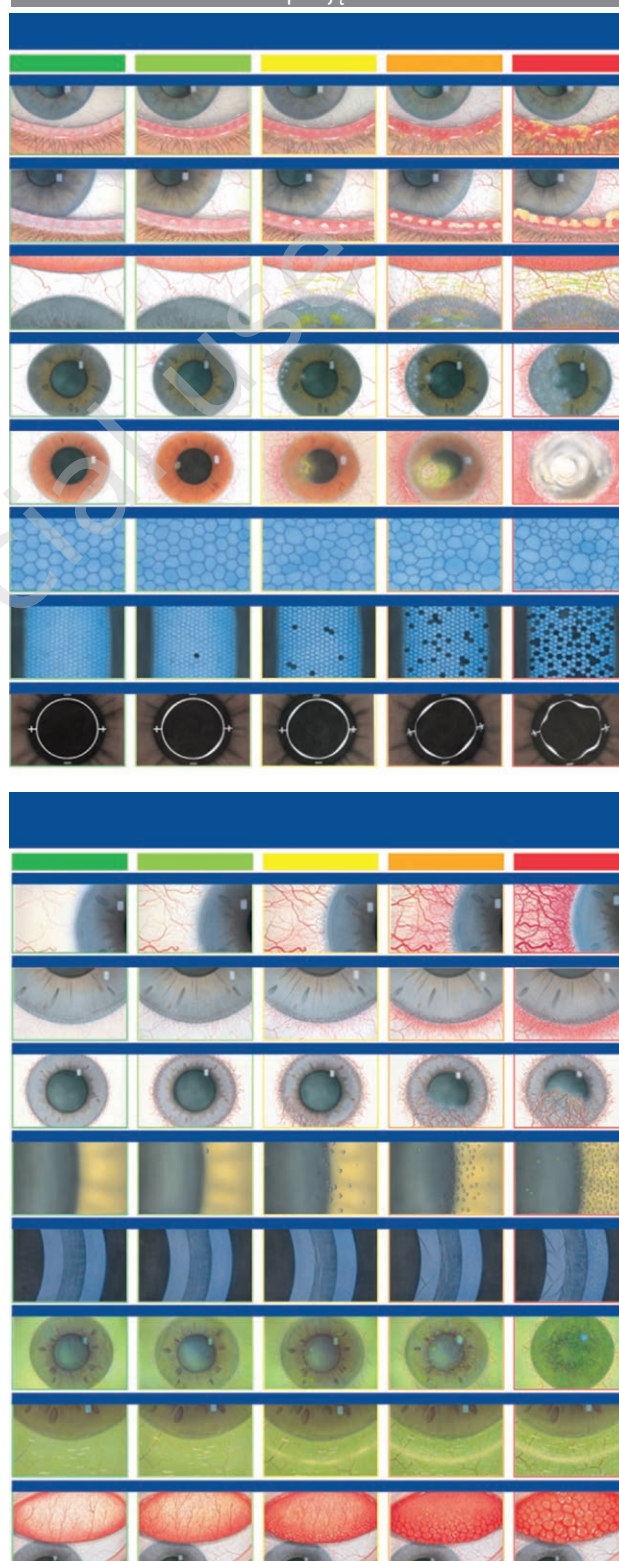
MATERIAŁ I METODA

W badaniu wzięło udział 70 pacjentów (140 oczu), którzy poddali się laserowej korekcji wzroku metodą SBK LASIK: 31 kobiet i 39 mężczyzn w wieku 21–45 lat. Do zabiegu kwalifikowano pacjentów, którzy nie wykazywali symptomów ani dolegliwości subiektywnych ZSO. Występowanie objawów związanych z ZSO weryfikowano na podstawie przeprowadzenia następujących badań: testu T-BUT, oceny odcinka przedniego w lampie szczelinowej według skal Efrona (ryc. 1). Dolegliwości subiektywne związane z ZSO identyfikowano na podstawie kwestionariusza OSDI (tab. 2).

W okresie pooperacyjnym od 1. dnia po zabiegu 35 pacjentów stosowało następujące krople: Vigamox® (moksyflokscyna) 4 razy dziennie przez tydzień, Lotemax® (loteprednol) 3 razy dziennie przez miesiąc oraz krople nawilżające – hialuronian sodu 1 mg/ml przez miesiąc od zabiegu obojga oczu. Po miesiącu od zabiegu zalecano zmniejszenie dawkowania kropli nawilżających w razie potrzeby, tzn. w przypadku odczuwania subiektywnych dolegliwości, takich jak: uczucie suchości oczu, klucie, pieczenie, światłowstręt.

RYCINA 1

Skale stopniujące Efrona.



W drugiej grupie 35 pacjentów stosowano również Vigamox® (moksyflokscyna) 4 razy dziennie przez tydzień, Lotemax® (loteprednol) 3 razy dziennie przez miesiąc oraz HYLO-GEL® (hialuronian sodu) co godzinę przez miesiąc, a po miesiącu również zalecano HYLO-GEL® (hialuronian sodu) w razie dolegliwości subiektywnych. Analizy filmu łzowego dokonywano poprzez ocenę w lampie szczelinowej z wykorzystaniem skal Efrona, za pomocą testu T-BUT przed zabiegiem, tydzień oraz 2 miesiące po zabiegu.

WYNIKI

W tabeli 1 zaprezentowano wyniki kontroli pooperacyjnych po zabiegach SBK LASIK przeprowadzonych w grupie 70 pacjentów (140 oczu).

W 1. dobie po wykonanym zabiegu SBK LASIK wszyscy pacjenci zgłaszali umiarkowane dolegliwości subiektywne, takie jak: pieczenie, światłowstręt, suchość oczu. Podczas badania kontrolnego tydzień po zabiegu u wszystkich badanych pacjentów występowała niestabilność filmu łzowego, zmierzona testem T-BUT (poniżej 10 s). Dolegliwości subiektywne o niskim nasileniu (pieczenie, uczucie suchości oka, światłowstręt) występowały u 82% pacjentów, którzy stosowali hialuronian sodu 1 mg/ml, i u 63% pacjentów, którzy stosowali HYLO-GEL® (hialuronian sodu).

W tabeli 2 przedstawiono wyniki zebrane podczas kontroli pooperacyjnych 2 miesiące po przeprowadzonych zabiegach SBK LASIK.

TABELA 1

Zestawienie wyników kontroli pooperacyjnych w pierwszych 2 tygodniach po zabiegach SBK LASIK.

	Dolegliwości	Doba po zabiegu		Tydzień po zabiegu	
		tak	nie	tak	nie
Hialuronian sodu 1 mg/ml	pieczenie	100%	0	82%	18%
	światłowstręt	100%	0	82%	18%
	suchość oczu	100%	0	82%	18%
	T-BUT < 10 s	-	-	100%	0
	T-BUT > 10 s	-	-	-	-
HYLO-GEL® (hialuronian sodu)	pieczenie	100%	0	63%	27%
	światłowstręt	100%	0	63%	27%
	suchość oczu	100%	0	63%	27%
	T-BUT < 10 s	-	-	100%	0
	T-BUT > 10 s	-	-	-	-

TABELA 2

Kwestionariusz OSDI. Opracowanie własne na podstawie [4].

Imię i nazwisko					
Wiek					
Płeć					
Data badania kwalifikacyjnego do LKW					
A. Czy w ostatnim tygodniu odczuwano wymienione poniżej dolegliwości?	cały czas	większość czasu	połowę czasu	czasem	nigdy
1. Nadwrażliwość na światło	4	3	2	1	0
2. Uczucie piasku pod powiekami	4	3	2	1	0
3. Ból (dyskomfort) oczu	4	3	2	1	0
4. Zamazane widzenie	4	3	2	1	0
5. Pogorszenie widzenia	4	3	2	1	0
B. Czy w ostatnim tygodniu problemy z oczami doprowadziły do ograniczenia w wykonywaniu następujących czynności?	cały czas	większość czasu	połowę czasu	czasem	nie dotyczy

6. Czytanie	4	3	2	1	
7. Prowadzenie samochodu nocą	4	3	2	1	
8. Praca przy komputerze lub korzystanie z bankomatu	4	3	2	1	
9. Oglądanie telewizji					
C. Czy w ostatnim tygodniu odczuwano dyskomfort oczu w wymienionych poniżej warunkach?	cały czas	większość czasu	połowę czasu	czasem	nie dotyczy
10. Wietrzna pogoda	4	3	2	1	
11. Miejsca lub pomieszczenia o niskiej wilgotności powietrza	4	3	2	1	
12. Pomieszczenia klimatyzowane	4	3	2	1	
D. Suma A, B, C					
E. Liczba udzielonych odpowiedzi (poza nie dotyczy)					
OCENA OSDI – Dx25/E					
Interpretacja	0–12 wynik prawidłowy 13–22 łagodny ZSO 23–32 umiarkowany ZSO 33–100 ciężki ZSO				

Podczas wizyt kontrolnych 2 miesiące po zabiegach u 25 pacjentów, którzy stosowali hialuronian sodu 1 mg/ml, wynik testu T-BUT był prawidłowy (ponad 10 s), natomiast w grupie, która stosowała HYLO-GEL® (hialuronian sodu), liczba pacjentów z prawidłowym wynikiem testu T-BUT wynosiła 33, co stanowi 94% badanych stosujących HYLO-GEL® (hialuronian sodu). W grupie pacjentów stosujących hialuronian sodu 1 mg/ml częściej występowały dolegliwości subiektywne (dziewięciu pacjentów), co wiązało się z koniecznością częstszego zakrapiania. Pacjenci z dolegliwościami stosowali krople 4 do 5 razy dziennie między 1. a 2. miesiącem po zabiegu. U jednej pacjentki, ze względu na nasilenie objawów subiektywnych, o 2 tygodnie dłużej stosowano glikokortykosteroidy w dawce 3 razy dziennie oraz maść Corneregel® (deksantanol) na noc. W grupie pacjentów stosujących HYLO-GEL® (hialuronian sodu) zaledwie czterech odczuwało dolegliwości subiektywne między 1. a 2. miesiącem oraz zgłaszało potrzebę zakrapiania ok. 2 razy dziennie.

OMÓWIENIE

Wykonanie korekcji laserowej metodą SBK LASIK wiąże się z nacięciem struktury rogówki oraz wykonaniem płatka o grubości ok. 100 µm, czego efektem jest powierzchowne uszkodzenie splotów nerwowych rogówki. Prowadzi to w początkowym okresie po zabiegu do zmniejszonego wydzielania łez i powstania pooperacyjnego ZSO.

U operowanych pacjentów w okresie do 2 miesięcy po zabiegu nie doszło do żadnych dodatkowych powikłań ani przewlekłych stanów zapalnych związanych z ZSO. U jednej pacjentki z nasilonymi objawami suchości oprócz silnego pieczenia i światłowstrętu występowały wahania ostrości wzroku, które po dłuższym stosowaniu zawiesiny zawierającej glikokortykosteroidy (wydłużenie o 2 tygodnie) po 2 miesiącach się ustabilizowały. Nie odnotowano zależności wystąpienia objawów suchego oka od rodzaju i wysokości usuwanej wady. Subiektywne objawy suchości oczu były bardziej nasilone u kobiet po 40. r.ż. i u osób długo (ponad 4 h dziennie) pracujących przy komputerze. Wszyscy pacjenci pozostają pod obserwacją.

PODSUMOWANIE

1. Laserowa korekcja wzroku wykonana metodą SBK LASIK powoduje wystąpienie ZSO o średnim nasileniu w 90% przypadków. Po 2 miesiącach dochodzi do stabilizacji filmu łzowego i ustąpienia subiektywnych dolegliwości po zastosowaniu nawilżających kropli do oczu.
2. Regeneracja warstwy łez na powierzchni rogówki po zabiegach laserowej korekcji metodą SBK LASIK i związane z tym ustąpienie subiektywnych dolegliwości przebiegają szybciej i wymagają rzadszego zakrapiania oczu przy użyciu kropli z wyższym stężeniem kwasu hialuronowego 2 mg/ml (HYLO-GEL® [hialuronian sodu]) niż przy użyciu kropli z niższym stężeniem kwasu hialuronowego 1 mg/ml (hialuronian sodu 1 mg/ml).

Źródło rycin: Wszystkie ryciny pochodzą z materiałów własnych autorów.

ADRES DO KORESPONDENCJI

dr n. med Małgorzata Tomczak

Klinika reOptis Szpitala św. Wojciecha w Poznaniu
61-144 Poznań, ul. Bolesława Krzywoustego 114
e-mail: tomczakmail@gmail.com

ORCID

Małgorzata Tomczak – ID – <http://orcid.org/0000-0002-5138-6906>
Anna Chomicka – ID – <http://orcid.org/0000-0003-2368-4399>
Andrzej Dmitriew – ID – <http://orcid.org/0000-0001-6831-1436>

Piśmiennictwo

1. Jacob S. Everything you need to know: Laser Vision Correction. ESCRS Eurotimes October. 2020; 25(10): 8-9.
2. Darwish T, Brahma A, O'Donnell C et al. Subbasal nerve fiber regeneration after LASIK and LASEK assessed by noncontact esthesiometry and in vivo confocal microscopy: Prospective study. J Cataract Refract Surg. 2007; 33: 1515-21.
3. Bower K, Sia R, Ryan D et al. Chronic dry-eye in photorefractive keratectomy and laser in situ keratomileusis: Manifestations, incidence, and predictive factors. J Cataract Refract Surg. 2015; 41: 2624-34.
4. Ambroziak AM (ed). Stanowisko Polskiej Grupy Ekspertów Akademii Powierzchni Oka. Ophthatherapy. 2017.
5. Efron N, Pritchard N, Brandon K et al. A survey of the use of grading scales for contact lens complications in optometric practice. Clin Exp Optom. 2011; 94: 193-9.
6. Efron N. Efron grading scales for contact lens complications (Appendix K). In: Efron N (ed). Contact Lens Practice. 2nd ed. Oxford, Butterworth-Heinemann-Elsevier 2010: 459-61.
7. Szczotka-Flynn LB, Maguire MG PhD, Ying G and Dry Eye Assessment and Management (DREAM), Study Research Group. Impact of Dry Eye on Visual Acuity and Contrast Sensitivity: Dry Eye Assessment and Management Study. Optom Vis Sci. 2019; 96(6): 387-96. <http://doi.org/10.1097/OPX.0000000000001387>.

Wkład autorów:

Małgorzata Tomczak: 49%; Anna Chomicka: 49%; Andrzej Dmitriew: 2%.

Konflikt interesów:

Nie występuje.

Finansowanie:

Nie występuje.

Etyka:

Treści przedstawione w artykule są zgodne z zasadami Deklaracji Helsińskiej, dyrektywami EU oraz ujednoliconymi wymaganiami dla czasopism biomedycznych.

Authors' contributions:

Małgorzata Tomczak: 49%; Anna Chomicka: 49%; Andrzej Dmitriew: 2%.

Conflict of interest:

None.

Financial support:

None.

Ethics:

The content presented in the article complies with the principles of the Helsinki Declaration, EU directives and harmonized requirements for biomedical journals.