ARTYKUŁ PRZEGLĄDOWY REVIEW ARTICLE
DOI: 10.24292/01.OT.310321.K

Aktualna klasyfikacja neowaskularyzacji w plamce w przebiegu AMD w oparciu o *Consensus Nomenclature for Reporting Neovascular Age-Related Macular Degeneration Data*

Current classification of macular neovascularization in the course of AMD based on the Consensus Nomenclature for Reporting Neovascular Age-Related Macular Degeneration Data

Anna Piotrowicz, Katarzyna Paczwa, Joanna Gołębiewska, Radosław Różycki
Klinika Okulistyczna, Wojskowy Instytut Medycyny Lotniczej w Warszawie
Kierownik Kliniki: dr n. med. Radosław Różycki

NAJWAŻNIEJSZE

Klasyfikacja neowaskularyzacji podsiatkówkowej w przebiegu AMD zmieniała się wraz z rozwojem technik diagnostycznych i terapeutycznych. Wprowadzone pojęcie neowaskularyzacji plamkowej dotyczy każdej neowaskularyzacji w plamce, niezależnie od jej lokalizacji.

HIGHLIGHTS

The classification of subretinal neovascularization in the course of AMD has changed due to the advancement of diagnostic and therapeutic techniques. The new classification of macular neovascularization refers to each neovascularization in macula, regardless of the cause.

STRESZCZENIE

Zwyrodnienie plamki związane z wiekiem (AMD, *age-related macular degeneration*), mimo postępu w diagnostyce i leczeniu tej choroby, stanowi jedną z najczęstszych przyczyn utraty widzenia centralnego.
Na przestrzeni lat klasyfikacja neowaskularyzacji podsiatkówkowej w przebiegu AMD zmieniała się wraz z rozwojem technik diagnostycznych i terapeutycznych. W 2020 r. panel ekspertów opracował konsensus dotyczący nowego nazewnictwa neowaskularyzacji w przebiegu AMD, wprowadzając pojęcie neowaskularyzacji plamkowej, które dotyczy każdej neowaskularyzacji w plamce, niezależnie od jej lokalizacji.

Słowa kluczowe: klasyfikacja neowaskularyzacji w plamce, zwyrodnienie plamki związane z wiekiem, błona neowaskularna, angio-OCT

ABSTRACT

Despite the improvement of diagnostic and therapeutic techniques age-related macular degeneration is still one of the main causes of central vision impairment.
Throughout the years, the classification of subretinal neovascularization in the course of age-related macular degeneration has changed due to the advancement of diagnostic and therapeutic techniques. In 2020 an expert panel reached consensus on a new nomenclature for neovascularization in the course of age-related macular degeneration introducing the concept of macular neovascularization, which refers to each neovascularization in macula, regardless of the location.

Key words: classification of macular neovascularization, age-related macular degeneration, neovascular membrane, angio-OCT

© Medical Education. For private and non-commercial use only. Downloaded from https://www.journalsmededu.pl/index.php/ophthatherapy/index: 06.08.2025; 17:10,42

WSTĘP

Zwyrodnienie plamki związane z wiekiem (AMD, *age-related macular degeneration*) jest jedną z głównych przyczyn upośledzenia widzenia centralnego u osób po 55. r.ż. W jego przebiegu dochodzi do uszkodzenia struktury i funkcji plamki. Według klasyfikacji Age-Related Eye Disease Study Group (AREDS) AMD dzieli się na postać suchą i wysiękową, na podstawie obecności neowaskularyzacji naczyniówkowej (CNV, *choroidal neovascularization*) [1].

Na przestrzeni lat klasyfikacja neowaskularyzacji podsiatkówkowej w przebiegu AMD zmieniała się wraz z rozwojem technik diagnostycznych i terapeutycznych. Poprzednie klasyfikacje opierały się głównie na zdjęciach barwnych dna oka oraz obrazach angiografii fluoresceinowej (AF), która do tej pory jest uważana za złoty standard w diagnostyce, lokalizacji i monitorowaniu aktywności błon neowaskularnych. Jednak AF nie odnosi się do wielu nowych aspektów uzyskanych dzięki nowoczesnym metodom obrazowania takich jak optyczna koherentna tomografia (OCT, *optical coherence tomography*) czy angiografia oparta na OCT (OCTA, OCT-angiography, angio-OCT) [2].

POPRZEDNIA KLASYFIKACJA NEOWASKULARYZACJI

W obowiązującej dotychczas klasyfikacji wyróżniano następujące rodzaje neowaskularyzacji:

- neowaskularyzacja naczyniówkowa ukryta (CNV typu 1, *occult* CNV)
- neowasularyzacja naczyniówkowa klasyczna (CNV typu 2, *classic* CNV)
- minimalnie klasyczna błona neowaskularna (błona mieszana, *minimally classic CNV*)
- proliferacja naczyniakowata siatkówki (RAP, *retinal angiomatous proliferation*, typ 3 neowaskularyzacji)
- polipoidalna waskulopatia naczyniówkowa (PCV, *polypoidal choroidal vasculopathy*).

W ostatnim czasie wyróżniamy dodatkowo niewysiękową CNV (możliwą do wykrycia jedynie w badaniu angio-OCT), której nie towarzyszy płyn podsiatkówkowy ani śródsiatkówkowy [3].

Po leczeniu iniekcjami anty-VEGF błona neowaskularna może przybierać postać „bezlistnego drzewa" – z widocznymi przetrwałymi, dużymi naczyniami centralnymi, bez gęstych, drobnych naczyń na obwodzie zmiany świadczących o jej aktywności.

Powyższa klasyfikacja nie była wystarczająco dokładna, gdyż w przebiegu AMD proces neowaskularyzacji nie zawsze rozpoczyna się w naczyniówce, jak wskazywało obowiązujące nazewnictwo (CNV, *choroidal neovascularization*), ale również w splocie naczyniowym głębokim siatkówki (RAP, typ 3 neowaskularyzacji).

KONSENSUS

W 2020 r. panel ekspertów opracował konsensus dotyczący nowego nazewnictwa neowaskularyzacji w przebiegu AMD (*Consensus Nomenclature for Reporting Neovascular Age-Related Macular Degeneration Data*), wprowadzając pojęcie neowaskularyzacji plamkowej (MNV, *macular neovascularisation*), które dotyczy każdej neowaskularyzacji w plamce, niezależnie od jej lokalizacji [2].

Neowaskularyzacja plamkowa oznacza obecność nieprawidłowych naczyń krwionośnych oraz związanych z nimi elementów komórkowych i tkanek w zewnętrznych warstwach siatkówki, przestrzeni podsiatkówkowej i przestrzeni pod nabłonkiem barwnikowym siatkówki (RPE, *retinal pigment epithelium*), jak również w warstwach wewnętrznych siatkówki (RAP), w różnych kombinacjach. Neowaskularyzację plamkową w przebiegu AMD ocenia się i klasyfikuje na podstawie lokalizacji nieprawidłowych naczyń (tab. 1).

TABELA 1

Typy neowaskularyzacji plamkowej.

Aktualna nazwa	Definicja	Poprzednia nazwa
Neowaskularyzacja plamkowa typu 1 (MNV typu 1)	Rozrastanie się nieprawidłowych naczyń z choriokapilar naczyniówki pod nabłonek barwnikowy siatkówki. Prowadzi do odłączenia nabłonka barwnikowego siatkówki.	Ukryta błona neowaskularna (CNV typu 1)
Polipoidalna waskulopatia naczyniówkowa	Wariant MNV typu 1. W angiografii indocyjaninowej obecne charakterystyczne rozgałęzienia naczyń oraz rozszerzenia o charakterze aneuryzmatów.	Polipoidalna waskulopatia naczyniówkowa
Neowaskularyzacja plamkowa typu 2 (MNV typu 2)	Neowaskularyzacja pochodząca z naczyń naczyniówki, przekracza błonę Brucha oraz RPE i rozwija się w przestrzeni podsiatkówkowej.	Błona neowaskularna klasyczna (CNV typu 2)
Neowaskularyzacja plamkowa mieszana typu 1 i 2	Neowaskularyzacja zarówno pod RPE, jak i w przestrzeni podsiatkówkowej.	Błona neowaskularna mieszana (CNV minimalnie klasyczna)
Neowaskularyzacja plamkowa typu 3 (MNV typu 3)	Nieprawidłowe naczynia pochodzące ze splotu głębokiego siatkówki rozrastają się w kierunku zewnętrznych warstw siatkówki.	Proliferacja naczyniakowata siatkówki (RAP)

© Medical Education. For private and non-commercial use only. Downloaded from https://www.journalsmededu.pl/index.php/ophthatherapy/index: 06.08.2025; 17:10,42

NEOWASKULARYZACJA PLAMKOWA TYPU 1

Neowaskularyzacja plamkowa typu 1 (MNV typu 1, poprzednio CNV ukryta) jest najczęstszym typem wysiękowej AMD (ok. 40%) i charakteryzuje się patologiczną angiogenezą z choriokapilar naczyniówki, naczynia rozrastają się pomiędzy błoną Brucha a nabłonkiem barwnikowym. Z powodu lokalizacji pod RPE obrazowanie kompleksu naczyniowego jest trudne przy użyciu konwencjonalnej angiografii. W badaniu angio-OCT nieprawidłowości naczyniowe w MNV typu 1 są opisywane jako wzór głowy meduzy (naczynia rozrastają się od środka zmiany na zewnątrz we wszystkich kierunkach), wzór wachlarza (gdzie ponad 90% naczyń rozchodzi się promieniście tylko z jednej strony) czy koralowca (ryc. 1) [4].

RYCINA 1

Na obrazach angio-OCT widoczny nieprawidłowy przepływ w obszarze neowaskularyzacji na poziomie choriokapilar (MNV typu 1). Na skanie OCT-B widoczne zwiększenie grubości siatkówki, płyn podsiatkówkowy i śródsiatkówkowy oraz nieregularne odwarstwienie nabłonka barwnikowego siatkówki.

A

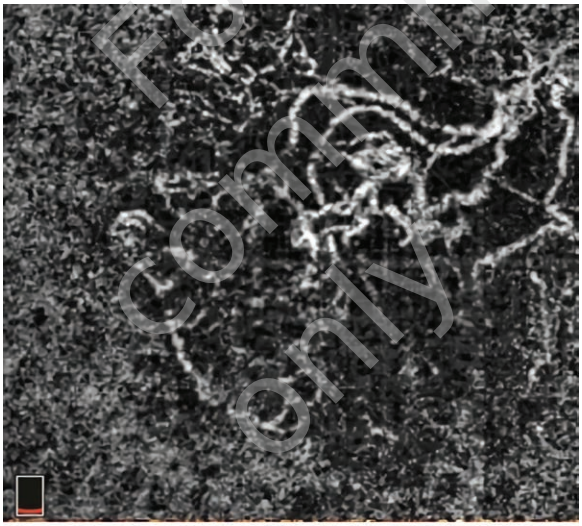

B

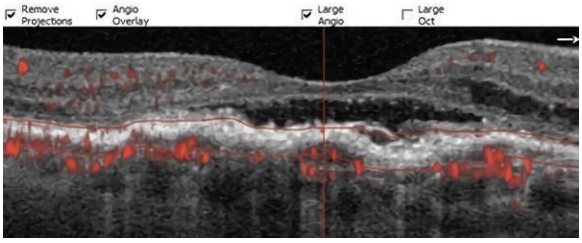

NEOWASKULARYZACJA PLAMKOWA TYPU 2

Neowaskularyzacja plamkowa typu 2 (MNV typu 2, poprzednio CNV klasyczna) jest najrzadszą postacią wysiękowej AMD i stanowi ok. 9–17% przypadków neowaskularyzacji dotyczącej plamki. Charakteryzuje się obecnością nieprawidłowych naczyń pochodzących z choriokapilar naczyniówki, które przekraczają błonę Brucha oraz RPE i rozwijają się w przestrzeni podsiatkówkowej (ryc. 2).

RYCINA 2

Na obrazach angio-OCT widoczny nieprawidłowy przepływ w obszarze neowaskularyzacji na poziomie choriokapilar, które przekraczają błonę Brucha oraz RPE i rozwijają się w przestrzeni podsiatkówkowej (MNV typu 2). Na skanie OCT-B widoczne zwiększenie grubości siatkówki, spłycenie dołeczka, płyn podsiatkówkowy oraz podsiatkówkowy materiał hiperrefleksyjny.

A

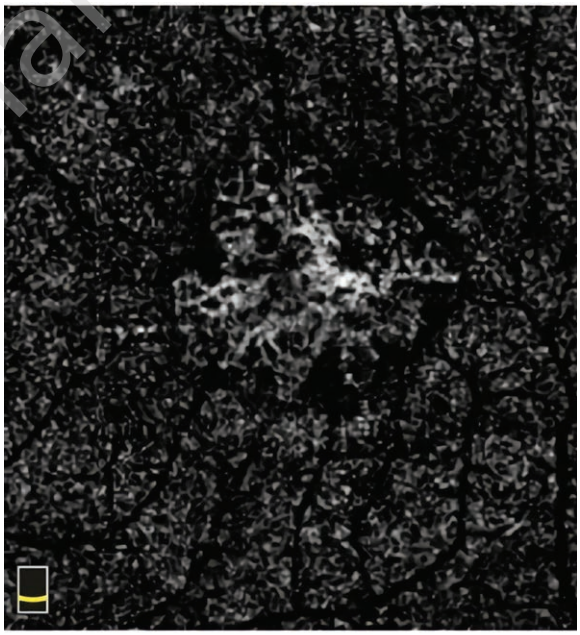

B

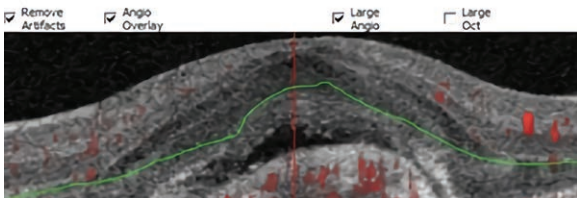

El Ameen i wsp. na podstawie badań angio-OCT opisali ten wzór błony neowaskularnej jako kształt meduzy oraz kompleks w kształcie kłębuszków nerkowych. Zmiany w kształcie meduzy zdefiniowano jako zwartą strefę nowych, małych naczyń krwionośnych z minimalną hiporefleksyjną strukturą wewnątrz. Zmiany porównane z kłębuszkami nerkowymi to kuliste struktury splecionych naczyń oddzielonych przestrzeniami hiporefleksyjnymi [5–7].

For non-commercial use only

© Medical Education. For private and non-commercial use only. Downloaded from
https://www.journalsmededu.pl/index.php/ophthatherapy/index: 06.08.2025; 17:10,42

RYCINA 3

W angio-OCT widoczna neowaskularyzacja w przestrzeni pod nabłonkiem barwnikowym i przestrzeni podsiatkówkowej (MNV typu mieszanego). Na skanie OCT-B zwiększenie grubości siatkówki, płyn śródsiatkówkowy oraz nieregularne odwarstwienie nabłonka barwnikowego.

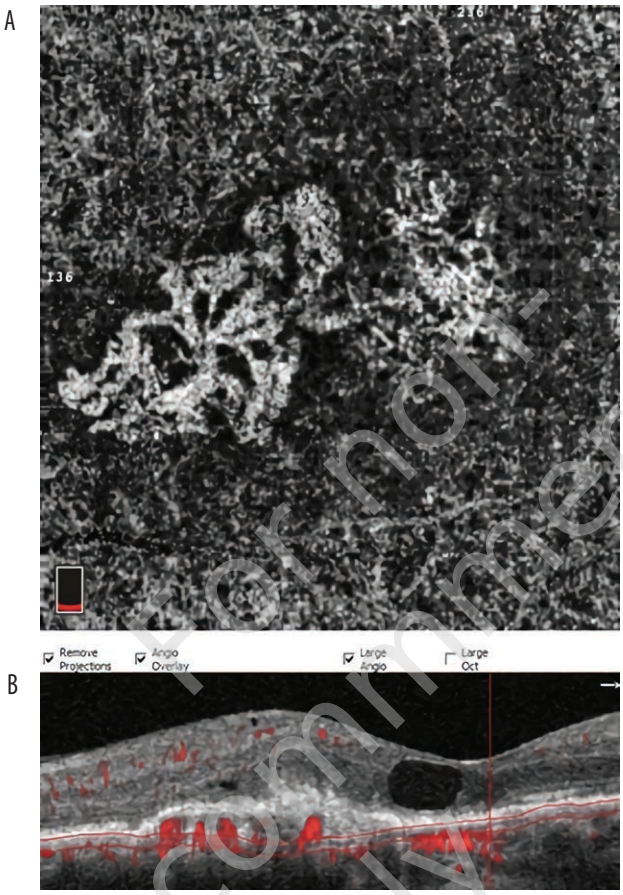

NEOWASKULARYZACJA TYPU MIESZANEGO

Na typ mieszany (MNV 1 i 2, dawniej minimalnie klasyczna CNV) składają się cechy obecne w MNV 1 i 2. W angio-OCT neowaskularyzacja uwidacznia się w przestrzeni pod nabłonkiem barwnikowym i przestrzeni podsiatkówkowej (ryc. 3).

NEOWASKULARYZACJA TYPU 3

Typ 3 neowaskularyzacji w plamce (MNV typu 3, poprzednio RAP) charakteryzuje się występowaniem nowych naczyń w splocie głębokim naczyniowym siatkówki, które rozwijają się w kierunku zewnętrznych warstw siatkówki (ryc. 4) [8].

W angio-OCT jest opisywany jako siatkówkowo-siatkówkowa anastomoza pojawiająca się w splocie głębokim, rozrastająca się jako kłębkowata neowaskularna zmiana z cechami wysokiego przepływu do warstw zewnętrznych siatkówki [9, 10].

POLIPOIDALNA WASKULOPATIA NACZYNIÓWKOWA

Poipoidalna waskulopatia naczyniówkowa charakteryzuje się mnogimi rozgałęzionymi i tętniakowato poszerzonymi na końcach naczyniami naczyniówki. Częstość jej występowania u przedstawicieli wszystkich ras jest różna, najczęściej występuje u osób pochodzenia azjatyckiego. Po raz pierwszy opisali ją Yannuzzi i wsp., w 1982 r., jako nieprawidłowość choriokapilar w okolicy okołotarczowej, której towarzyszy surowiczo-krwotoczne odwarstwienie RPE [11–13]. Podstawowym badaniem do diagnostyki tego typu neowaskularyzacji plamkowej jest angiografia indocyjaninowa, która uwidacznia sieć rozgałęzionych naczyń

RYCINA 4

W angio-OCT widoczne nieprawidłowe naczynia krwionośne pochodzące z głębokiego splotu naczyniowego siatkówki rozrastające się w kierunku RPE – zmiany zaznaczone strzałkami (MNV typu 3).

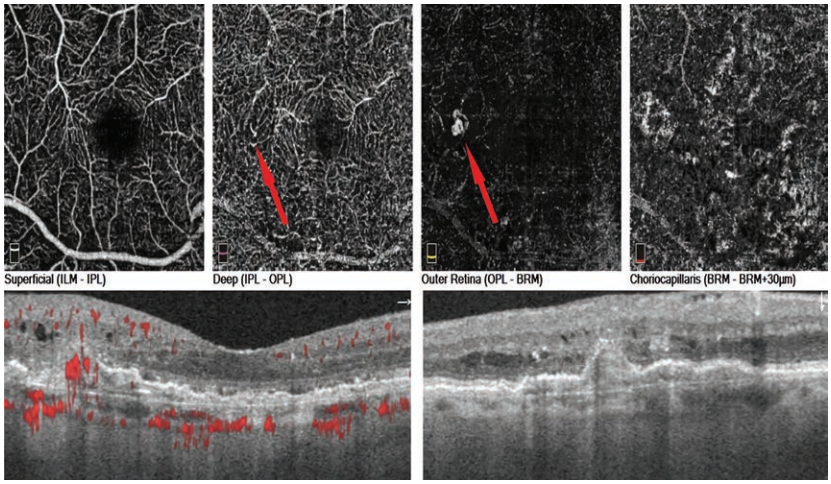

For non-commercial use only

© Medical Education. For private and non-commercial use only. Downloaded from https://www.journalsmededu.pl/index.php/ophthatherapy/index: 06.08.2025; 17:10,42

krwionośnych oraz aneuryzmaty na zewnętrznym brzegu rozgałęzionej zmiany.

PODSUMOWANIE

Postęp w diagnostyce obrazowej i doniesienia z badań klinicznych istotnie zmieniły rozumienie neowaskularnej AMD jako jednostki chorobowej. Dzięki nieustannemu doskonaleniu możliwości diagnostycznych są możliwe precyzyjne zróżnicowanie poszczególnych postaci choroby oraz dobór odpowiedniego leczenia.

Źródło rycin: Wszystkie ryciny pochodzą z materiałów własnych autorów.

ADRES DO KORESPONDENCJI
lek. Anna Piotrowicz
Klinika Okulistyczna,
Wojskowy Instytut Medycyny Lotniczej
01-755 Warszawa, ul. Zygmunta Krasińskiego 54/56
e-mail: a.piotrowicz91@gmail.com

ORCID
Anna Piotrowicz – ID – http://orcid.org/0000-0003-3910-6251
Katarzyna Paczwa – ID – http://orcid.org/0000-0003-3825-3727
Joanna Gołębiewska – ID – http://orcid.org/0000-0002-3013-4363
Radosław Różycki – ID – http://orcid.org/0000-0001-7040-026X

For non-commercial use only

Piśmiennictwo

1. Age-Related Eye Disease Study Research Group. The Age-Related Eye Disease Study (AREDS): design implications. AREDS report no. 1. Control Clin Trials. 1999; 20(6): 573-600. http://doi.org/10.1016/s0197-2456(99)00031-8.
2. Spaide RF, Jaffe GJ, Sarraf D et al. Consensus Nomenclature for Reporting Neovascular Age-Related Macular Degeneration Data: Consensus on Neovascular Age-Related Macular Degeneration Nomenclature Study Group. Ophthalmology [Internet]. 2020; 127(5): 616-36.
3. Laiginhas R, Yang J, Philip JR et al. Nonexudative Macular Neovascularization – A Systematic Review of Prevalence, Natural History, and Recent Insights from OCT Angiography. Ophthalmology Retina. 2020; 4(7): 651-61. https://doi.org/10.1016/j.oret.2020.02.016.
4. Al-Sheikh M, Iafe NA, Phasukkijwatana N et al. Biomarkers of Neovascular Activity in Age-Related Macular Degeneration Using Oct Angiography. Retina. 2018; 38(2): 220-30. https://doi.org/10.1097/IAE.0000000000001628.
5. El Ameen A, Cohen SY, Semoun O. Type 2 neovascularization secondary to age-related macular degeneration imaged by optical coherence tomography angiography. Retina. 2015; 35(11): 2212-8. http://doi.org/10.1097/IAE.0000000000000773.
6. Kunho B, Hyo JK, Yong KS et al. Predictors of neovascular activity during neovascular age-related macular degeneration treatment based on optical coherence tomography angiography. Sci Rep. 2019; 9(1): 19240. http://doi.org/10.1038/s41598-019-55871-8.
7. Souied EH, El Ameen A, Semoun O. Optical Coherence Tomography Angiography of Type 2 Neovascularization in Age-Related Macular Degeneration. Dev Ophthalmol. 2016; 56: 52-6. http://doi.org/10.1159/000442777.
8. Freund KB, Zweifel SA, Engelbert M. Do we need a new classification for choroidal neovascularization in age-related macular degeneration? Retina. 2010; 30(9): 1333-49. http://doi.org/10.1097/IAE.0b013e3181e7976b. Erratum in: Retina. 2011; 31(1): 208.
9. Bandello F, Souied EH, Querques G (ed). OCT Angiography in Retinal and Macular Diseases. Optical Coherence Tomography Angiography of Type 3 Neovascularization. Dev Ophthalmol. 2016; 56: 57-61. http://doi.org/10.1159/000442779.
10. Yonekawa Y, Kim I. Clinical Characteristics and Current Treatment of Age-Related Macular Degeneration. Cold Spring Harb Perspec Med. 2014; 5(1): a017178. http://doi.org/10.1101/cshperspect.a017178.
11. Cheung CMG, Lai TYY, Ruamviboonsuk P et al. Polypoidal Choroidal Vasculopathy Definition, Pathogenesis, Diagnosis, and Management. Ophthalmology. 2018; 125(5): 708-24.
12. Yannuzzi LA, Sorenson J, Spaide RF et al. Idiopathic polypoidal choroidal vasculopathy (IPCV). Retina. 1990; 10(1): 1-8.
13. Opala A, Terelak-Borys B, Grabska-Liberek I. Polypoidal choroidal vasculopathy. Klinika Oczna / Acta Ophthalmologica Polonica. 2019; 121(2): 112-7. http://doi.org/10.5114/ko.2019.86954.

© Medical Education. For private and non-commercial use only. Downloaded from
https://www.journalsmededu.pl/index.php/ophthatherapy/index: 06.08.2025; 17:10,42

For non-commercial use only

Wkład autorów:
Anna Piotrowicz: 40%; Katarzyna Paczwa: 40%; Joanna Gołębiewska: 10%; Radosław Różycki: 10%.

Konflikt interesów:
Nie występuje.

Finansowanie:
Nie występuje.

Etyka:
Treści przedstawione w artykule są zgodne z zasadami Deklaracji Helsińskiej, dyrektywami EU oraz ujednoliconymi wymaganiami dla czasopism biomedycznych.

Authors' contributions:
Anna Piotrowicz: 40%; Katarzyna Paczwa: 40%; Joanna Gołębiewska: 10%; Radosław Różycki: 10%.

Conflict of interest:
None.

Financial support:
None.

Ethics:
The content presented in the article complies with the principles of the Helsinki Declaration, EU directives and harmonized requirements for biomedical journals.

© Medical Education. For private and non-commercial use only. Downloaded from https://www.journalsmededu.pl/index.php/ophthatherapy/index: 06.08.2025; 17:10,42