

Platforma ultrasonograficzna ABSolu – nowe skuteczne narzędzie diagnostyki okulistycznej

ABSolu ultrasound platform: a useful tool for ophthalmological diagnostics

Agnieszka Jaszczuk¹, Maciej Gawęcki^{1,2}

¹Poradnia Okulistyczna Dobry Wzrok w Gdańsku
Kierownik: dr n. med. Maciej Gawęcki

²Oddział Okulistyczny, Szpitala Specjalistycznego im. J.K. Łukowicza w Chojnicach
Kierownik: dr n. med. Maciej Gawęcki



NAJWAŻNIEJSZE

Nowa platforma ultrasonograficzna ABSolu to precyzyjne i wygodne narzędzie diagnostyki okulistycznej.

HIGHLIGHTS

New ultrasound diagnostic platform ABSolu is a precise and convenient tool for ophthalmic examination.

STRESZCZENIE

Badanie ultrasonograficzne gałki ocznej wykonuje się w codziennej praktyce okulistycznej od kilkudziesięciu lat. W ciągu tego czasu doszło do znacznego postępu technologicznego umożliwiającego uzyskanie skanów ultrasonograficznych o wysokiej rozdzielczości oraz szerokim zakresie ogniskowania. Niniejszy artykuł pokazuje możliwości diagnostyczne nowego aparatu ABSolu firmy Quantel Medical i jego użyteczność w pracy okulisty.

Słowa kluczowe: badanie ultrasonograficzne, ultrabiomikroskopia, skanowanie, projekcja A i B

ABSTRACT

Ultrasound examination of the eyeball has been performed in ophthalmological clinics on an everyday basis for a few decades. During that time, dramatic technological progress has been made, enabling high-resolution ultrasound scans with a large focusing zone. This paper presents the diagnostic possibilities of the new Quantel Medical ABSolu ultrasound platform and its utility in ophthalmological practice.

Key words: ultrasound examination, ultrabiomicroscopy, scanning, projection A and B

INFORMACJE PODSTAWOWE

USG oka jest podstawowym badaniem okulistycznym, które dostarcza nam informacji o budowie i zmianach występujących wewnątrz gałki ocznej oraz przylegających do niej struktur w oczodole przy braku przezierności ośrodków optycznych. Wszystkie inne metody diagnostyczne – od oftalmoskopii pośredniej po zaawansowane technicznie badania obrazowe, wykonywane przy użyciu najnowszych aparatów OCT czy funduskamer – wymagają odpowiedniej przezierności ośrodków optycznych, aby wyniki były wiarygodne i możliwe do interpretacji przez lekarza specjalistę. Wszystkie aparaty USG wykorzystują do badania fale ultradźwiękowe generowane i przetwarzane w impulsy elektryczne przez przetworniki piezoelektryczne. Przetwornik taki pobudzany jest przez zmienne napięcie elektryczne, które powoduje w nim powstawanie odkształceń mechanicznych generujących falę ultradźwiękową. Fala ta, napotykając ośrodki o zmiennej impedancji, ulega odbiciu i wraca do głowicy aparatu. Informacja o danej strukturze, jej wielkości oraz położeniu przetwarzana jest na sygnał widoczny na monitorze aparatu.

Co ciekawe, sama technologia działania ultrasonografii została opracowana przez Paula Langevina, jeszcze pod koniec I wojny światowej, jako metoda wykrywania łodzi podwodnych [1]. W medycynie gwałtowny rozwój tej technologii nastąpił po II wojnie światowej, ale podstawowa zasada generowania i przetwarzania fal ultradźwiękowych pozostaje w zasadzie taka sama jak 100 lat temu.

W okulistyce używa się fal o dużych częstotliwościach, które zapewniają lepszą rozdzielczość obrazu. W skanach typu A są to częstotliwości 8 MHz, a w skanach typu B – 10–20 MHz. W przypadku badania ultrabiomikroskopowego (UBM) otrzymujemy obrazy wysokiej rozdzielczości, co umożliwia sonda generująca częstotliwości na poziomie 35–50 MHz [2].

TYPY SKANOWANIA W ULTRASONOGRAFII OKULISTYCZNEJ

Skanowanie typu A

Skanowanie typu A (*amplitude scanning*) było pierwszą formą użycia USG w okulistyce, co nastąpiło w latach 50. XX w. [3]. W praktyce skanowanie A wykorzystywano i nadal wykorzystuje się do wykonywania pomiarów długości gałki ocznej oraz pomiarów odległości między strukturami wewnątrz gałki ocznej, a także wyznaczania mocy soczewki wewnątrzgałkowej wszczepianej w czasie operacji zaćmy [4, 5]. Pierwsze próby ze skanowaniem A wykorzystywały tę funkcję do diagnostyki ciał obcych wewnątrzgałkowych [6]. Zasada wykonywania skanowania typu A polega na emisji sygnału ultradźwiękowego oraz pomiarze amplitudy i czasu odbicia echa. Dzięki temu otrzymujemy informacje

na temat liczby i gęstości struktur, przez które przechodziła fala ultradźwiękowa. Wynikiem badania jest wykres amplitud poszczególnych sygnałów echa odpowiadający strukturom gałki ocznej. Uzyskane informacje są bardzo podstawowe i nie odtwarzają kształtu badanych struktur, dlatego współcześnie są interpretowane razem z wynikami skanowania B.

Skanowanie typu B

Skanowanie typu B (*brightness*) polega na złożeniu w całość informacji pochodzących z wielu promieni akustycznych uzyskanych przez zmienianie kierunku emisji sygnału przez głowicę w określonej płaszczyźnie. W efekcie uzyskuje się dwuwymiarowy obraz przekroju danego organu czy tkanki, w którym różne punkty mają różną jasność, zależną od amplitudy echa. Ta technika obrazowania ultrasonograficznego została opracowana przez Bauma i Greenwooda w 1958 r. i rozwinięta w kolejnych latach [7].

Ultrabiomikroskopia okulistyczna

Ultrabiomikroskopia okulistyczna (UBM) jest rozwinięciem prezentacji B z zastosowaniem sond o wysokiej częstotliwości, co umożliwia uzyskanie wysokiej rozdzielczości skanów przedniego odcinka gałki ocznej.

TECHNIKA BADANIA

Badanie USG B przeprowadzamy najczęściej przy zamkniętych oczach i w pozycji leżącej. Oczywiście możliwe jest wykonywanie tego badania przy otwartych oczach po podaniu kropli znieczulających, ale jest to mniej komfortowe dla pacjenta. W trakcie wykonywania skanów pacjent proszony jest o spoglądanie w różnych kierunkach, co wymaga dobrej współpracy z lekarzem. Skany A służą głównie do oceny długości gałki ocznej i ustalenia mocy soczewki wewnątrzgałkowej przed operacją zaćmy czy chirurgią refrakcyjną, wykonujemy je przy otwartej gałce ocznej po podaniu kropli znieczulających. Badanie jest krótkie i zwykle nie wywołuje dyskomfortu u pacjenta.

Oczywiście badanie to nie jest pozbawione wad i niedogodności, które czekają na nas w trakcie codziennej praktyki. Przede wszystkim trzeba zdać sobie sprawę, że badając owalną gałkę oczną, narażeni jesteśmy na nakładanie się niektórych struktur na siebie, szczególnie jej tylnej ściany, co może prowadzić do błędnych wniosków. Aby zmniejszyć ryzyko popełnienia takiego błędu, zawsze obrazujemy interesujące nas zmiany w obu przekrojach: T (poprzecznym) i A (podłużnym). Oczywiście nie bez znaczenia jest miejsce badane, obecność ciał obcych wewnątrzgałkowych czy oleju silikonowego w obrębie gałki ocznej, które wpływają na powstawanie artefaktów czy zmieniają szybkość rozchodzenia się fali w gałce ocznej.

W związku z rozwojem technicznym aparaty służące do wykonywania badania USG oraz otrzymywane w ten sposób obrazy gałki ocznej są coraz dokładniejsze, a ich obsługa coraz bardziej intuicyjna, co ma ogromne znaczenie w trakcie codziennej praktyki okulistycznej, gdzie postawienie odpowiedniej diagnozy wpływa na czas rozpoczęcia leczenia oraz na ostateczną ostrość wzroku pacjenta, a co za tym idzie – na jego jakość życia.

Aparat ABSolu w okulistycznych badaniach ultrasonograficznych

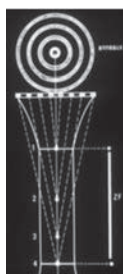
ABSolu firmy Quantel Medical dzięki zastosowaniu najnowocześniejszej technologii oraz możliwości wyboru wśród kilku sond umożliwia nam szybką i dokładną diagnostykę praktycznie wszystkich struktur gałki ocznej przy braku konieczności zachowanej przejerności ośrodków optycznych.

Dzięki zastosowaniu pięciopierścieniowej technologii w głowicy 20 MHz możliwe jest skupienie wiązki fali ultradźwiękowej na różnych głębokościach w osi działania fali i w ten sposób poszerzenie obszaru ogniskowania wiązki. Dzięki temu w czasie wykonywania skanów B otrzymujemy o 70% większą głębokość obrazowania i o 27% zwiększoną rozdzielczość obrazu w porównaniu z głowicami o tradycyjnej budowie. Stwarza to warunki do jednoczesnej dokładnej oceny ciała szklistego, siatkówki oraz przylegających struktur oczodołu, nieosiągalne w innych aparatach USG.

Na rycinie 1 widoczny jest schemat budowy wielopierścieniowej sondy wykorzystanej w ABSolu, rycina 2 zaś przedstawia różnicę pod względem obszaru ogniskowania między taką sondą a sondą jednoprzetwornikową

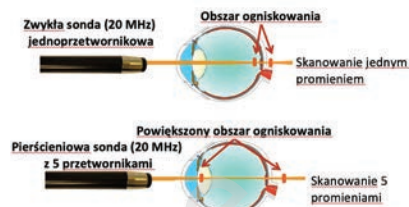RYCINA 1

Sonda wielopierścieniowa użyta w aparacie ABSolu firmy Quantel Medical.



RYCINA 2

Różnica ogniskowania przy badaniu z użyciem sondy jedno- i pięcioprzetwornikowej.



Główne wskazania do korzystania z sondy 20-5A MHz to:

- zaburzenia ciała szklistego oraz na granicy ciało szkliste–siatkówka
- guzy wewnątrzgałkowe
- zaćma
- urazy
- zaburzenia występujące w oczodole.

Dodatkowym ułatwieniem, szczególnie dla początkujących ultrasonografistów, jest ikona pokazująca miejsce, z którego otrzymywane są obrazy. Umożliwia to dokładną lokalizację zmian w obrębie gałki ocznej oraz powtarzalne pomiary danej struktury z tego samego miejsca przyłożenia sondy do oka. Pozwala to na bardzo szczegółową ocenę wymiarów zmiany i dokładne śledzenie jej ewentualnego wzrostu, co jest szczególnie istotne przy ocenie zmian rozrostowych i nowotworowych.

Kolejną nowością, z której możemy korzystać w trakcie pracy z ABSolu, jest wykonywanie dokładnych pomiarów projekcji A podczas wykonywania zdjęć w projekcji B. Jest to szczególnie ważne przy ocenie głębokości komory przedniej, grubości soczewki oraz długości gałki ocznej u pacjentów słabo współpracujących i dzieci. W innych aparatach USG oczywiście możliwe jest nałożenie na obraz projekcji B liniowego wykresu projekcji A, ale bez możliwości wykonania ww. pomiarów, co znacznie ogranicza jej wykorzystanie.

Aparat ten jako jedyne urządzenie do USG jest wyposażony w oprogramowanie służące do oceny mięśni zewnątrzgałkowych, które po wykonaniu pomiarów sześciu mięśni wylicza nam wskaźnik MI – pozwalający określić zakres i nasilenie zgrubienia mięśni (wynik jest prawidłowy, jeśli jest mniejszy niż 4,5) oraz wskaźnik SNI – pozwalający ocenić ryzyko neuropatii uciskowej nerwu wzrokowego (SNI < 6,5 wskazuje na brak ryzyka). Jest to niewątpliwie przełom w diagnostyce zmian występujących w oftalmopatii tarczycowej, a także świetne narzędzie nie tylko monitorujące grubość mięśni zewnątrzgałkowych, ale też ułatwiające podjęcie decyzji o leczeniu zachowawczym lub chirurgicznym pacjenta oraz monitorowanie wycofywania się zmian i związanego z tym ryzyka neuropatii.

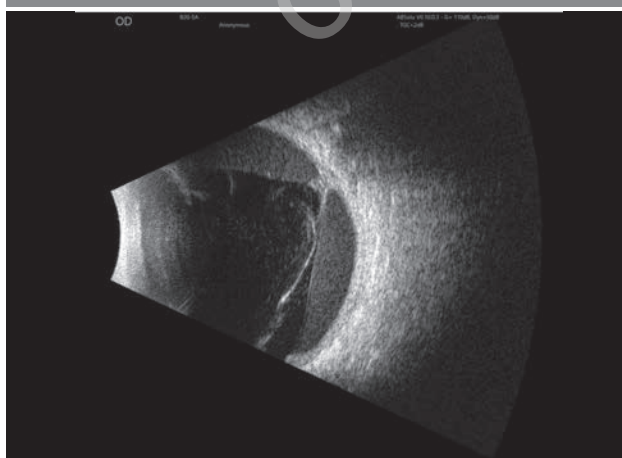Najciekawszym i zarazem najlepszym rozwiązaniem aktualnie dostępnym na rynku jedynie w tej wersji ABSolu jest sonda 50 MHz UBM – ma ona wbudowany przetwornik wysokiej częstotliwości do bardzo dokładnej wizualizacji komory przedniej. Technologia ta umożliwia szczegółowe badanie:

- rogówki, jej powierzchni i przekroju, dając dokładność i jakość obrazu porównywalną z obrazami optycznej koherentnej tomografii (OCT); jest szczególnie przydatna w diagnostyce, planowaniu zabiegu oraz opiece nad pacjentem po przeszczepach warstwowych rogówki
- kąta przesączania i pomiaru jego wielkości, co jest bardzo istotne w planowanych zabiegach chirurgicznych przeciwjaskrowych
- soczewki i torebki tylnej na potrzeby zabiegu chirurgicznego zaćmy i chirurgii refrakcyjnej
- tęczówki i ciała rzęskowego z możliwością określenia zarówno wymiarów, jak i powierzchni oglądanej zmiany; daje to wyjątkową dokładność i możliwość oceny wielkości i jej ewentualnych zmian w badaniu torbieli czy guzów tęczówki i ciała rzęskowego, często niewidocznych w trakcie obrazowania innymi metodami.

Poniżej przedstawiamy przykłady badań ultrasonograficznych z zastosowaniem urządzenia ABSolu firmy Quantel Medical (ryc. 3–9).

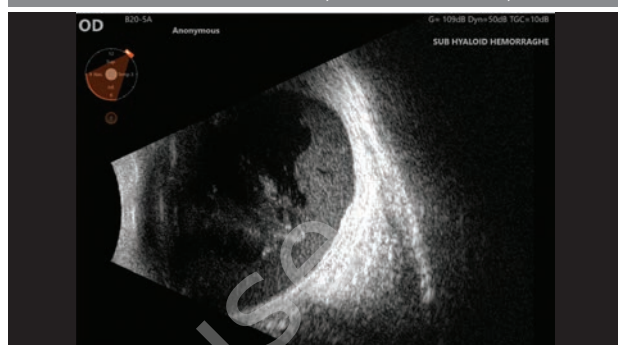
RYCINA 3

Krwotok przedsiatkówkowy (subhialoidalny) oraz trakcja szklistkowo-siatkówkowa.



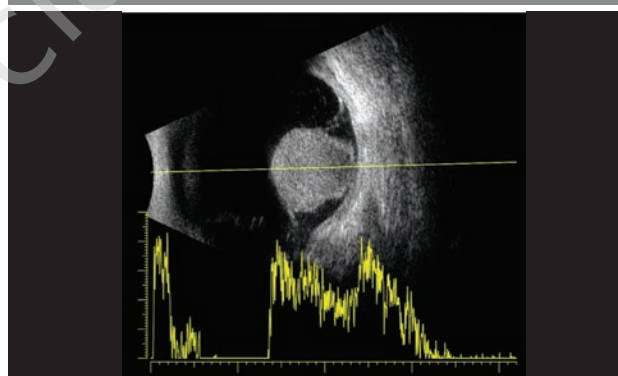
RYCINA 4

Krwotok subhialoidalny oraz doszklistkowy.



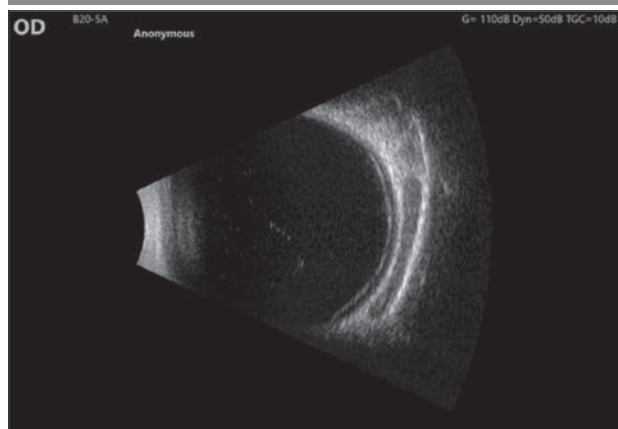
RYCINA 5

Czerniak złośliwy.



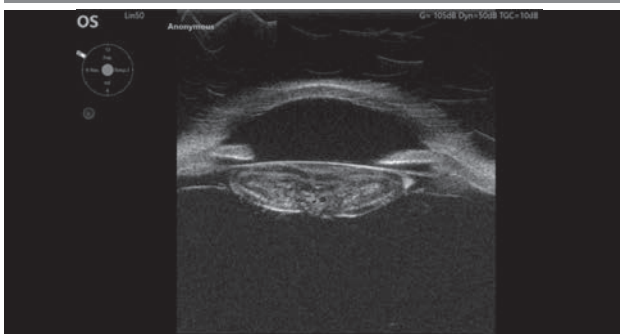
RYCINA 6

Płaskie odwarstwienie siatkówki w wysokiej krótkowzroczności.



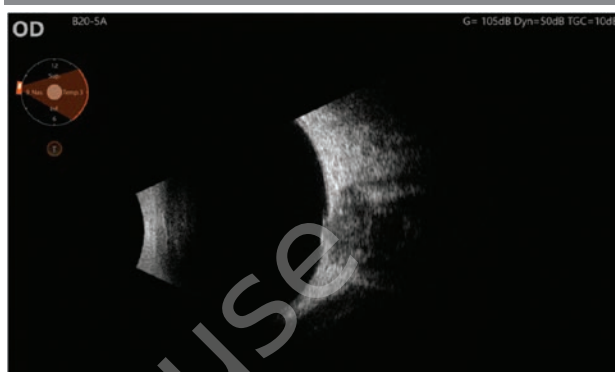
RYCINA 7

Pourazowe uszkodzenie soczewki – przerwanie torby tylnej.



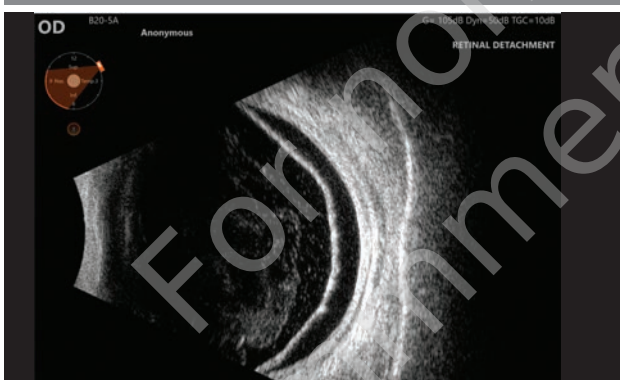RYCINA 9

Druzy tarczy nerwu wzrokowego.



RYCINA 8

Odwarstwienie siatkówki.



PODSUMOWANIE

Podsumowując, należy stwierdzić, że nowa platforma diagnostyczna ABSolu oprócz wysokich parametrów rozdzielczości zapewnia również wygodę i ergonomię pracy. Kompaktowy design urządzenia bez zbędnych przewodów pozwala na komfortowe wykonanie planowanych badań. Jest to interesująca nowa oferta na rynku urządzeń okulistycznych, warta przetestowania przez doświadczonych operatorów USG.

Źródło rycin: Wszystkie ryciny pochodzą z materiałów firmy Quantel. Publikacja za zgodą firmy Quantel.

ADRES DO KORESPONDENCJI lek. Agnieszka Jaszczuk

Poradnia Okulistyczna Dobry Wzrok w Gdańsku
80-402 Gdańsk, ul. Kliniczna 1B/2
e-mail: jaszczuk.amt@gmail.com

ORCID

Maciej Gawęcki – ID – <http://orcid.org/0000-0003-2901-0248>

References

1. Baker JP. The history of sonographers. J Med Ultrasound. 2005; 24: 1-14.
2. Silverman RH. High-resolution ultrasound imaging of the eye – a review. Clin Exp Ophthalmol. 2009; 37(1): 54-67. <https://doi.org/10.1111/j.1442-9071.2008.01892.x>.
3. Mundt GH, Mundt GH, Hughes WF. Ultrasonics in ocular diagnosis. Am J Ophthalmol. 1956; 41(3): 488-98.
4. Jansson F. Measurement of intraocular distances by ultrasound and comparison between optical and ultrasonic determinations of the depth of the anterior chamber. Acta Ophthalmologica. 1963; 41: 25-61.
5. Coleman DJ, Carlin B. A new system for visual Axis measurements in the human eye using ultrasound. Arch Ophthalmol. 1967; 77(1): 124-7.

6. Penner R, Passmore JW. Magnetic vs nonmagnetic intraocular foreign bodies. An ultrasonic determination. Arch Ophthalmol. 1966; 76(5): 676-7.
7. Baum G, Greenwood I. The application of ultrasonic locating techniques to ophthalmology. II. Ultrasonic slit lamp in the ultrasonic visualization of soft tissues. AMA Arch Ophthalmol. 1958; 60(2): 263-79.

For non-commercial use only

Wkład autorów:

Wszyscy autorzy mają taki sam wkład w opracowanie idei i konstrukcji artykułu, zebranie danych klinicznych, ich analizę oraz przygotowanie manuskryptu.

Konflikt interesów:

Nie występuje.

Finansowanie:

Nie występuje.

Etyka:

Treści przedstawione w artykule są zgodne z zasadami Deklaracji Helsińskiej, dyrektywami EU oraz ujednoliconymi wymaganiami dla czasopism biomedycznych.

Authors' contributions:

All authors have the same contribution to the development of the idea and structure of the article, collection of clinical data, their analysis and preparation of the manuscript.

Conflict of interest:

None.

Financial support:

None.

Ethics:

The content presented in the article complies with the principles of the Helsinki Declaration, EU directives and harmonized requirements for biomedical journals.