

Choroby odzwierzęce w okulistyce.

Część III – zmiany oczne w przebiegu boreliozy

Zoonoses in ophthalmology: Part III. Changes in the course of Lyme disease

Piotr Borkowski

Prywatna praktyka lekarska Ewa i Piotr Borkowscy, s.c.



NAJWAŻNIEJSZE

Borelioza oczna jest często pomijana przez specjalistów chorób zakaźnych i niebrana pod uwagę przez okulistów – stąd słabo poznana, o najprawdopodobniej niedoszacowanym występowaniu. Zależnie od okresu rozpoznanie jest albo kliniczne, albo oparte na odczynach serologicznych.

HIGHLIGHTS

Ocular Lyme disease is often ignored by infectious disease specialists and not taken into account by ophthalmologists – hence poorly understood, its occurrence is underestimated. Depending on the stage, the diagnosis is either clinical or based on serological tests.

STRESZCZENIE

Borelioza, choroba odkryta w latach 70. XX w., o nie do końca jeszcze wyjaśnionych mechanizmach patofizjologicznych i obrazie klinicznym, wzbudza powszechne zainteresowanie. Liczba rozpoznawanych przypadków boreliozy w Polsce w ciągu ostatniego dziesięciolecia rośnie. Nasz kraj jest endemiczny dla boreliozy, mamy jeden z najwyższych odsetków osób zarażonych w Europie. Borelioza to odzwierzęca choroba wektorowa przenoszona przez kleszcze, powodowana przez krętki *Borrelia burgdorferi*. Jedną z najmniej znanych, udokumentowanych i rzadko rozpoznawanych postaci jest borelioza oczna. Zmiany mogą powstać zarówno w przednim, jak i w tylnym odcinku oka, zależnie od fazy choroby. We wczesnej fazie, gdy ukąszenie przez kleszcza nastąpiło blisko gałki ocznej, rumień zawierający krętka może „przez ciągłość” objąć powieki lub spojówki oka. W drugiej fazie, gdy krętka rozprzestrzenię się po całym organizmie i z powodu predylekcji do tkanki nerwowej zajmują nerwy czaszkowe, może to dotyczyć także nerwu wzrokowego, rzadziej nerwów okoruchowych oraz siatkówki. Zatem borelioza oka w drugiej fazie jest rodzajem neuroboreliozy. W tej fazie zwykle przebiega z zapaleniem opon i/lub mózgu.

Obok wywiadu i obrazu zmian podstawowe znaczenie w rozpoznaniu ocznej boreliozy mają dostępne komercyjnie w Polsce badania serologiczne.

W artykule opisano ważny dla zrozumienia tej jednostki chorobowej fazowy przebieg boreliozy. Wyjaśniono przyczyny różnic w przebiegu klinicznym występujące w starym i nowym świecie, opisane z punktu widzenia epidemiologii. Omówiono obraz kliniczny, leczenie i rokowanie w boreliozie ocznej.

Słowa kluczowe: borelioza z Lyme, choroba z Lyme, neuroborelioza, oczna postać boreliozy

ABSTRACT

Borreliosis is a disease that was discovered in the 1970s, but its pathophysiological mechanisms and clinical course are not yet fully understood. The number of diagnosed Lyme disease cases in Poland has been increasing over the last decade. Poland has seen endemic Lyme disease, with one of the highest rates of infection in Europe. It is a zoonotic, vector-related disease that is transmitted by ticks that are infected with *Borrelia burgdorferi* spirochetes. One of the least known, poorly documented, and rarely recognized forms of Lyme disease is ocular borreliosis. Ocular alterations can occur in both the anterior and posterior segments of the eye, depending on the phase of the disease. In early stages when the tick bite is close to the eyeball, erythema-containing spirochetes can spread to the eyelids and conjunctiva of the eye per continuum. In the second phase when spirochetes spread throughout the whole body but have a predilection for nerve tissue, they occupy cranial nerves. This may also affect the optic nerve, less often oculomotor nerves and the retina. This phase of ocular borreliosis is associated with neuroborreliosis. In this stage, ocular borreliosis usually coexists with meningitis or encephalitis.

In addition to the history and clinical picture of Lyme disease, accurate diagnoses based on commercially available serological tests are fundamentally important in Poland. This article describes three phases of Lyme disease. We explain the reasons for its clinical differences in the old and new worlds from an epidemiological perspective. The clinical picture, treatment, and prognosis of Lyme disease are discussed.

Key words: *Borrelia burgdorferi* infection, Lyme borreliosis, Lyme disease, neuroborreliosis, ocular borreliosis

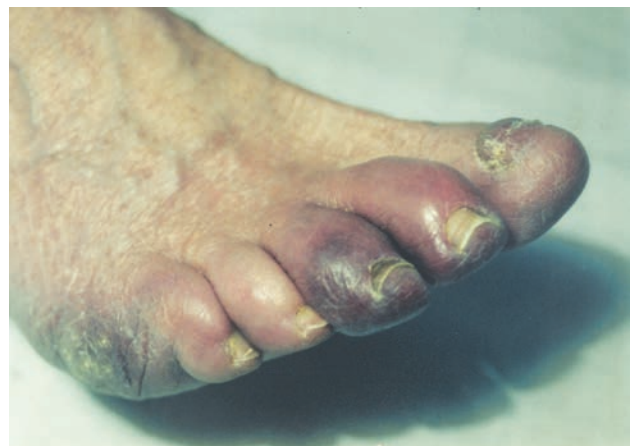WSTĘP

Borelioza, nazywana chorobą z Lyme lub boreliozą z Lyme (*Lyme disease*, *Lyme borreliosis*), została odkryta w latach 70. ubiegłego wieku przez amerykańskiego entomologa szwajcarskiego pochodzenia, Wilhelma Burgdorfera, specjalizującego się w chorobach wektorowych przenoszonych przez kleszcze. Powiązał on znaczny odsetek dzieci cierpiących na zapalenie stawów kolanowych w miejscowości Old Lyme w stanie Connecticut z ukąszeniami przez kleszcze, rumieniem pozostałym po tych ukąszeniach i krętkami jako przyczyną dolegliwości. Bakterię opisał w latach 80. [1, 2]. Jest to więc stosunkowo niedawno poznana choroba, choć pierwsze udokumentowane opisy pojawiają się w XIX w., kiedy wrocławski lekarz Alfred Buchwald opisał późną boreliozę – *acrodermatitis chronica atrophicans* (ACA) [3] (ryc. 1).

Istnieje co najmniej pięć gatunków krętków borelii chorobotwórczych dla ludzi (wśród *Borrelia burgdorferi sensu lato*), ale tylko jeden z nich występuje w Ameryce Północnej (*B. burgdorferi sensu stricto*). W Europie można spotkać wszystkie patogenne gatunki, a ten jedyny z nowego świata stanowi tylko ok. 10,2% populacji krętków chorobotwórczych dla ludzi w Europie. Różne podtypy krętków borelii

RYCINA 1

Borelioza rozsiana, późna, skórna (ACA, *acrodermatitis chronica atrophicans*).



mają różną zdolność do zajmowania różnych narządów, np. *B. burgdorferi sensu stricto* częściej powoduje zapalenie dużych stawów, *B. garinii* częściej powoduje neuroboreliozę, a *B. afzelii* wywołuje *erythema chronicum migrans*¹

¹ Dosłowne tłumaczenie tej nazwy na język polski – „rumień przewlekły wędrujący” – jest nieco mylące, sugeruje bowiem przemieszczanie się rumienia. Znacznie trafniejszym terminem jest „rumień obrączkowy”. W języku angielskim funkcjonuje też nazwa *bull's eye*.

(ECM) oraz ACA. *B. garinii* i *B. afzelii* to najczęściej występujące typy w Europie i Polsce, nieobecne w Ameryce Północnej. Stanowi to przyczynę zupełnie innego przebiegu choroby dominującego w USA i w Europie Środkowej (w tym w Polsce), a wyniki badań i ustaleń z USA nie powinny bez weryfikacji w naszym kraju być wprowadzane na polski grunt [3]. Dobrym przykładem jest szczepionka, która według założeń producenta miała być skuteczna tylko wobec *B. burgdorferii sensu stricto*, a więc rozprowadzana tylko na terenie Ameryki Północnej (szczepionkę LYMErix, SmithKline Beecham, w 2002 r., wkrótce po jej wprowadzeniu, wycofano ze względu na działania niepożądane).

EPIDEMIOLOGIA

Zarażenie w Polsce następuje po ukąszeniu przez wcześniej zarażonego kleszcza pospolitego (*Ixodes ricinus*). Kleszcz ma cztery stadia rozwojowe i w każdym z nich co najmniej raz musi pożywić się krwią. Nawet larwa, czyli najwcześniejsze stadium (łatwe do przeoczenia, szczególnie w skórze owłosionej, gdyż jest ona mniejsza niż ziarno maku), może być wertykalnie (prawdopodobnie transowarialnie) zarażona boreliozą. Odsetek zarażonych larw jest niższy niż dorosłych postaci, które żywiły się już trzykrotnie krwią np. drobnych gryzoni, ptaków, jeleniowatych – czyli klasycznego rezerwuaru krętków borelii [4]. Kleszcz *Ixodes ricinus* bytuje w niskich (maks. do 80 cm wysokości) zaroślach. Jest ślepy (czyli kolor ubrania odgrywa rolę tylko w łatwiejszym zauważeniu kleszcza), ofiarę wyczuwa po zapachu, ciepłe i obecności dwutlenku węgla. Powszechnie stosowane repelenty (np. DEET) zaburzają jego zmysły. Czas, jaki pozostaje on w skórze, jest istotny dla odsetka transmisji – im dłużej kleszcz pozostaje w skórze, tym bardziej rośnie prawdopodobieństwo transmisji bakterii z wektora na człowieka. Dlatego kleszcze należy usuwać ze skóry natychmiast, kiedy tylko je zauważymy. W USA panuje powszechne przekonanie, że przebywanie kleszcza w skórze poniżej 24–48 h nie powoduje transmisji [5, 6]. Z literatury oraz doświadczenia własnego znam wiele dobrze udokumentowanych przypadków, gdy nawet najkrótszy czas od ukąszenia może być przyczyną zakażenia. Równie istotny dla odsetka transmisji jest sposób usuwania kleszcza. Nieprawidłowe usuwanie – np. zbyt długo trwające, z uciskiem (np. nieodpowiedniej metalowej pęsety) na ciało kleszcza, smarowanie olejem itp. – prawdopodobnie powoduje zwiększony odsetek transmisji, gdyż kleszcz wstrzykuje wtedy dodatkową porcję śliny. Pozostawienie w skórze hypostomu kleszcza (kłujki) nie zwiększa ryzyka transmisji [7]. Według wielu prac tylko ok. 40% osób z udokumentowaną boreliozą widziało lub usuwało kleszcza i tylko ok. 25–50% zauważyło rumień obrączkowy. Tak więc dane z wywiadu mogą potwierdzać bądź sugerować taką etiologię, ale nie należy wykluczać boreliozy na ich podstawie. Osobiście w trakcie zbierania

wywiadu pytam o wychodzące poza mieszkanie zwierzęta domowe oraz o to, czy miały one usuwane kleszcze, gdyż często już po powrocie do domu kleszcze przechodzą ze zwierząt chronionych, np. fipronilem, na współdomowników, którzy sami nie odwiedzają parków, lasów czy łąk.

Odsetek kleszczy zarażonych boreliozą różni się zależnie od obszaru, na którym się znajdują (żerują), ale również obserwujemy zmiany w odsetku zainfekowanych kleszczy na tym samym terenie rok do roku – są prawdopodobnie zależne od temperatury w zimie. W ostatnich latach, w związku z łagodnymi zimami, w Polsce może być więcej kleszczy, a wśród nich więcej zarażonych krętkami, choć w wieloletnich obserwacjach z innych krajów Europy odsetki te wydają się stałe [8]. Według różnych prac w Europie jest średnio 15,6% zarażonych kleszczy, w Polsce zaś ich odsetek waha się między 7% a 30% [4].

Liczba rozpoznawanych przypadków boreliozy w Polsce to ostatnio ponad 20 tys. rocznie, podczas gdy kilka lat wcześniej było ich ok. 13 tys. Najczęściej chorują na boreliozę mieszkańcy Podlasia, Małopolski i województwa lubelskiego. Zapadalność wynosi dla kraju średnio 52 na 100 tys., wahając się od 14 (w Wielkopolsce) do 108 (w Podlaskiem) na 100 tys. osób [9–11].

Tylko niewiele prac, w których opisywana jest epidemiologia zapaleń błony naczyniowej oka, bierze pod uwagę boreliozę jako jedną z przyczyn. Według pracy z 2018 r. porównującej przyczyny zapaleń różnych odcinków błony naczyniowej u polskich pacjentów z 16 innymi europejskimi pracami tylko 1% zapaleń tylnego odcinka oka było spowodowanych wśród naszych pacjentów boreliozą [12]. W sumie w tym opracowaniu borelioza pojawiła się jeszcze tylko w trzech artykułach: w pracy francuskiej z 2001 r. i w pracy ze Szwajcarii z 1994 r., gdzie 2% i 2,95% zapaleń części pośredniej oka było opisanych jako spowodowane boreliozą [13, 14], oraz w niemieckiej pracy z 2015 r., gdzie 3% *panuveitis* miało boreliozową etiologię [15]. Dowodzi to, że jednostka ta jest jeszcze często ignorowana przez okulistów, a odsetek zmian ocznych wśród chorych na boreliozę nie został jeszcze dostatecznie poznany. Prawdopodobnie jest to niewielki procent, ale każdy klinicznie podejrzany przypadek należy badać w tym kierunku. Podobnie też neurologi nie biorą pod uwagę boreliozy ocznej jako jednej z form neuroboreliozy – patrz zalecenia dotyczące neuroboreliozy z Niemiec [7]. Potrzebne są dalsze, interdyscyplinarne badania nad tym problemem, szczególnie we współpracy ze specjalistami chorób zakaźnych, epidemiologami i neurologami.

PATOLOGIA I PRZEBIEG KLINICZNY

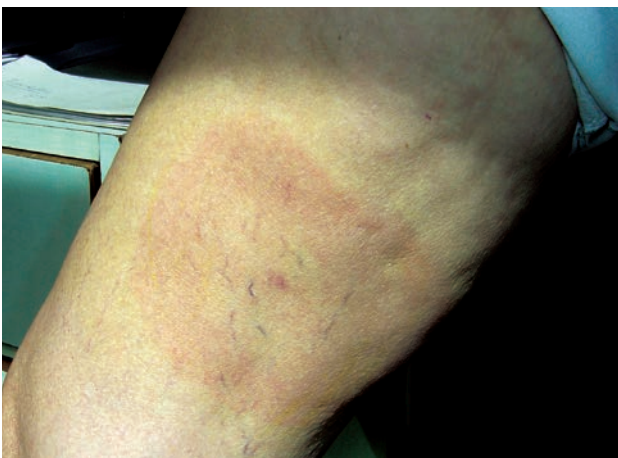Borelioza ma pewne wspólne cechy z inną chorobą wywołaną przez krętki – z kiłą (*nota bene* odczynu serologicznego często reagują krzyżowo). Kiłę powodują krętki *Treponema*

nema pallidum, podobne do *Borrelia burgdorferi*. Kiła, tak jak borelioza, ma trzy stadia.

W pierwszym stadium borelioza rozwija się miejscowo, począwszy od miejsca ukąszenia – w którym zwykle powstaje drobna grudka – poprzez ciągłość koncentrycznie ku obwodowi, w postaci rumienia o wyraźnych zarysach zewnętrznych rozmywających się ku środkowi (ECM). W kile odpowiednikiem pierwszej fazy jest owrzodzenie pierwotne. Typowy rumień boreliozowy nie powinien być ucieplony, swędzący ani uniesiony ponad otaczającą skórę (ryc. 2). Tej fazie towarzyszą czasami ogólne rozbicie, miejscowa limfadenopatia, gorączka. Większość tych nietypowych objawów lub nietypowych wyglądem rumieni może być skutkiem nadkażeń innymi bakteriami przenoszonymi przez kleszcze (np. *rickettsja* sp., *bartonella* sp.) lub zawlekanymi ze skóry (paciorkowce, gronkowce), ewentualnie reakcją na substancje wprowadzane do ciała gospodarza podczas ukąszenia przez owada.

RYCINA 2

Typowy rumień obrączkowy (ECM, *erythema chronicum migrans*) – borelioza wczesna, miejscowe zarażenie ograniczone do skóry rumienia.

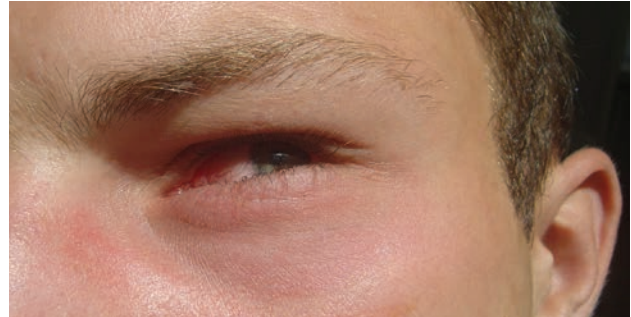

W tej fazie rumień spowodowany obecnością krętków, jeśli obejmie oko, może dać objaw zapalenia skóry powiek lub spojówek (ryc. 3). Pierwszy okres trwa z reguły 2–4 tygodnie. Jednak wśród moich pacjentów miałem osobę (o dobrze udokumentowanej historii choroby), u której grudka po ukąszeniu przez kleszcza utrzymywała się przez 9 miesięcy i dopiero po tym okresie rozwinął się z niej rumień obrączkowy potwierdzony wtedy obecnymi przeciwciałami.

Gdy objawy wczesnej boreliozy samoistnie zanikają, choroba przechodzi w drugą fazę, o różnej długości. Jest to wczesne stadium, w którym krętki uległy rozsianiu i wtórnie zaczęły zajmować tkanki i narządy, do jakich mają predylekcję: głów-

RYCINA 3

Zapalenie spojówek oka lewego – borelioza wczesna. Ukąszenie przez kleszcza nastąpiło w brew drugiego oka.

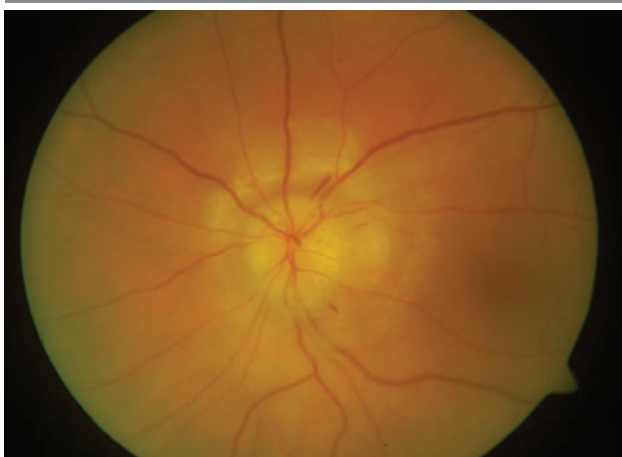


nie tkankę łączną oraz nerwową. Powodując zapalenie tych narządów lub tkanek, krętki wywołują chorobę o różnym obrazie i przebiegu klinicznym. Stąd wyróżniamy boreliozę ograniczoną do zmian skórnych (w tym *borrelial lymphocytoma*), stawową, boreliozę serca oraz neuroboreliozę pod różnymi postaciami: neuroboreliozę z zajęciem opon mózgowo-rdzeniowych i/lub OUN, neuroboreliozę zajmującą obwodowe nerwy czaszkowe (zespół Bannwartha), w tym najczęściej VII oraz nerwy okoruchowe i rdzenie korzonków nerwowych (raczej brzuszne, czyli ruchowe).

W gałce ocznej w tej fazie dochodzi do zajęcia tkanki nerwowej; nerwu wzrokowego i/lub siatkówki. Wtórnie następuje zapalenie błony naczyniowej, ale zawsze o łagodnym przebiegu, z niewielkim tylko wysiękiem. Podobnie jest, kiedy przy boreliozowym zapaleniu opon i mózgu w płynie mózgowo-rdzeniowym mamy tylko niewielką cytozę limfocytarną. Zwykle zapalenie nerwu II stanowi resztą konsekwencję zapalenia OUN, które może przebiegać skąpoobjawowo (bez objawów oponowych). Wówczas potwierdzenie zapalenia opon i mózgu o boreliozowej etiologii jest wystarczające do potwierdzenia boreliozowej etiologii zmian ocznych, a przy tym łatwe do przeprowadzenia na oddziale zakaźnym lub neurologicznym. Można wtedy zaobserwować w badaniach obrazowych nie tylko pogrubienie nerwu II, ale też i płyn pod osłonkami tego nerwu, które są kontynuacją opon. Zapalenie nerwu zajmuje jego całą grubość, ale nie upośledza widzenia w stopniu znacznym – w badaniu pola widzenia nie widać ubytków kwadrantowych, tylko drobne, równomiernie rozsiane. W badaniu dna oka widać obrzęk tarczy nerwu wzrokowego, zwykle nawet bez wysięku w szklistce, siatkówka wokół tarczy bywa lekko uniesiona przez wysięk podsiatkówkowy, żyły są pogrubiałe. Ta postać choroby powinna być sklasyfikowana i traktowana jak neuroborelioza (ryc. 4). Trzecią fazą choroby jest tzw. borelioza rozsiana późna. Cechuje się ona rozwinięciem reakcji autoimmunologicznych w obecności krętków, lub tylko zainicjowanych przez krętki, bez ich dalszej obecności. Przykładem są tu *post-Lyme di-*

RYCINA 4

Zapalenie nerwu II. Borelioza rozsiana wczesna. U chorej nie występowały objawy oponowe, pierwszym objawem było nieostre widzenie tym okiem. W badaniu pola widzenia rozproszone ubytki w całym polu. W związku z wysokimi mianami przeciwciał w kierunku boreliozy pacjentka przekazana na oddział zakaźny, gdzie w nakłuciu lędźwiowym wykazano limfocytarne zapalenie opon mózgowo-rdzeniowych oraz udokumentowano intratekalną syntezę przeciwciał w kierunku boreliozy. Po standardowym leczeniu ceftriaksonem objawy ustąpiły, ale nie do końca.



sease syndrome (PLSD), *chronic fatigue syndrome* (CFS) lub najlepiej poznany i najdawniej opisany ACA [16, 17]. Analogiczne stadium w rozwoju kiły to uwiąd rdzenia (*tabes dorsalis*). Trzeci okres choroby jest najsłabiej poznany, najsłabiej poddający się leczeniu, wzbudza wśród lekarzy oraz pacjentów najwięcej kontrowersji. To nieporozumienia związane z tym etapem choroby przyczyniły się do powstania ILADS – organizacji mającej pozorne cechy międzynarodowego towarzystwa naukowego, ale nie będącej nim. Warto zauważyć, że ta organizacja wniosła też pozytywny impuls, jakim było nakierowanie świata nauki na badanie innych niż borelioza chorób przenoszonych przez kleszcze.

Nie wiemy, jakie zmiany w gałce ocznej mogą być obecne w trzeciej fazie choroby.

ROZPOZNANIE BORELIOZY Z ZAJĘCIEM OKA

W rozpoznaniu boreliozy z zajęciem oka należy się oprzeć na zaleceniach PTEiLChZ [18] i na rekomendacjach dotyczących leczenia neuroboreliozy [7].

- W okresie wczesnym, tuż po ukąszeniu przez kleszcza, kiedy jeszcze nie doszło do wytworzenia przeciwciał, o rozpoznaniu decyduje wywiad i obraz rumienia. *Post factum* u wszystkich tych pacjentów będzie można wykryć w późniejszym okresie (3–6 tygodni) przeciwciała. W tym wczesnym okresie tylko w ok. 40–71% przypadków z ECM można wykryć krętki metodą PCR

w biopłacie z rumienia (badanie niedostępne komercyjnie), co wskazuje ogólnie na małą przydatność tego badania w tej chorobie [19, 20]. Posiewy bakterii lub ich wykrywanie w barwionym biopłacie są stosowane tylko do celów naukowych i mają wątpliwą wartość.

- W drugim okresie, wczesnym rozsianym, obraz kliniczny musi być potwierdzony badaniami serologicznymi. Rekomendowane są ELISA oraz Western-blot jako test potwierdzenia. Są wystarczające. Nie zaleca się innych rodzajów badań dodatkowych.
- Badania serologiczne powinny być dwuetapowe. Pierwszym etapem jest badanie ELISA. W przypadku wyniku dodatniego, ale w razie jakichkolwiek wątpliwości (np. obecność samych IgM w dłuższym okresie), należy wykonać badanie Western-blot, które potwierdza specyficzność obecnych przeciwciał. W tej jednostce chorobowej dość znaczny jest odsetek dodatnich odczynów ELISA klasy IgM, które nie znajdują potwierdzenia w dalszej diagnostyce (reakcje krzyżowe). Western-blot jako czulszy bywa pozytywny nawet przy bardzo niskich, nominalnie ujemnych badaniach ELISA (np. dawno wyleczona borelioza).
- W drugiej fazie ocznej boreliozy przy zajęciu nerwów czaszkowych lub siatkówki (wczesna rozsiana) w przypadku współistnienia zapalenia OUN dodatkowym, bardzo istotnym potwierdzeniem takiej etiologii jest udokumentowanie intratekalnej syntezy przeciwciał przeciw boreliozie w badaniu płynu mózgowo-rdzeniowego. Badanie powinno być wykonane na oddziale chorób zakaźnych lub neurologicznym, gdyż wymaga nakłucia lędźwiowego.
- W drugim okresie, wczesnym rozsianym, gdy są zajęte nerw wzrokowy lub siatkówka, przy użyciu biopłatu ze szklistki można udokumentować syntezę wewnątrzgałkową przeciwciał, analogicznie do syntezy intratekalnej w przypadku zapalenia OUN – ale nie jest to rutynowe postępowanie.

LECZENIE

W pierwszej fazie choroby leczeniem z wyboru są antybiotyki doustne przyjmowane przez 2–4 tygodnie. Najchętniej stosowanymi są doksycyklina i amoksycyklina. Warto zaznaczyć, że doksycyklina podawana w zalecanej dla boreliozy dawce jest również zalecana przy leczeniu *Rochalimaea henselae* i *Rickettsia* sp. – czyli innych chorób przenoszonych przez kleszcze, które również mogą zająć siatkówkę czy nerw wzrokowy. Zastosowanie mają też cefalosporyny doustne oraz makrolidy.

W drugiej fazie choroby, przy terapii zapalenia nerwu II i/lub siatkówki, zaleca się leczenie antybiotykami dożylnymi. Najczęściej stosowany jest ceftriakson, gdyż można go podawać raz dziennie, rzadziej doksycyklina. Uznaje

się, że leczenie antybiotykami powyżej 4 tygodni nie ma uzasadnienia. Działania niepożądane terapii są rzadkie w przypadku leków doustnych; najczęstszym jest hipertransaminazemia. W przypadku stosowania dożylnego ceftriaksonu obserwowano tworzenie się złożeń w pęcherzyku żółciowym. Aby temu zapobiec, jednocześnie wspomagająco podawaliśmy w naszej klinice leki żółciopędne lub zawierające kwasy żółciowe, a po leczeniu zalecano wykonanie USG jamy brzusznej z oceną pęcherzyka żółciowego. W nieistniejącej już klinice, w której leczyliśmy boreliozę, podczas podawania dożylnego ceftriaksonu doszło do wstrząsu anafilaktycznego. Pacjentka przeżyła dzięki szybkiej reakcji.

W tej jednostce chorobowej nie zaleca się stosowania samych glikokortykosteroidów bez antybiotyków, bowiem glikokortykosteroidoterapia grozi zwiększeniem namnażania się krętków.

Leczenie w trzeciej fazie choroby antybiotykami jest skuteczne tylko w przypadku obecności krętków, nie ma wpływu na zainicjowaną reakcję autoimmunologiczną.

PODSUMOWANIE

Boreliozę rozpoznajemy coraz częściej, jednak jako czynnik etiologiczny w okulistyce jest prawdopodobnie chorobą niedoszacowaną. Predylekcja krętków do tkanki łącznej i nerwowej oraz trójfazowy przebieg choroby powodują, że może ona zajmować spojówki i skórę powiek

w fazie pierwszej, zakażenia lokalnego (tuż po zarażeniu, jeśli ukąszenie przez kleszcza było w pobliżu oka), oraz nerwy okoruchowe, wzrokowy i siatkówkę w drugiej fazie, rozsianej wczesnej. Rozpoznanie w pierwszej fazie zarażenia jest kliniczne, prognoza dobra, a leczenie skuteczne i łatwe – doustnymi antybiotykami przez 2–4 tygodnie.

Zajęcie nerwu wzrokowego i/lub siatkówki przebiegające z miernym odczynem ze strony błony naczyniowej jest typowe dla drugiej, rozsianej fazy choroby. Tu podejrzenie kliniczne musi być zawsze potwierdzone badaniami serologicznymi. Serodiagnostykę stosuje się co najmniej 3 tygodnie od początku choroby, zawsze dwufazowo: najpierw ELISA i dopiero w przypadkach wątpliwych Western-blot. Ważnym elementem w rozpoznaniu zapalenia nerwu wzrokowego może być badanie płynu mózgowo-rdzeniowego, gdyż często towarzyszy mu bezobjawowe zapalenie opon i/lub mózgu, łatwiejsze do rozpoznania. Tę postać boreliozy oka powinno się leczyć antybiotykami podawanymi dożylnie przez 2–4 tygodnie. Reakcja na leczenie jest dobra, objawy wycofują się szybko, ale zazwyczaj pozostają na stałe pewne zaburzenia o małym nasileniu. Zmiany oczne w fazie trzeciej choroby wymagają dalszych badań, nie ma obecnie pozycji piśmiennictwa na ten temat.

Źródło rycin: Wszystkie ryciny pochodzą z materiałów własnych autora/ów.

ADRES DO KORESPONDENCJI

dr n. med. Piotr Borkowski

Prywatna praktyka lekarska Ewa i Piotr Borkowscy, s.c.
05-806 Pęcice Małe, ul. Dzika 5A
tel. (+48) 502-333-689
www.drBorkowski.pl

ORCID

Piotr Borkowski – ID – <http://orcid.org/0000-0001-9596-9700>

Piśmiennictwo

1. Burgdorfer W, Barbour AG, Hayes SF et al. Lyme disease – a tick-borne spirochetosis? *Science*. 1982; 216: 1317-9.
2. Burgdorfer W. Discovery of the Lyme disease spirochete and its relation to tick vectors. *Yale J Biol Med*. 57; 518-20: 1984.
3. Weber K. Aspects of Lyme Borreliosis in Europe. *Eur J Clin Microbiol Infect Dis*. 2001; 20(1): 0006-0013. <https://doi.org/10.1007/s100960000412>.
4. Strnad M, HönlV, Růžek D et al. Europe-Wide Meta-Analysis of *Borrelia burgdorferi* Sensu Lato Prevalence in Questing *Ixodes ricinus* Ticks. *Appl Environ Microbiol*. 2017; 83(15): e00609-17. <https://doi.org/10.1128/AEM.00609-17>.
5. Kahl O, Janetzki-Mittmann C, Gray JS et al. Risk of infection with *Borrelia burgdorferi* sensu lato for a host in relation to the duration of nymphal *Ixodes ricinus* feeding and the method of tick removal. *Zentralbl Bakteriol*. 1998; 287: 41-52.
6. de Silva AM, Fikrig E. Growth and migration of *Borrelia burgdorferi* in *Ixodes* ticks during blood feeding. *Am J Trop Med Hyg*. 1995; 53: 397-404.
7. Rauer S, Kastenbauer S, Hofmann H et al. Guidelines for diagnosis and treatment in neurology – Lyme neuroborreliosis. *Ger Med Sci*. 2020; 18: Doc03. Published 2020 Feb 27. <https://doi.org/10.3205/000279>.

8. Wójcik-Fatla A, Zając V, Sawczyn A et al. Infections and mixed infections with the selected species of *Borrelia burgdorferi* sensu lato complex in *Ixodes ricinus* ticks collected in eastern Poland: a significant increase in the course of 5 years. *Exp Appl Acarol.* 2016; 68: 197-212. <https://doi.org/10.1007/s10493-015-9990-4>.
9. Czarkowski MP, Cielebąk E, Kondej B et al. Infectious diseases and poisonings in Poland in 2018. Warsaw 2019, NIZP-PZH, GIS.
10. Zbrzeźniak J, Paradowska-Stankiewicz I. Lyme disease in Poland in 2017. *Przegl Epidemiol.* 2019; 73(3): 317-20. <https://doi.org/10.32394/pe.73.37>.
11. Paradowska-Stankiewicz I, Chreścijańska I. Lyme disease in Poland in 2015. *Przegl Epidemiol.* 2017; 71(4): 513-7.
12. Brydak-Godowska J, Moskal K, Borkowski PK et al. A Retrospective Observational Study of Uveitis in a Single Center in Poland with a Review of Findings in Europe. *Med Sci Monit.* 2018; 24: 8734-49. <https://doi.org/10.12659/MSM.910749>.
13. Tran VT, Auer C, Guex-Crosier Y et al. Epidemiological characteristics of uveitis in Switzerland. *Int Ophthalmol.* 1994–1995; 18: 293-98.
14. Bodaghi B, Cassoux N, Wechsler B et al. Chronic severe uveitis: Aetiology and visual outcome in 927 patients from a single center. *Medicine.* 2001; 80: 263-70.
15. Grajewski RS, Caramoy A, Frank KF et al. Spectrum of uveitis in a Germany Tertiary Center: Review of 474 consecutive patients. *Ocul Immunol Inflamm.* 2015; 23: 346-52.
16. Błaut-Jurkowska J, Jurkowski M. Zespół poboreliozowy [Post-Lyme disease syndrome]. *Pol Merkur Lekarski.* 2016; 40(236): 129-33.
17. Rebman AW, Aucott JN. Post-treatment Lyme Disease as a Model for Persistent Symptoms in Lyme Disease. *Front Med (Lausanne).* 2020; 7: 57. <https://doi.org/10.3389/fmed.2020.00057>.
18. Zalecenia PTEiLChZ. <http://www.pteilchz.org.pl/informacje/rekomendacje>.
19. Moniuszko A, Dunaj J, Zajkowska J et al. Comparison of detection of *Borrelia burgdorferi* DNA and anti-*Borrelia burgdorferi* antibodies in patients with erythema migrans in north-eastern Poland. *Postepy Dermatol Alergol.* 2015; 32(1): 11-14. <https://doi.org/10.5114/pdia.2014.40940>.
20. Lebech AM, Hansen K, Brandrup F et al. Diagnostic Value of PCR for Detection of *Borrelia burgdorferi* DNA in Clinical Specimens From Patients With Erythema Migrans and Lyme Neuroborreliosis. *Mol Diag.* 2000; 2: 139-50.

Konflikt interesów:

Nie występuje.

Finansowanie:

Nie występuje.

Etyka:

Treści przedstawione w artykule są zgodne z zasadami Deklaracji Helsińskiej, dyrektywami EU oraz ujednoliconymi wymaganiami dla czasopism biomedycznych.

Conflict of interest:

None.

Financial support:

None.

Ethics:

The content presented in the article complies with the principles of the Helsinki Declaration, EU directives and harmonized requirements for biomedical journals.