Te same objawy, wiele rozpoznań – ciało obce czy nowotwór? Opis przypadku

Identical symptoms, different diagnosis – foreign body or neoplasm? Case study

dr n. med. Jacek Kordiak, lek. Joanna Lipińska
Klinika Chirurgii Klatki Piersiowej, Chirurgii Ogólnej i Onkologicznej, Uniwersytet Medyczny w Łodzi
Kierownik Kliniki: prof. dr hab. n. med. Marian Brocki

For non-commercial use only

Streszczenie: Najczęstszymi objawami aspiracji ciała obcego do dróg oddechowych są: duszność, nagły, uporczywy kaszel, krwioplucie. Jeśli jednak ciało to nie spowoduje całkowitej obturacji dróg oddechowych, jego obecność w oskrzelu może nie wywołać uciążliwych objawów, a leczenie polegające na usunięciu go podczas bronchoskopii może nastąpić dopiero po miesiącach lub latach od momentu aspiracji. Dzieje się tak szczególnie często, gdy ciało obce jest niewielkie i lokalizuje się w dystalnych odcinkach oskrzeli. Przedstawiamy przypadek pacjentki, która zgłosiła się do szpitala z takimi objawami, jak: duszność wysiłkowa, kaszel, nietolerancja wysiłku i utrata 8 kg masy ciała w okresie pół roku. W związku z tym, że wdrożona wcześniej na podstawie rozpoznania zapalenia płuc antybiotykoterapia nie przyniosła efektu, wysunięto równoległe podejrzenia aspiracji ciała obcego i nowotworu płuc. Dopiero podczas drugiej bronchofiberoskopii uwidoczniono i usunięto ciało obce.

Abstract: A foreign body aspiration is most frequently manifested by: dyspnoea, sudden, persistent cough, hemoptysis. However, if the body doesn't cause a complete obstruction of the airways, its presence in the bronchus may do not involve uncomfortable symptoms and the treatment consisting of removal of the foreign body (FB) during bronchoscopy may occur only after months or years from the moment of aspiration. This situation is most likely if the FB is small or when it is located in the distal parts of bronchi. We present a case of a patient who presented to the hospital with following symptoms: exertional dyspnoea, cough, exercise intolerance and loss of 8 kilos in 6 months time. Owing to the fact that former antibiotherapy implemented on the basis of diagnosed pneumonia turned out ineffective, parallel suspicions of foreign body aspiration and neoplasm have been drawn. It was not until the second bronchoscopy that the foreign body has been shown and removed.

Słowa kluczowe: aspiracja ciała obcego, rak płuca, astma, bronchoskopia
Key words: foreign body aspiration, lung cancer, asthma, bronchoscopy

Opis przypadku

72-letnia pacjentka została przyjęta do Kliniki Chirurgii Klatki Piersiowej, Chirurgii Ogólnej i Onkologicznej USK im. WAM CSW w Łodzi 5 czerwca 2014 r. z powodu podejrzenia ciała obcego lub guza oskrzelopochodnego w prawym drzewie oskrzelowym. Kobieta przy przyjęciu zgłaszała trwający od ok. pół roku przewlekły kaszel, duszność wysiłkową oraz postępujące osłabienie. Negowała krwioplucie, ból w klatce piersiowej, nie gorączkowała.

Z przeprowadzonego badania podmiotowego wynikało, że pacjentka leczy się z powodu przewlekłej obturacyjnej choroby płuc (POChP), choroby niedokrwiennej serca, a także iż była operowana w 2008 r.

Pracę otrzymano: 2014.09.14
Zaakceptowano do druku: 2014.09.16
"Copyright by Medical Education"
© Medical Education. For private and non-commercial use only. Downloaded from https://www.journalsmededu.pl/index.php/alergoprofil: 14.07.2025; 04:13,48

z powodu raka odbytnicy (stan po przedniej resekcji). W lutym br. chora leczona była ambulatoryjnie z powodu zapalenia płuc – po antybiotykoterapii uzyskano przejściową poprawę. W ciągu ostatniego roku masa ciała pacjentki spadła o 8 kg. W badaniu przedmiotowym stwierdzono m.in.: szmer pęcherzykowy obustronnie prawidłowy, odgłos opukowy jawny, drżenie piersiowe zachowane i brak wyczuwalnego palpacyjnie powiększenia dostępnych badaniu węzłów chłonnych. Z dokumentacji medycznej wynikało, że chora była wcześniej leczona w szpitalu wojewódzkim, na oddziale pulmonologii z tego samego powodu co poprzednio (19 maja – 31 maja 2014 r.). Wykonano tam tomografię klatki piersiowej z podaniem kontrastu, w której uwidoczniono zwapniałe ciało obce w zwężonym odczynowo oskrzelu pośrednim płuca prawego, znaczne zmiany włóknisto-retrakcyjne płata środkowego płuca prawego, miękkotkankowe zmiany pasmowato-włókniste wokół oskrzela dolnopłatowego ze zwężeniem jego światła oraz światła oskrzeli segmentowych z obecnością w świetle 9. i 10. segmentu oskrzela upostaciowanej tkankowej wydzieliny oraz powiększony węzeł przedtchawiczy o wymiarach ok. 15,5 × 12 mm (ryc. 1). W miąższu lewego płuca nie zobrazowano żadnych nieprawidłowości. Wykonano również bronchoskopię, podczas której uwidoczniono znaczne przekrwienie błony śluzowej, zwłaszcza w obrębie oskrzeli segmentowych. Po stronie prawej, bezpośrednio w sąsiedztwie ostrogi głównej, na ścianie przyśrodkowej zobrazowano twardy twór o gładkiej, lśniącej powierzchni i grafitowym zabarwieniu, bez widocznych naczyń, otoczony masami ziarniny, zamykający światło oskrzela głównego prawego. Pobrano wycinki ze zmiany i poddano je badaniu histopatologicznemu, w którym stwierdzono fragmenty zwapniałych tkanek i bardzo drobne pasma nabłonka płaskiego z cechami dysplazji średniego stopnia, a także wysięk granulocytarny.

Rycina 1. *Obraz tomografii komputerowej z obecnością w świetle oskrzela uwapnionej zmiany zwężającej oskrzele pośrednie płuca prawego.*

W Klinice Chirurgii Klatki Piersiowej, Chirurgii Ogólnej i Onkologicznej po wykonaniu niezbędnych badań laboratoryjnych chorą zakwalifikowano do zabiegu bronchofiberoskopii interwencyjnej. Po wprowadzeniu bronchofiberoskopu uwidoczniono prawidłową śluzówkę tchawicy. Następnie w prawym oskrzelu głównym, tuż przy odejściu oskrzela pośredniego, zobrazowano szarawe ciało obce o wymiarach 1,5 × 1,2 × 1,2 cm i twardej konsystencji (ryc. 2). Za pomocą szczypiec wprowadzonych przez kanał roboczy bronchoskopu wyciągnięto ciało obce razem z maską krtaniową. Po kilkuminutowej wentylacji ponownie założono chorej maskę krtaniową i wprowadzono bronchofiberoskop w celu rewizji dróg oddechowych. Uwidoczniono obrzęk prawego oskrzela głównego oraz ziarninę zwężającą oskrzele w okolicy usuniętego ciała obcego. Lewe drzewo oddechowe pozostawało bez odchyleń od normy.

Rycina 2. *Zdjęcie usuniętego ciała obcego z oskrzela pośredniego płuca prawego.*

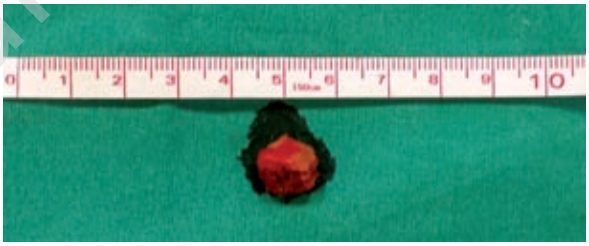

Pacjentkę wypisano do domu 7 czerwca 2014 r. w stanie ogólnym dobrym. Po upływie tygodnia chora zgłosiła się do poradni torakochirurgicznej na wizytę kontrolną, podczas której nie zaobserwowano pogorszenia stanu zdrowia. Po blisko trzech tygodniach od zabiegu uzyskano wynik badania histopatologicznego usuniętego ciała obcego odpowiadający fragmentowi kości przypominającemu trzon kręgu.

Omówienie

Aspiracja ciała obcego do dróg oddechowych stanowi rzadką przyczynę zgłoszeń osób dorosłych do lekarza [1]. Czynnikami sprzyjającymi temu stanowi są: urazy twarzoczaszki, zatrucia, zaburzenia świadomości (w tym stan upojenia alkoholowego) oraz choroby psychiczne [1, 2]. Do najczęściej aspirowanych ciał obcych należą: koronki, zęby, artykuły papiernicze (spinacze), paznokcie i fragmenty pożywienia (kości, ości, orzeszki arachidowe) [1, 3]. Najczęstszymi objawami zakrztuszenia ciałem obcym

© Medical Education. For private and non-commercial use only. Downloaded from https://www.journalsmededu.pl/index.php/alergoprofil: 14.07.2025; 04:13,48

są: duszność, nagły, uporczywy kaszel, krwioplucie [4]. Jeśli jednak ciało obce nie spowoduje całkowitej obturacji dróg oddechowych, po pierwszej fazie, w której objawy są bardzo nasilone, dochodzi do fazy skąpoobjawowej i okresu ostrych powikłań zapalnych. W takim przypadku leczenie polegające na usunięciu ciała obcego podczas bronchoskopii może nastąpić dopiero po kilku tygodniach, a nawet miesiącach od momentu aspiracji ciała obcego do dróg oddechowych [5, 6]. Zdarza się tak szczególnie często, gdy ciało obce jest niewielkie i lokalizuje się w dystalnych odcinkach oskrzeli. W związku z tym, że oskrzele prawe przebiega bardziej pionowo i ma większą średnicę niż oskrzele lewe, ciała obce najczęściej umiejscawiają się właśnie po stronie prawej. Taka sytuacja miała miejsce w opisywanym przypadku. Podczas wizyty kontrolnej w poradni chora przyznała, że sama nie pamiętała zakrztuszenia się czymkolwiek, ale jej córka w rozmowie przypomniała jej, że taki epizod miał miejsce jesienią 2013 r. Oznacza to, że ciało obce zostało wydobyte ponad pół roku po aspiracji do dróg oddechowych. Wart uwagi jest fakt, że w tym czasie – poza osłabieniem, przewlekłym kaszlem i nieznaczną dusznością wysiłkową – chora nie doznawała żadnych objawów uniemożliwiających normalne funkcjonowanie.

W związku z tym, że objawy aspiracji ciała obcego do dróg oddechowych są niecharakterystyczne, nietrudno pomylić ten stan z innymi chorobami układu oddechowego, np. astmą oskrzelową [4]. Pacjenci zwykle początkowo traktowani są jako chorzy na zapalenie oskrzeli, a w związku z tym, że kaszel nie ustępuje po przedłużającej się antybiotykoterapii i w RTG klatki piersiowej obserwuje się niedodmę płata lub całego płuca, wysuwane jest podejrzenie nowotworu płuca [7]. Tę ścieżkę diagnostyczną przebyła opisywana pacjentka. Ponieważ negowała aspirację ciała obcego, postawiono u niej początkowo rozpoznanie zapalenia płuc. Kiedy antybiotykoterapia nie przyniosła efektu, chorą hospitalizowano i wykonano bronchoskopię diagnostyczną, podczas której pobrano wycinki ze zmiany. Badanie histopatologiczne, a także objawy, w tym utrata masy ciała, sugerowały możliwy nowotwór oskrzela. Dopiero podczas drugiej bronchofiberoskopii uznano masę zamykającą światło oskrzela za ciało obce i udało się ją usunąć.

Standardowym postępowaniem w przypadku rozpoznania aspiracji ciała obcego do dróg oddechowych jest sztywna bronchoskopia. Istnieje jednak wiele doniesień o skuteczności bronchofiberoskopii [8, 9]. Potwierdza to opisywany przypadek. Przy zachowaniu ostrożności i dzięki doświadczeniu operatora udało się usunąć ciało za pomocą szczypiec wprowadzonych przez roboczy kanał bronchofiberoskopu. Wydaje się, że bronchofiberoskopia jako metoda usuwania ciała obcego z dróg oddechowych ma wiele cech decydujących o jej wyższości nad bronchoskopią sztywną [10].

Piśmiennictwo:

1. *Limper A., Prakash U.: Tracheobronchial Foreign Bodies in Adults. Ann. Intern. Med. 1990; 112: 604-609.*
2. *Zissin R., Shapiro-Feinberg M., Rozenman J. et al.: CT findings of the chest in adults with aspirated foreign bodies. ER 2001; 11(4): 606-11.*
3. *Dikensoy O., Usalan C., Filiz A.: Foreign body aspiration: clinical utility of flexible bronchoscopy. PMJ 2002; 78(921): 399-403.*
4. *Kam J., Doraiswamy V., Dieguez J. et al.: Foreign body aspiration presenting with asthma-like symptoms. Case Rep. Med. 2013: 317104 [doi: 10.1155/2013/317104].*
5. *Wang X., Che G.: A plastic whistle incarcerated in bronchus diagnosed fourteen years after 'swallowed': a case report. JTD 2014; 6(6): 111-4.*
6. *Rangel L., Lopes A., Saito E. et al.: An unexpected subglottic foreign body diagnosed two years after aspiration. Lung 2013; 191(3): 311-2.*
7. *Quinn K., Rowan S., Rendall J.: An unusual cause of pneumonia: seen but not heard. BMJ Case Rep. 29.11.2013 [doi: 10.1136/bcr-2013-008572].*
8. *Ristić L., Rančić M., Stanojević D. et al.: Challenges in the diagnosis and treatment of recurrent non-resolving pneumonia – the case of foreign body aspiration in adult mimicking lung neoplasm. Med. Glas. 2014; 11(1): 238-40.*
9. *Bodart E., Gilbert A., Thimmesch M.: Removal of an unusual bronchial foreign body: rigid or flexible bronchoscopy? Acta Clin. Belg. 2014; 69(2): 125-126.*
10. *Boyd M., Watkins F., Singh S. et al.: Prevalence of flexible bronchoscopic removal of foreign bodies in the advanced elderly. Age Ageing 2009; 38(4): 396-400.*

Wkład autorów/Authors' contributions:
Według kolejności.
Konflikt interesów/Conflict of interests:
Nie występuje.
Finansowanie/Financial support:
Nie występuje.
Etyka/Ethics:
Treści przedstawione w artykule są zgodne z zasadami Deklaracji Helsińskiej, dyrektywami EU oraz ujednoliconymi wymaganiami dla czasopism biomedycznych.

Adres do korespondencji:
dr n. med. Jacek Kordiak
Klinika Chirurgii Klatki Piersiowej, Chirurgii Ogólnej i Onkologicznej
USK im. WAM-CSW w Łodzi
90-549 Łódź, ul. Żeromskiego 113
e-mail: jkordiak@interia.pl

© Medical Education. For private and non-commercial use only. Downloaded from https://www.journalsmededu.pl/index.php/alergoprofil: 14.07.2025; 04:13,48