Obrazowanie zatoki klinowej u dzieci w badaniu radiologicznym i klinicznym

Radiological and clinical diagnostics of the sphenoid sinus in children

Dr n. med. Lechosław P. Chmielik[1], dr n. med. Anna Chmielik[2], dr n. med. Magdalena Żabicka[2], dr hab. n. med. Romana Bogusławska[2], prof. dr hab. n. med. Mieczysław Chmielik[1]
1. Klinika Otolaryngologii Dziecięcej Warszawskiego Uniwersytetu Medycznego
2. Zakład Radiologii Lekarskiej Wojskowego Instytutu Medycznego w Warszawie

For non-commercial use only

Streszczenie: Zatoka klinowa sąsiaduje z wieloma ważnymi strukturami, co stwarza ryzyko powikłań podczas PESS (*Paediatric Endoscopic Sinus Surgery*). Konieczna jest więc szczegółowa przedoperacyjna diagnostyka TK zatoki klinowej. Autorzy przeanalizowali wielopłaszczyznowe badania TK zatok z wtórnymi rekonstrukcjami 29 dzieci przed PESS, stwierdzając znaczną odmienność anatomiczną zatoki klinowej.

Abstract: In the close neighborhood of the sphenoid sinus many import ant structures are located, which may cause difficulties during PESS (*Paediatric Endoscopic Sinus Surgery*). Precise computer tomography diagnostic is needed before operation. The authors analyzed 29 CT images of children, on whom PESS was performed. Diversity of anatomy of sphenoid sinus was found.

Słowa kluczowe: zatoka klinowa, TK, FESS, PESS
Key words: sphenoid sinus, CT, FESS, PESS

Wstęp

PESS (*Paediatric Endoscopic Sinus Surgery*) jest obecnie jedną z podstawowych technik operacyjnych zatok przynosowych u dzieci [1]. Zabiegi w tak małym polu operacyjnym w sąsiedztwie ważnych struktur anatomicznych obarczone są ryzykiem powikłań. Ograniczenie ryzyka wystąpienia powikłań podczas PESS możliwe jest dzięki odpowiedniemu wyszkoleniu chirurga oraz stosowaniu instrumentarium dostosowanego do dzieci. W bardzo trudnym polu operacyjnym, jakim jest obszar zatoki klinowej u dzieci, właściwe postępowanie ułatwia szczegółowo przeprowadzona diagnostyka przedoperacyjna [2, 3].

Cel pracy

Celem pracy jest przeanalizowanie przydatności wielopłaszczyznowych rekonstrukcji zatoki klinowej w badaniu tomografii komputerowej u dzieci, u których był wykonany PESS.

Materiał

Przeanalizowano badanie TK zatok przynosowych 29 dzieci, które miały wykonaną diagnostykę przed planowanym PESS w okresie od stycznia 2008 roku do lutego 2009 roku.

Metoda

Dzieci wstępnie zakwalifikowane do operacji zatok przynosowych z powodu przewlekłego zapalenia zatok miały bezpośrednio przed operacją wykonywane badanie TK spiralne zatok warstwami 0,625 mm z wtórnymi rekonstrukcjami wielopłaszczyznowymi (płaszczyzna wieńcowa, strzałkowa, poprzeczna, VR, Navigation) (ryc. 1–3). Badania wykonano w Zakładzie Radiologii Lekarskiej Wojskowego Instytutu Medycznego w Warszawie aparatem GE, Light Speed 16. Podczas operacji PESS wykonywanej w Klinice Otolaryngologii Dziecięcej Warszawskiego Uniwersytetu Medycznego porównywano obraz

Alergoprofil 2009, Vol. 5, Nr 1, 33-35
Pracę otrzymano: 2009-04-25
Zaakceptowano do druku: 2009-05-07
"Copyright by Medical Education"

© Medical Education. For private and non-commercial use only. Downloaded from https://www.journalsmededu.pl/index.php/alergoprofil: 05.08.2025; 20:28,38

Rycina 1. *Zmiana w zatoce klinowej w rekonstrukcjach 2D (płaszczyzna strzałkowa, poprzeczna, wieńcowa).*

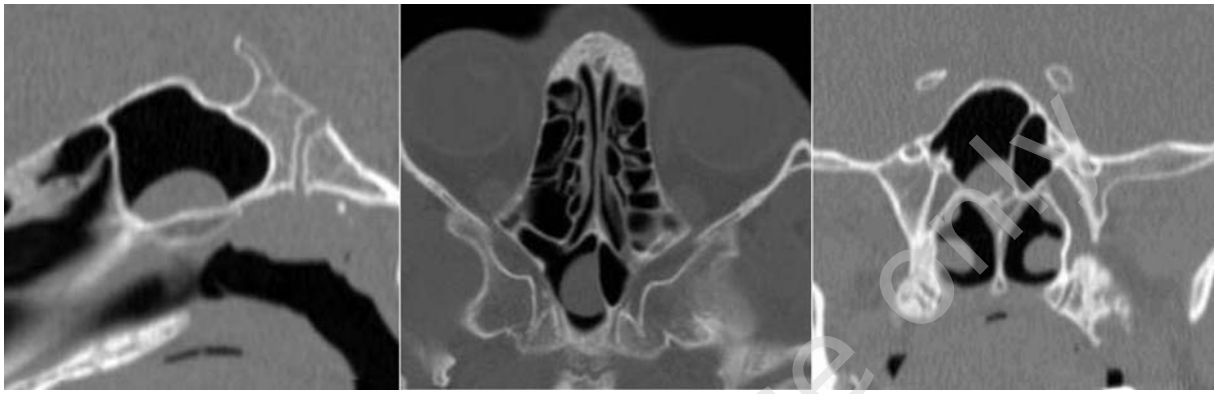

Rycina 2. *Zmiana zatoki klinowej w rekonstrukcji 3D.*

Rycina 3. *Ściana boczna zatoki klinowej w rekonstrukcji VR.*

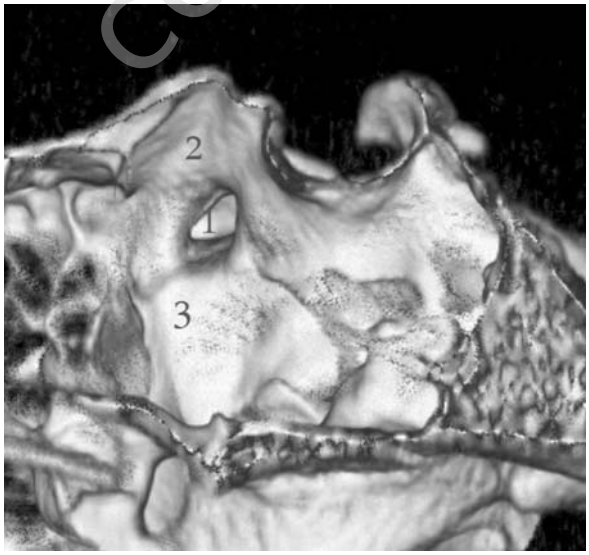

1 – *zachyłek wyrostka pochyłego przedniego*
2 – *bruzda nerwu wzrokowego*
3 – *bruzda tętnicy szyjnej wewnętrznej*

Rycina 4. *Dodatkowe przegrody zatoki klinowej.*

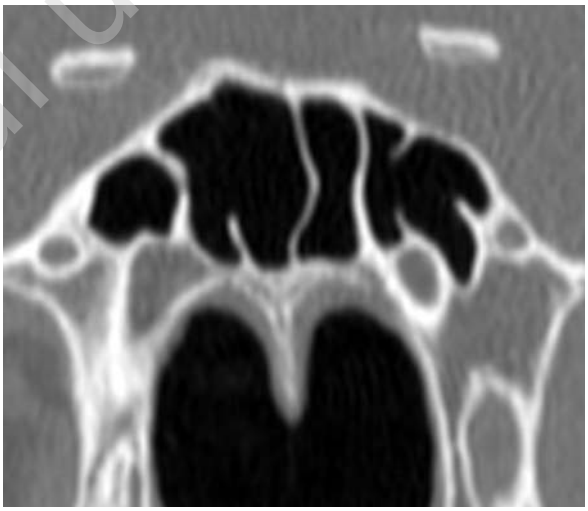

Rycina 5. *Zachyłki wyrostków pochyłych przednich i zachyłki boczne zatoki klinowej.*

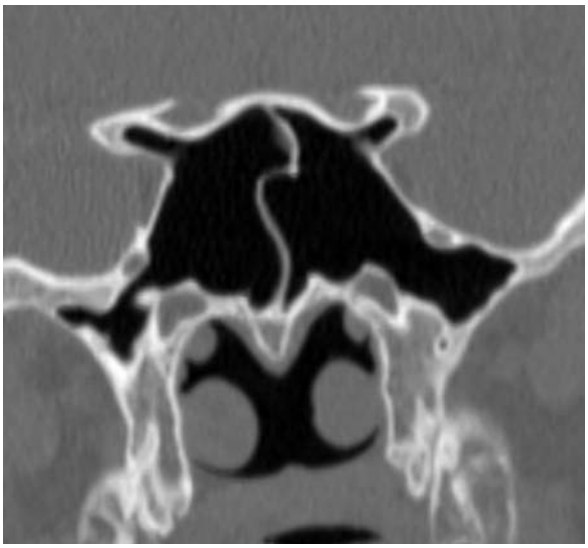

śródoperacyjny z obrazem TK. Zabiegi wykonywano metodą Wiganda [4] w przypadku izolowanych zmian w zatoce klinowej lub metodą modyfikacji operacji Stammbergera [5] oraz Wiganda w pozostałych przypadkach [6].

© Medical Education. For private and non-commercial use only. Downloaded from https://www.journalsmededu.pl/index.php/alergoprofil: 05.08.2025; 20:28,38

Wyniki

Średnia wieku w badanej grupie wynosiła 10,7 roku. We wszystkich analizowanych przypadkach stwierdzono obecność co najmniej jednej przegrody w obrębie zatoki klinowej. W 19 przypadkach stwierdzono wiele przegród w obrębie zatoki klinowej (ryc. 4). W 3 przypadkach stwierdzono jednostronne wykształcenie zatoki klinowej, przy niecałkowitym wykształceniu zatoki po stronie przeciwnej. Nerw wzrokowy przecinał światło zatoki klinowej w 1 przypadku jednostronnie. Przeanalizowano przebieg tętnic szyjnych wewnętrznych na podstawie wycisku w obrębie bocznej ściany zatoki klinowej – nie stwierdzono patologicznego wpuklenia się tętnic do światła zatoki klinowej. Nie stwierdzono ubytków ścian kostnych zatoki klinowej. W 3 przypadkach stwierdzono obustronne zachyłki boczne – przypadki te wiązały się ze znaczną wielkością zatoki klinowej. W 3 przypadkach stwierdzono jednostronne zachyłki boczne. W 3 przypadkach stwierdzono jednostronną częściową pneumatyzację wyrostka pochyłego przedniego, w 1 przypadku częściową pneumatyzację wyrostka pochyłego przedniego oraz całkowitą pneumatyzację drugiego wyrostka (ryc. 5). Śródoperacyjnie stwierdzono w 2 przypadkach torbiel zatoki klinowej, a w 27 przypadkach zmiany obrzękowo-zapalne.

Dyskusja

Uniknięcie trudności podczas funkcjonalnych endoskopowych operacji zatok możliwe jest dzięki szczegółowej znajomości anatomii tego obszaru oraz odpowiedniemu wyszkoleniu przedoperacyjnemu chirurga. Jednym z elementów mogących zmniejszyć ryzyko wystąpienia powikłań jest wykonanie badania TK zatok bezpośrednio przed przystąpieniem do leczenia operacyjnego. Jest to ważne z tego powodu, że opierając się na nieaktualnym wyniku badania tomografii komputerowej, nie uwzględniamy wszystkich zmian, ponieważ proces patologiczny może nadal postępować i niszczyć sąsiednie struktury. Zastosowanie wielopłaszczyznowej rekonstrukcji TK zatok pozwala na lepsze przedoperacyjne określenie charakteru zmiany oraz jej wielkości, co ma znaczenie w planowaniu rozległości zabiegu (ryc. 1). Operacja zatok u dzieci powinna być maksymalnie oszczędzająca [1, 7]. Nasze obserwacje potwierdzają dużą zmienność osobniczą zatoki klinowej. Przed planowanym zabiegiem operacyjnym szczególnie przydatne jest stwierdzenie dodatkowych przegród i zachyłków (bocznych lub wyrostka pochyłego przedniego) mogących być powodem dezorientacji przestrzennej chirurga w polu operacyjnym [2].

Wnioski

1. Zastosowanie wielopłaszczyznowych rekonstrukcji w badaniu TK zatok przynosowych umożliwia precyzyjne określenie rozmiarów i zasięgu zmian patologicznych, co ułatwia planowanie rozległości zabiegu operacyjnego.
2. Zatoka klinowa charakteryzuje się znaczną odmiennością osobniczą.

Piśmiennictwo:

1. *Chmielik M., Chmielik L.P.: Surgery in chronic rhinosinusitis in children. New Medicine 2007, 4(XI): 104-105.*
2. *Shancar L., Evans K., Hawke M.: An atlas of imaging of the paranasal sinuses. Martin Dunitz, London 1994: 50-51.*
3. *Bogusławska R.: Badanie zatok przynosowych metodą tomografii komputerowej dla celów chirurgii endoskopowej nosa i zatok. Warszawa 1995: 19-23.*
4. *Wigand M.: Transnasale, Endoskopischer Chirurgie der Nasennebenhohlen die chronischer sinusitis. II Die endonasale Kieferhhohlen – Operation. HNO 1981, 29; 263-269.*
5. *Stammberger H., Pasawetz W.: Functional endoscopic sinus surgery. Concept, indications and results of the Masserklinger technique. Eur. Arch. Otorhinolaryngol. 1990, 2: 247.*
6. *Eryilmaz A., Dursun E.: Endoscopic transnasal sphenoidotomy with or without ethmoidectomy. Kulak. Burun. Bogaz. Ihtis. Derg. 2007, 17(2): 90-95.*
7. *Chmielik L.P., Frąckiewicz M., Biejat A.: Radiological and clinical summary of the pathology of the sphenoid sinus in children. New Medicine 2007, 4(XI): 106-107.*

Adres do korespondencji:
dr n. med. Lechosław P. Chmielik
Klinika Otolaryngologii Dziecięcej WUM
00-576 Warszawa, ul. Marszałkowska 24

© Medical Education. For private and non-commercial use only. Downloaded from https://www.journalsmededu.pl/index.php/alergoprofil: 05.08.2025; 20:28,38