Powikłania zakrzepowo-zatorowe podczas hormonoterapii raka piersi – opis przypadku

Thrombo-embolic complications related to hormone therapy of breast cancer – a case report

lek. Szymon Darocha[1], dr n. med. Sebastian Szmit[1], dr n. med. Łukasz Kownacki[2], prof. nadzw. dr hab. n. med. Marcin Kurzyna[1]

[1] Klinika Krążenia Płucnego i Chorób Zakrzepowo-Zatorowych CMKP, Europejskie Centrum Zdrowia Otwock
Kierownik: prof. dr hab. n. med. Adam Torbicki

[2] Zakład Diagnostyki Obrazowej, Europejskie Centrum Zdrowia Otwock
Kierownik: dr n. med. Magdalena Gola

For non-commercial use only

STRESZCZENIE

69-letnia otyła kobieta po przebytej mastektomii lewostronnej i operacji oszczędzającej prawej piersi z powodu raka piersi, po przebytej chemio- i radioterapii, w trakcie uzupełniającej hormonoterapii przy użyciu tamoksyfenu, z nadciśnieniem tętniczym, zatorowością płucną niewysokiego ryzyka zgonu według ESC leczoną streptokinazą i powikłaną krwawieniem do ośrodkowego układu nerwowego leczonym zachowawczo została przeniesiona do Kliniki Krążenia Płucnego i Chorób Zakrzepowo-Zatorowych CMKP ECZ Otwock. Tu implantowano filtr do żyły głównej dolnej w ramach profilaktyki nawrotu zatorowości płucnej. W czasie dalszej hospitalizacji obserwowano progresję zakrzepicy żył głębokich kończyn dolnych z zakrzepicą żyły głównej dolnej i opornością na leczenie enoksaparyną. Włączenie heparyny niefrakcjonowanej w ciągłym wlewie dożylnym, odstawienie tamoksyfenu i intensyfikacja terapii diuretykami przyniosły poprawę.

SŁOWA KLUCZOWE: tamoksyfen, rak piersi, terapia hormonalna, powikłania zakrzepowo-zatorowe

ABSTRACT

69-year old female with breast cancer treated with surgery (total mastectomy) and cheamo- and radiotherapy, with cancer in right breast operated last year, with further hormone therapy with tamoxifen, suffered from low risk pulmonary embolism. She was treated with streptokinase which was complicated by intracerebral bleeding. The patient was referred to the neurosurgeon and conservative treatment was ordered. Than she was transferred to Department of Pulmonary Circulation and Thromboembolic Diseases, ECZ Otwock where vena cava filter was implanted as prevention of recurrence pulmonary embolism. Progression of deep venous thrombosis associated with thrombosis in vena cava filter and the "resistance" to treatment using enoxaparin was observed. The inclusion of unfractionated heparin in continuous intravenous infusion, withdrawal of tamoxifen and intensification diuretic therapy has improved patient's status and allowed discharge from hospital.

KEY WORDS: tamoxifen, breast cancer, hormone therapy, venous thromboembolism

© Medical Education. For private and non-commmercial use only. Downloaded from https://www.journalsmededu.pl/index.php/OncoReview/index: 02.08.2025; 08:13,37

PRZYPADEK KLINICZNY

U 69-letniej kobiety z rakiem piersi, po przebytej mastektomii lewostronnej w 2011 r. i następowej chemio- i radioterapii, po przebytej operacji oszczędzającej prawej piersi w sierpniu 2012 r., w trakcie uzupełniającej hormonoterapii przy użyciu tamoksyfenu, na początku września 2012 r. wystąpiło stopniowe obniżenie tolerancji wysiłku z towarzyszącą dusznością oraz bólami i obrzękiem kończyn dolnych. Z tego powodu była hospitalizowana na oddziale wewnętrznym jednego ze szpitali na terenie województwa mazowieckiego. Tam na podstawie spiralnej tomografii komputerowej z kontrastem (TK) rozpoznano zatorowość płucną (ryc. 1). W badaniu ultrasonograficznym (USG) kończyn dolnych potwierdzono obecność zakrzepicy w żyle odpiszczelowej prawej. Pozostałe naczynia były prawidłowo drożne. Pomimo braku niestabilności hemodynamicznej zastosowano wówczas fibrynolizę przy użyciu streptokinazy. W drugiej dobie terapii pojawiły się objawy neurologiczne pod postacią niedowładu prawej kończyny górnej. Z tego powodu wykonano TK głowy, w którym stwierdzono ognisko krwotoczne w lewej półkuli mózgowia (ryc. 2). Pacjentka została skonsultowana neurochirurgicznie, po czym zakwalifikowano ją do leczenia zachowawczego. Zdecydowano o odstawieniu leczenia przeciwkrzepliwego, a następnie przeniesiono do tutejszej kliniki w celu kontynuacji terapii.

Przy przyjęciu do Kliniki Krążenia Płucnego i Chorób Zakrzepowo-Zatorowych CMKP ECZ w Otwocku chora była w stanie ogólnym średnim. W badaniu fizykalnym zaobserwowano: prawidłowe ciśnienie systemowe, miarową czynność serca (ok. 80/min); saturacja krwi włośniczkowej wynosiła 96%. Stwierdzono otyłość centralną (BMI = 32 kg/m^2) i znaczne obrzęki obu podudzi. Odnotowano prawidłową ruchomość prawej kończyny górnej w pełnym zakresie, z zachowaną siłą mięśniową. W badaniach laboratoryjnych obserwowano nieprawidłową glikemię na czczo (glukoza = 142 mg/dl), prawidłowe stężenia NT-proBNP i troponiny.

RYCINA 1.
Tomografia komputerowa klatki piersiowej. Materiał zatorowy w prawej tętnicy płucnej.

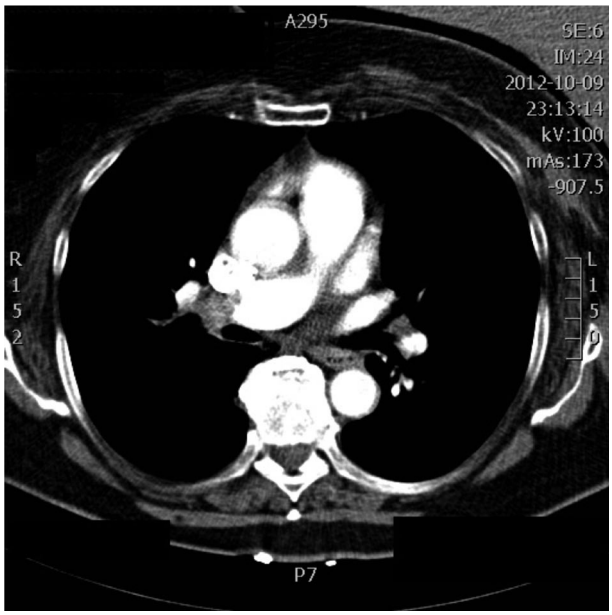

RYCINA 2.
TK głowy bez kontrastu. Widoczne ognisko krwotoczne w okolicy czołowo-ciemieniowej lewej.

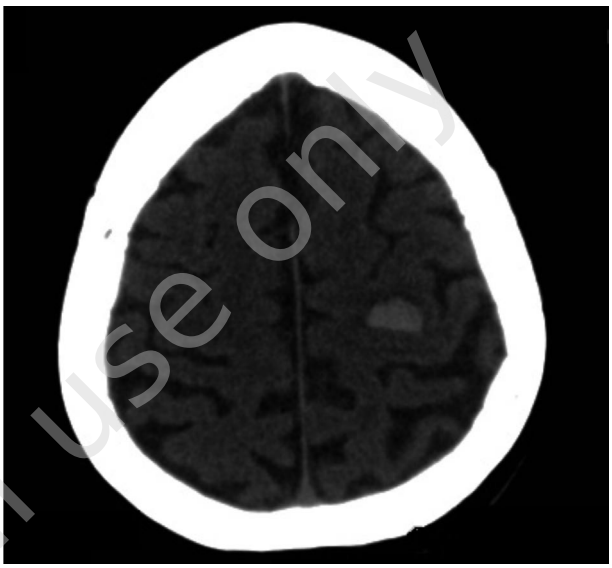

W badaniu echokardiograficznym (ECHO) przyłóżkowym uwidoczniono powiększoną prawą komorę i nieznacznie powiększony prawy przedsionek, wykazano umiarkowaną falę zwrotną trójdzielną, o prędkości wskazującej na pośrednie prawdopodobieństwo nadciśnienia płucnego. Stwierdzono dość dobrą kurczliwość prawej i lewej komory. Osierdzie nie zawierało patologicznej ilości płynu. Podjęto decyzję o pozostawieniu chorej bez leczenia przeciwkrzepliwego i niezwłocznym odstawieniu tamoksyfenu.

W Pracowni Hemodynamiki ECZ z dostępu przez prawą żyłę udową wprowadzono cewnik *pig-tail* do żyły głównej dolnej i wykonano kawografię. Uwidoczniono ujścia żył nerkowych i światło żyły głównej dolnej (ŻGD) o prawidłowym przepływie. Nie uwidoczniono skrzeplin w miejscu planowanej implantacji filtra (ryc. 3). W dalszej kolejności implantowano filtr stałoczasowy Optease poniżej ujścia żył nerkowych, na wysokości trzonu kręgu L3 (ryc. 4). Zabieg przebiegł bez powikłań.

W drugiej dobie pobytu chora zgłosiła narastanie obrzęków kończyn dolnych. Ponieważ pozostawała wtedy bez leczenia

For non-commercial use only

© Medical Education. For private and non-commmercial use only. Downloaded from https://www.journalsmededu.pl/index.php/OncoReview/index: 02.08.2025; 08:13,37

RYCINA 3.
Kawografia przedstawiająca drożną żyłę główną dolną oraz prawidłowo drożny spływ żył biodrowych.

RYCINA 4.
Filtr rozprężony na poziomie trzonu kręgu L3.

przeciwkrzepliwego, podejrzewano progresję zakrzepicy żył głębokich kończyn dolnych i ŻGD w obrębie implantowanego filtra. Z tego powodu wykonano USG – wykazano progresję zmian zakrzepowych w żyłach udowych obustronnie (ryc. 5, 6).

RYCINA 5.
Zakrzepica w prawej żyle udowej.

RYCINA 6.
Brak przepływu w obrębie spływu żył biodrowych po stronie prawej.

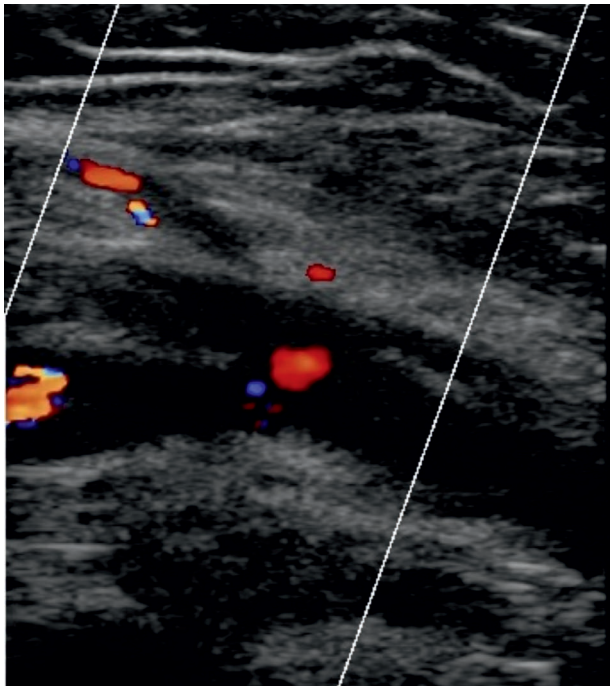

For non-commercial use only

© Medical Education. For private and non-commmercial use only. Downloaded from https://www.journalsmededu.pl/index.php/OncoReview/index: 02.08.2025; 08:13,37

W trzeciej dobie pobytu w klinice, uwzględniając zalecenie z konsultacji neurochirurgicznej ograniczenia dawek leczenia przeciwkrzepliwego, stabilny obraz TK głowy oraz fakt, że krwawienie nie wystąpiło samoistnie, ale po bardzo silnym czynniku ryzyka, jakim było podanie leku fibrynolitycznego, po konsultacji neurologicznej zdecydowano o zabezpieczeniu chorej przynajmniej pierwotną profilaktyką przeciwzakrzepową (enoksaparyną 40 mg raz na dobę). W porozumieniu z onkologiem prowadzącym odstawiono tamoksyfen.

Podczas dalszej hospitalizacji obserwowano stabilny obraz TK głowy, nie stwierdzano nowych objawów neurologicznych, ale nie obserwowano poprawy w zakresie obrzęków obu kończyn dolnych. Po ponownej konsultacji neurologicznej, wobec tendencji do nasilania się zmian zakrzepowych z wysokim ryzykiem zagrażającej obustronnej flegmazji zdecydowano o wdrożeniu pełnego leczenia heparyną drobnocząsteczkową (enoksaparyna 2 × 100 mg s.c.). Leczenie prowadzono przez 5 dni, jednak nie uzyskano poprawy klinicznej ani ultrasonograficznej, a w kolejnych badaniach układu żył głębokich stwierdzano nawet dalsze pogorszenie. Dlatego zdecydowano się na konwersję leczenia i rozpoczęcie wlewu heparyny niefrakcjonowanej. W kolejnych pięciu dobach stosowano terapię heparyną niefrakcjonowaną we wlewie dożylnym pod kontrolą APTT, uzyskując stopniową poprawę kliniczną. Z uwagi na duże trudności z optymalnym monitorowaniem APTT po 5 dobach terapii powrócono do leczenia enoksaparyną w dawce odpowiadającej 80% dawki leczniczej. W kontrolnym MRI jamy brzusznej potwierdzono obecność skrzeplin żyły głównej dolnej poniżej filtra (ryc. 7).

RYCINA 7.
MRI jamy brzusznej i miednicy mniejszej. Widoczna skrzeplina w żyle głównej dolnej poniżej filtra.

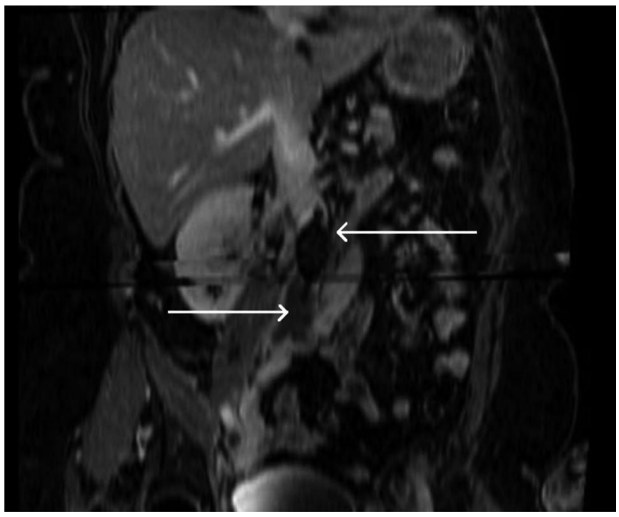

W kolejnych kontrolnych USG układu żylnego stwierdzono utrzymywanie się zakrzepicy w obu kończynach dolnych, ale z cechami odpływu przez krążenie oboczne. W badaniu fizykalnym obserwowano zdecydowane zmniejszenie się obrzęków podudzi. W trakcie hospitalizacji na podstawie testu obciążenia glukozą rozpoznano cukrzycę i włączono terapię lekiem doustnym – z dobrym efektem. W wyniku eskalowania dawki diuretyków obserwowano dalszą redukcję obrzęków podudzi, po czym pacjentka w stanie ogólnym dość dobrym została wypisana do domu z zaleceniem kontrolnej hospitalizacji w tutejszej klinice po trzech miesiącach.

Po trzech miesiącach chora została ponownie przyjęta do Kliniki Krążenia Płucnego i Chorób Zakrzepowo-Zatorowych CMKP ECZ Otwock w celu oceny efektów leczenia i ustalenia strategii dalszego postępowania. Od czasu poprzedniej hospitalizacji stan ogólny pacjentki pozostawał stabilny. Relacjonowała ona utrzymywanie się obniżonej tolerancji wysiłku (na poziomie III klasy czynnościowej wg NYHA) ograniczonej bólem grzbietu, lewego stawu biodrowego oraz bólami podudzi. Negowała obecność nowych incydentów neurologicznych, powikłania leczenia przeciwzakrzepowego oraz duszność i bóle w klatce piersiowej. Nadal utrzymywały się nieznaczne obrzęki podudzi, ale były one znacznie mniejsze niż poprzednio. W badaniu fizykalnym nie odnotowano istotnych nieprawidłowości. W badaniach laboratoryjnych nie wykryto odchyleń. Stężenie NT-proBNP było w normie. W USG żył kończyn dolnych stwierdzono utrzymywanie się zmian zakrzepowych z cechami rekanalizacji. W ECHO zauważono powiększone jamy prawego serca z zachowaną frakcją skurczową prawej komory (Tapse 24 mm), bez nasilonych zaburzeń geometrii przegrody międzykomorowej, krzywą wyrzutu płucnego ze skróconym AcT do 84 ms. Uwidoczniono umiarkowaną niedomykalność trójdzielną z obrazem doplerowskim sugerującym umiarkowane prawdopodobieństwo nadciśnienia płucnego, z gradientem wstecznym przez zastawkę trójdzielną wynoszącym 40 mmHg. Wykonano badanie 3-teslowym rezonansem magnetycznym w celu oceny układu żylnego. Stwierdzono istotne zmniejszenie się średnicy żyły głównej dolnej – bezpośrednio od poziomu poniżej filtra żyła była obkurczona, z włókniejącą skrzepliną – bez widocznego przepływu, o średnicy ok. 5 mm. Obustronnie żyły biodrowe zewnętrzne i wspólne – o średnicy 5–6 mm, z cechami włóknienia, bez cech rekanalizacji. Rozwinięte było krążenie oboczne żyłami w powłokach brzusznych. Żyły udowe w zakresie badania – obustronnie ze skrzeplinami, z cechami rekanalizacji.

Z uwagi na utrzymujące się cechy zakrzepicy żylnej w kończynach dolnych oraz zwiększone ryzyko nawrotu żylnej choro-

© Medical Education. For private and non-commmercial use only. Downloaded from https://www.journalsmededu.pl/index.php/OncoReview/index: 02.08.2025; 08:13,37

by zakrzepowo-zatorowej (ŻChZZ) u pacjentki z wywiadem choroby nowotworowej i przebytym krwawieniem do OUN ustalono wskazania do kontynuacji profilaktyki przeciwzakrzepowej przy użyciu enoksaparyny w dawce odpowiadającej 80% dawki leczniczej, przez 6 miesięcy, z możliwością dalszej redukcji po ocenie obrazu klinicznego. Pacjentkę wypisano do domu w stanie ogólnym dobrym.

OMÓWIENIE

ŻChZZ u pacjentów onkologicznych zależy od wielu czynników: rodzaju nowotworu, stopnia zaawansowania choroby, rodzaju zastosowanego leczenia (chemioterapia, hormonoterapia, leczenie chirurgiczne), obecności centralnego cewnika żylnego do podawania chemioterapeutyków, wieku, stopnia unieruchomienia, incydentów zakrzepowo-zatorowych w przeszłości [1]. Choroba nowotworowa w połączeniu z leczeniem onkologicznym wiąże się ze znacznie podwyższonym ryzykiem ŻChZZ, a do czynników działających najbardziej prozakrzepowo zalicza się przede wszystkim leki antyangiogenne (np. bewacizumab, talidomid, lenalidomid) [2, 3]. Na szczególną uwagę zasługuje także selektywny modulator receptorów estrogenowych – tamoksyfen. Jak pokazują dane z różnych ośrodków, również terapia tamoksyfenem wiąże się ze zwiększonym ryzykiem incydentów zakrzepowo-zatorowych [4–7].

Powyższy przypadek zaprezentowaliśmy, aby poruszyć dwie kwestie: przedstawić złośliwy charakter ŻChZZ u chorej onkologicznej przyjmującej tamoksyfen oraz przedstawić problem postępowania przeciwzakrzepowego w kontekście powikłań takich jak przebyte krwawienie do OUN.

W opisywanym przypadku w pierwszej chwili kontrowersje może budzić podanie fibrynolizy pacjentce z zatorowością płucną niskiego ryzyka zgonu. W ośrodku, który jako pierwszy przyjmował chorą, nie stwierdzono zaburzeń hemodynamicznych, a jedynie opisywano w TK dużą ilość materiału zatorowego w łożysku płucnym. Mimo to zdecydowano się na fibrynolizę z zastosowaniem streptokinazy, co skutkowało ciężkim powikłaniem, jakim jest krwawienie do ośrodkowego układu nerwowego. Z jednej strony wytyczne opracowane przez Europejskie Towarzystwo Kardiologiczne (ESC, European Society of Cardiology) jasno określają przeciwwskazania do fibrynolizy i rezerwują tę formę terapii tylko dla pacjentów z zatorowością płucną wysokiego ryzyka [8]. Z drugiej jednak strony, aktualnie obowiązujące wytyczne praktyki klinicznej opracowane przez Europejskie Towarzystwo Onkologii Medycznej (ESMO, European Society of Medical Oncology) dopuszczają leczenie trombolityczne w ostrym epizodzie żylnej choroby zakrzepowo-zatorowej w specyficznych podgrupach pacjentów onkologicznych, takich jak chorzy z zatorowością płucną przebiegającą z ciężką niewydolnością prawej komory i chorzy z masywną zakrzepicą żył kończyn dolnych zagrażającą flegmazją, kiedy szybkie odbarczenie łożyska naczyniowego i przywrócenie przepływu może przynieść pożądany efekt. Urokinaza, streptokinaza i tkankowy czynnik aktywujący plazminogen są zalecane jako leki powodujące szybką lizę zmian zakrzepowych w naczyniach (klasa zaleceń II, stopień wiarygodności A) [9].

Kolejnym pytaniem w dyskusji jest: jak zapobiegać nawrotowi ŻChZZ u chorej onkologicznie z przeciwwskazaniem do stosowania profilaktyki przeciwzakrzepowej, jakim jest przebyte krwawienie do OUN, i jednocześnie zwiększonym ryzykiem nawrotu ŻChZZ z powodu leczenia selektywnym modulatorem receptorów estrogenowych – tamoksyfenem? W opisywanym przypadku zasadniczym postępowaniem była implantacja filtra do ŻGD, poprzedzona odstawieniem tamoksyfenu. Wytyczne ESMO dopuszczają implantację filtra do ŻGD u pacjentów z nawracającą zatorowością płucną mimo adekwatnej antykoagulacji lub w przypadku występowania przeciwwskazań do leczenia przeciwkrzepliwego (np. aktywnego krwawienia, głębokiej trombocytopenii). Kiedy ryzyko krwawienia u pacjenta z filtrem implantowanym do ŻGD się zmniejszy, należy rozpocząć lub wznowić profilaktykę przeciwzakrzepową w celu zmniejszenia ryzyka nawrotu zakrzepicy żył głębokich kończyn dolnych (klasa zaleceń II, stopień wiarygodności A) [9].

W opisywanym przypadku badanie USG żył kończyn dolnych wykazało progresję zmian zakrzepowych w żyłach udowych obustronnie. Skłoniło to zespół do ustalenia wskazań do implantacji filtra do ŻGD z uwagi na bardzo duże ryzyko kolejnego epizodu zatorowości płucnej u chorej, u której nie było możliwe leczenie przeciwzakrzepowe w adekwatnej dawce. W trakcie hospitalizacji, przed implantacją i po implantacji filtra do ŻGD pacjentka otrzymywała niską dawkę heparyny drobnocząsteczkowej odpowiadającą pierwotnej profilaktyce. To w koincydencji z utrzymującym się efektem prozakrzepowym tamoksyfenu (okres działania 2–3 tygodnie) istotnie wpłynęło na progresję ŻChZZ. Jest bardzo prawdopodobne, że w przypadku braku filtra obserwowane w ŻGD skrzepliny przemieściłyby się do tętnic płucnych i spowodowały kolejny i być może śmiertelny epizod ZP. Z drugiej strony, obecność skrzeplin w obrębie filtra upośledza przepływ przez żyłę główną dolną i może się przyczyniać do progresji zakrzepicy w żyłach kończyn dolnych. Dlatego po zasięgnięciu opinii neurologa zdecydowano o wznowieniu pełnego leczenia przeciwkrzepliwego. W opisywanym przypadku niepokojący

© Medical Education. For private and non-commercial use only. Downloaded from https://www.journalsmededu.pl/index.php/OncoReview/index: 02.08.2025; 08:13,37

był złośliwy przebieg zakrzepicy żył głębokich kończyn dolnych, która odznaczała się opornością na leczenie heparyną drobnocząsteczkową w standardowej dawce. Dopiero włączenie heparyny niefrakcjonowanej we wlewie ciągłym i terapia pod kontrolą APTT przez 5 dni przyniosła poprawę. Szczęśliwie dla chorej, w dalszym okresie nie obserwowano powikłań krwotocznych, w tym nawrotu krwawienia do OUN.

Aktualnie obowiązujące wytyczne opracowane przez ESMO określają zasady postępowania w ŻChZZ u chorych onkologicznych. Początkowe leczenie ŻChZZ, niezależnie od obecności nowotworu, polega na zastosowaniu: heparyny drobnocząsteczkowej, np. dalteparyny (200 U/kg m.c. raz dziennie s.c.) lub enoksaparyny (100 U/kg m.c. 2 razy dziennie s.c.), albo heparyny niefrakcjonowanej podawanej dożylnie w dawce 5000 jednostek (bolus), a następnie w dawce dobowej wynoszącej ok. 30 000 jednostek dożylnie pod kontrolą APTT (APTT 1,5–2,5 wydłużone w stosunku do wartości wyjściowej) (klasa zaleceń I, stopień wiarygodności A) [9]. U chorych na nowotwory po wstępnym leczeniu heparyną trwającym co najmniej 5–7 dni zaleca się kontynuację terapii heparyną drobnocząsteczkową w ilości 75–80% dawki wyjściowej (np. dalteparyna 150 U/kg m.c. raz dziennie) przez 6 miesięcy. (klasa zaleceń I, stopień wiarygodności A).

W opisywanym przypadku pomimo adekwatnej terapii i odstawienia czynników prozakrzepowych niepokojący był złośliwy przebieg zakrzepicy żył głębokich kończyn dolnych, która wykazywała oporność na leczenie heparyną drobnocząsteczkową. Dopiero włączenie heparyny niefrakcjonowanej we wlewie ciągłym i adekwatna terapia pod kontrolą APTT przez 5 dni przyniosła poprawę. Szczęśliwie dla chorej, w dalszym okresie nie obserwowano powikłań krwotocznych, w tym nawrotu krwawienia do OUN.

Warto jeszcze raz podkreślić, że obecność choroby nowotworowej oraz leczenie przeciwkrzepliwe lub fibrynoliza znacząco zwiększają ryzyko powikłań krwotocznych.

Złożoność problemów u opisywanej chorej, konieczność zaangażowania specjalistów z dziedziny kardiologii, onkologii, neurologii i chirurgii wskazują na potrzebę multidyscyplinarnego podejścia do pacjenta i hospitalizacji w ośrodku referencyjnym. Nie ma idealnych standardów postępowania, dlatego należy dopasować optymalną strategię działania przeciwzakrzepowego do aktualnej sytuacji klinicznej.

Piśmiennictwo

1. Falanga A., Zacharski L.: Deep vein thrombosis in cancer: the scale of the problem and approaches to management. Ann. Oncol. 2005; 16: 696-701.
2. Nalluri S.R., Chu D., Keresztes R., Zhu X., Wu S.: Risk of venous thromboembolism with the angiogenesis inhibitor bevacizumab in cancer patients: a meta-analysis. JAMA 2008; 300: 2277-2785.
3. Zangari M., Siegel E., Barlogie B. et al.: Thrombogenic activity of doxorubicin in myeloma patients receiving thalidomide: implications for therapy. Blood 2002; 100: 1168-1171.
4. Early Breast Cancer Trialists` Collaborative Group (EBCTCG). Effects of chemotherapy and hormonal therapy for early breast cancer on recurrence and 15-year survival: an overview of the randomized trials. Lancet 2005; 365:1687-1717.
5. Ragaz J., Coldman C.: Survival impact of adjuvant tamoxifen on competing causes of mortality in breast cancer survivors, with analysis of mortality from contralateral breast cancer, cardiovascular events, endometrial cancer, and thromboembolic episodes. J. Clin. Oncol. 1998; 16: 2018-2024.
6. Goldhaber S.Z.: Tamoxifen: preventing breast cancer and placing the risk of deep vein thrombosis in perspective. Circulation 2005; 111: 539-541.
7. Decensi A., Maisonneuve P., Rotmensz N. et al.: Effect of tamoxifen on venous thromboembolic events in a breast cancer prevention trial. Circulation 2005; 111: 650-656.
8. Guidelines on the diagnosis and management of acute pulmonary embolism. The Task Force for the Diagnosis and Management of Acute Pulmonary Embolism of the European Society of Cardiology (ESC) Eur. Heart J. 2008; 29: 2276-2315.
9. Mandala M., Falanga A., Roila F.: Management of venous thromboembolism (VTE) in cancer patients: ESMO Clinical Practice Guidelines. Annals of Oncology 2011; 22(Supp. 6): vi85-vi92.

Adres do korespondencji:
lek. Szymon Darocha
Klinika Krążenia Płucnego i Chorób Zakrzepowo-Zatorowych CMKP
Europejskie Centrum Zdrowia Otwock
Szpital im. Fryderyka Chopina
ul. Borowa 14/18, 05-400 Otwock
tel.: (22) 710-30-54
e-mail: szymon.darocha@gmail.com

© Medical Education. For private and non-commmercial use only. Downloaded from https://www.journalsmededu.pl/index.php/OncoReview/index: 02.08.2025; 08:13,37