Krwioplucie – rak czy zatorowość płucna?

Hemoptysis – cancer or pulmonary embolism?

lek. Michał Florczyk, dr n. med. Maria Wieteska,
prof. dr hab. n. med. Adam Torbicki

Klinika Krążenia Płucnego i Chorób Zakrzepowo-Zatorowych,
Centrum Medyczne Kształcenia Podyplomowego, Europejskie Centrum Zdrowia Otwock
Kierownik Kliniki: prof. dr hab. n. med. Adam Torbicki

For non-commercial use only

STRESZCZENIE

Pacjenci onkologiczni to grupa o zwiększonym ryzyku wystąpienia zatorowości płucnej. Zarówno w obrazie klinicznym zatorowości płucnej, jak i w przebiegu choroby rozrostowej może wystąpić krwioplucie. Jest ono zawsze objawem nakazującym szybkość i precyzję w postawieniu rozpoznania, ale w wymienionych sytuacjach ma to szczególne znaczenie. W zależności od rozpoznania postępowanie terapeutyczne jest bowiem różne, a wybranie niewłaściwej opcji może mieć fatalne następstwa. Artykuł stara się dostarczyć praktycznych wskazówek postępowania diagnostycznego i leczniczego, przydatnych w przypadkach krwioplucia z pogranicza onkologii i kardioangiologii.

SŁOWA KLUCZOWE: krwioplucie, zatorowość płucna, choroba nowotworowa

ABSTRACT

Oncological patients are a group at risk of venous thromboembolism. Hemoptysis may occur as an element of pulmonary embolism, as well as a result of malignancy. Hemoptysis always requires urgent and unequivocal diagnostic evaluation, but differentiation between cancer and pulmonary embolism is particularly important. Management is totally different and selection of the wrong option might have fatal consequences. The manuscript provides some hopefully useful suggestions of managing hemoptysis where oncology and cardiovascular diseases overlap.

KEY WORDS: hemoptysis, pulmonary embolism, cancer

© Medical Education. For private and non-commmercial use only. Downloaded from
https://www.journalsmededu.pl/index.php/OncoReview/index: 02.08.2025; 16:51,38

WSTĘP

Krwioplucie (ang. *hemoptysis*) to objaw chorobowy polegający na odkrztuszaniu z dróg oddechowych krwi lub plwociny z zawartością krwi. Najczęściej do krwioplucia dochodzi w wyniku: stanu zapalnego (zapalenie oskrzeli i płuc, gruźlica), naciekania naczyń i ich uszkodzenia w procesach nowotworowych (rak płuca, przerzuty do płuc) oraz wzrostu ciśnienia w lewym przedsionku serca, powodującego nadciśnienie płucne (np. stenoza zastawki mitralnej, niewydolność serca lewokomorowa). Wśród innych chorób, w przebiegu których może się pojawić krwioplucie, wymienia się: rozstrzenie oskrzeli, choroby układowe tkanki łącznej, zwłaszcza zespół Goodpasture'a, ziarniniak Wegenera, toczeń rumieniowaty układowy, a także zatorowość płucną. Krwioplucie budzi uzasadniony niepokój pacjenta i powinno alarmować lekarza. Jednak nie w każdym przypadku wymaga strategii diagnostycznej z użyciem doraźnej bronchoskopii.

Spośród ogółu chorych z krwiopluciem u 13–29% rozpoznawany jest rak płuca [1–3], przy czym u około 1/4 z nich jest ono pierwszym objawem choroby. W chwili rozpoznania procesu rozrostowego ma ono najczęściej łagodne nasilenie, rzadko obserwuje się w tej grupie masywne krwawienie [4]. Jednocześnie choroba nowotworowa to umiarkowany czynnik ryzyka żylnej choroby zakrzepowo-zatorowej (ŻChZZ), której dodatkowo sprzyjają częste w tej grupie chorych unieruchomienie, zabiegi operacyjne, chemio- i radioterapia. Krwioplucie, najczęściej o niewielkim nasileniu, występuje u około 7% pacjentów z zatorowością płucną. Różnicowanie przyczyn krwioplucia u pacjentów onkologicznych jest istotnym problemem diagnostycznym. Z jednej strony może ono być efektem pierwotnej bądź przerzutowej zmiany w płucu, z drugiej zaś strony elementem zatorowości płucnej towarzyszącej chorobie rozrostowej. Zatorowość płucna może też być „rewelatorem" choroby nowotworowej, której rozpoznanie albo udaje się ustalić w toku poszerzonej diagnostyki, albo też ujawnia się ona w późniejszym terminie. Celowość i zakres przeprowadzonego skriningu nowotworowego u pacjenta z pozornie idiopatyczną postacią zatorowości płucnej, zwłaszcza przebiegającej z krwiopluciem, są zagadnieniami mogącymi budzić kontrowersje [5].

POSTĘPOWANIE U PACJENTÓW ONKOLOGICZNYCH Z KRWIOPLUCIEM I PODEJRZENIEM ZATOROWOŚCI PŁUCNEJ

Wystąpienie krwioplucia u pacjenta z chorobą rozrostową może być elementem współistniejącej zatorowości płucnej. Kiedy u chorego z krwiopluciem i chorobą rozrostową w klatce piersiowej podejrzewać ŻChZZ? Jak odróżnić sytuacje, kiedy należy wdrożyć leczenie przeciwkrzepliwe, od tych, w których jest ono przeciwwskazane? Nie mamy jednoznacznych wytycznych, niemniej jednak podstawową sprawą jest potwierdzenie lub wykluczenie zatorowości płucnej. Istotne nasilenie duszności, pogorszenie tolerancji wysiłku oraz wystąpienie pozostałych objawów podmiotowych i przedmiotowych sugerujących tak zatorowość płucną, jak i zakrzepicę żył głębokich obliguje do przeprowadzenia diagnostyki w kierunku ŻChZZ, także u chorych z chorobą nowotworową. U chorych z krwiopluciem centralną pozycję w strategiach diagnostycznych dotyczących zatorowości płucnej zajmuje wieloelementowa angio-tomografia komputerowa klatki piersiowej.

Współczesne wytyczne postępowania zalecają dwie odmienne strategie już na etapie podejrzenia zatorowości płucnej. Wybór zależy od ciężkości domniemanego epizodu zatorowości płucnej [6].

POSTĘPOWANIE U CHORYCH Z HIPOTONIĄ LUB WE WSTRZĄSIE

Kryterium kwalifikującym pacjenta do grupy wysokiego ryzyka zgonu (śmiertelność powyżej 15%) stanowi nie wielkość czy lokalizacja skrzeplin w łożysku płucnym, ale obecność zaburzeń hemodynamicznych w postaci wstrząsu bądź hipotonii (ryc. 1). Hipotonia definiowana jest jako spadek ciśnienia tętniczego poniżej 90 mmHg bądź powyżej 40 mmHg w stosunku do wartości wyjściowej, który nie jest wywołany inną uchwytną przyczyną (np. tamponadą serca, hipowolemią czy wstrząsem septycznym).

RYCINA 1.
Wstępna klasyfikacja pacjentów z podejrzeniem lub potwierdzoną zatorowością płucną.

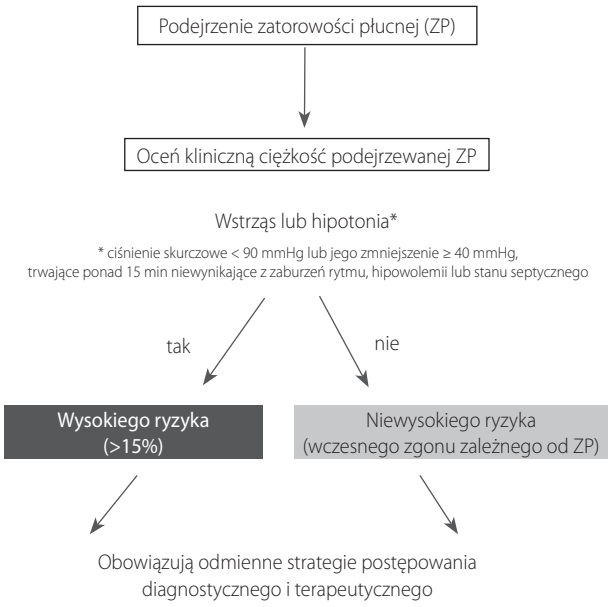

© Medical Education. For private and non-commercial use only. Downloaded from https://www.journalsmededu.pl/index.php/OncoReview/index: 02.08.2025; 16:51,38

Zatorowość płucna wysokiego ryzyka zgonu stanowi stan zagrożenia życia, wymaga więc natychmiastowej diagnostyki i leczenia. W takich sytuacjach zaleca się albo doraźną angiotomografię komputerową klatki piersiowej, albo – jeśli ciężki stan pacjenta bądź brak dostępności badania angio-TK na to nie pozwala – przynajmniej natychmiastową przyłóżkową echokardiografię przezklatkową i ewentualnie przezprzełykową. W echokardiograficznym badaniu przezklatkowym poszukujemy cech istotnego przeciążenia ciśnieniowego prawej komory i objawów jej niewydolności. ECHO przezprzełykowe wykonujemy, żeby jednoznacznie uwidocznić chociażby jedną skrzeplinę w centralnych naczyniach płucnych, co rozstrzyga o rozpoznaniu.

W celu odzyskania stabilności hemodynamicznej w zatorowości płucnej wysokiego ryzyka zgonu niezbędne jest leczenie wspomagające kurczliwość serca i utrzymanie ciśnienia tętniczego w aorcie na poziomie gwarantującym perfuzję wieńcową prawej komory. Konieczne jest także jak najszybsze dożylne podanie heparyny.

W przypadku potwierdzenia zatorowości płucnej u niestabilnego klinicznie pacjenta zaleca się trombolizę bądź embolektomię płucną. Te ostatnie zalecenia mogą jednak być kontrowersyjne u pacjentów z chorobą nowotworową, zwłaszcza płuc. Leczenie trombolityczne jest przynajmniej względnie przeciwwskazane i – podobnie jak w przypadku embolektomii – wpływ na ostateczną decyzję może mieć ocena przewidywanego odległego przeżycia związanego z nowotworem. Interesującą opcją w grupie chorych z chorobą nowotworową i/lub krwiopluciem o nie do końca jednoznacznej etiologii są interwencje przezskórne polegające np. na mechanicznym rozkawałkowaniu centralnych skrzeplin za pomocą cewnika *pig-tail*, ewentualnie z jednoczesnym miejscowym podaniem leku trombolitycznego. W Polsce doświadczenia z tą metodą terapii są jednak niewielkie.

Najcięższe postacie zatorowości płucnej wynikają z nagłego zamknięcia licznych, centralnych tętnic płucnych. Jak wspomniano, przebiegają z dramatycznym obrazem klinicznym – dusznością, wstrząsem czy hipotonią, ale stosunkowo rzadko z pierwotnie towarzyszącym krwiopluciem. Może ono natomiast wystąpić u chorych z jawną lub subkliniczną dotąd chorobą nowotworową przy próbie agresywnego leczenia trombolitycznego, co ogranicza tym samym możliwości terapeutyczne i szanse na uratowanie pacjenta.

POSTĘPOWANIE U CHORYCH BEZ HIPOTONII CZY WSTRZĄSU

U większości chorych z podejrzeniem zatorowości płucnej nie stwierdza się zaburzeń hemodynamicznych (zatorowość płucna niewysokiego ryzyka zgonu), natomiast krwioplucie, zwykle niewielkie, występuje w tej grupie pacjentów stosunkowo częściej. Wiąże się to z zatorowością dystalnych, drobnych tętniczek płucnych i tworzeniem się w miąższu płuc tzw. ognisk pozatorowych, kiedyś nazywanych zawałami płuca. Towarzyszy im często ból opłucnowy, niewielka ilość płynu w jamie opłucnej, a w badaniu radiologicznym klatki piersiowej trójkątne, oparte o opłucną zagęszczenia miąższowe. Niestety obraz ten, chociaż sugestywny, nie wystarcza do postawienia rozpoznania. Niezbędna jest obiektywna weryfikacja podejrzenia zatorowości płucnej. O ile u większości pacjentów z podejrzeniem zatorowości płucnej, ale stabilnych hemodynamicznie można zyskać czas na realizację kolejnych etapów strategii diagnostycznej, podając jednorazowo dawkę heparyny drobnocząsteczkowej lub fondaparynuksu, o tyle u osób ze względnymi przeciwwskazaniami do antykoagulacji, a tym bardziej z krwiopluciem o niejednoznacznej przyczynie nie jest to możliwe. Podobnie więc jak u pacjentów niestabilnych hemodynamicznie diagnostyka musi być w tej sytuacji doraźna.

Prawidłowe stężenie d-dimerów oznaczanych odpowiednio czułą metodą pozwalałoby odstąpić od dalszej diagnostyki i leczenia przeciwzakrzepowego [7, 8] u stabilnych hemodynamicznie chorych z niskim i pośrednim klinicznym prawdopodobieństwem zatorowości płucnej ocenianym na podstawie doświadczenia lekarza, skali genewskiej (ryc. 2) bądź skali Wellsa (ryc. 3). Teoretycznie pacjent z chorobą nowotworową i krwiopluciem jako jedynym objawem sugerującym zatorowość płucną może znaleźć się w tej kategorii, ponieważ w skali genewskiej uzyskałby 2 + 2 = 4 punkty przy granicy 11 punktów określających wysokie

RYCINA 2.
Zmodyfikowana skala genewska.

	Objaw:	
wywiad	wiek > 65 lat	+1
	wywiad ŻChZZ	+3
	operacja lub złamanie < 1 mies.	+2
	nowotwór złośliwy	+2
podmiot.	ból kończyny dolnej jednostronny	+3
	krwioplucie	+2
	Częstość serca:	
przedmiot.	75–94 /min	+3
	≥ 95 /min	+5
	ból na przebiegu żyły głębokiej lub niesymetryczny obrzęk kończyny dolnej	+4

Prawdopodobieństwo kliniczne ZP:

niskie	pośrednie	wysokie
0–3 pkt	4–10 pkt	≥ 11

Le Gal et al., Ann. Intern. Med. 2005

© Medical Education. For private and non-commmercial use only. Downloaded from https://www.journalsmededu.pl/index.php/OncoReview/index: 02.08.2025; 16:51,38

RYCINA 3.
Skala Wellsa.

Objaw:	
przebyty epizod ŻChZZ	+1,5
tętno > 100/min	+1,5
niedawna operacja/unieruchomienie	+1,5
objawy kliniczne ZŻG	+3,0
krwioplucie	+1,0
nowotwór	+1,0
inna niż ZP przyczyna mniej prawdopodobna	**+3,0**

Prawdopodobieństwo kliniczne ZP:

niskie	pośrednie	wysokie
0–1 pkt	2–6 pkt	≥7

Wells et al. Thoromb. Haemost. 2000

prawdopodobieństwo. Podobnie w skali Wellsa 1 + 1 = 2 punkty, przy granicy 7 punktów, powyżej której prawdopodobieństwo ocenia się jako wysokie. Niestety u pacjentów z chorobą rozrostową często dochodzi do podwyższenia stężenia d-dimeru i szanse na uzyskanie ujemnego wyniku są istotnie mniejsze niż w ogólnej populacji z podejrzeniem zatorowości płucnej [9, 10]. Należy podkreślić, że w procesie diagnostycznym w kierunku zatorowości płucnej znaczenie ma tylko uzyskanie ujemnego wyniku testu. Powszechnym błędem jest opieranie rozpoznania ŻChZZ jedynie na dodatnim wyniku d-dimerów. Zdarza się to zwłaszcza po uzyskaniu informacji o ich zdecydowanie podwyższonych stężeniach (zagadnienie znaczenia d-dimerów w diagnostyce ŻChZZ omówiono szczegółowo w artykule „D-dimeroza u chorych z chorobą nowotworową, czy zawsze wymaga leczenia?" autorstwa dr Marii Wieteski). Kolejnym krokiem diagnostycznym jest najczęściej wizualizacja łożyska płucnego przy użyciu wielorzędowej (4- i więcej) angiotomografii komputerowej. Badanie to przynosi informacje zarówno o obecności skrzeplin w łożysku płucnym, do poziomu tętnic subsegmentalnych, jak i o powiązanych z nimi, charakterystycznych miąższowych ogniskach pozatorowych. Równocześnie pozwala ocenić lokalizację i stan zaawansowania ewentualnych zmian nowotworowych w klatce piersiowej. Tomografia komputerowa z kontrastem dostarcza również wartościowych informacji przydatnych do poszerzonej diagnostyki różnicowej przyczyn krwioplucia, dotyczących rozstrzeni oskrzeli, zmian zapalnych i pozapalnych, w tym swoistych, zapaleń naczyń, tętniaków i przetok naczyń płucnych. Ważna jest także ocena szerokości i przebiegu tętnic oskrzelowych i innych tętnic systemowych zaopatrujących tkankę płuc i oskrzela. Należy zawsze pamiętać, że krwioplucie jest objawem wysoce nieswoistym i pacjent może wymagać przeprowadzenia szerokiej diagnostyki różnicowej. W jednym z opracowań [2] w grupie 208 pacjentów z krwiopluciem najczęstszymi jego przyczynami ustalonymi w trakcie diagnostyki były: rozstrzenie oskrzeli (20%), rak płuca (19%), infekcje oskrzeli (18%), zapalenie płuc (16%). Wśród rzadszych przyczyn autorzy opracowania wymienili: skazę krwotoczną (4%), niewydolność serca (4%), zatorowość płucną (2%), gruźlicę (1,4%), nadciśnienie płucne (1%), zapalenie naczyń (1%). Jeśli nie potwierdzimy jednoznacznie zatorowości płucnej jako przyczyny krwioplucia, pacjent najczęściej, poza wykonaniem tomografii komputerowej klatki piersiowej, będzie wymagał bronchoskopii. Kompleksowa diagnostyka pozwala na ustalenie przyczyny krwioplucia u ponad 90% chorych. Warto jednak powstrzymać się od wczesnego wykonania bronchoskopii u chorych z potwierdzeniem zatorowości płucnej, zwłaszcza z niewielkim krwiopluciem i typowym ogniskiem pozatorowym w tomografii komputerowej. Lepszą strategią wydaje się wdrożenie najpierw precyzyjnie monitorowanej terapii przeciwkrzepliwej. Jeśli krwioplucie nie zmniejszy się ani nie ustąpi w ciągu kilku dni, należy powrócić do diagnostyki różnicowej, w tym rozważyć bronchoskopię.

Autorzy wytycznych postępowania w zatorowości płucnej zasadniczy schemat diagnostyczny opierają na badaniu angiotomografii komputerowej (ryc. 4). Niemniej jednak dysponujemy jeszcze innymi narzędziami diagnostycznymi, których odpowiednia interpretacja w kontekście prawdopodobieństwa klinicznego pozwala na wiarygodne wykluczenie bądź potwier-

RYCINA 4.
Algorytm diagnostyczny zatorowości płucnej niewysokiego ryzyka oparty na badaniu angiotomografii komputerowej wg rekomendacji Europejskiego Towarzystwa Kardiologicznego .

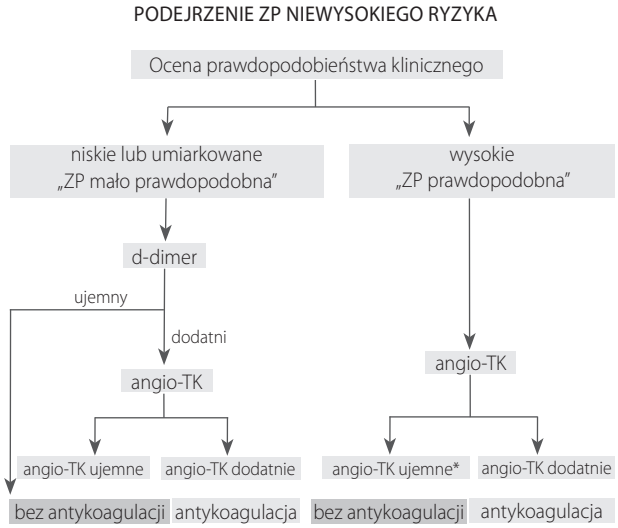

* jeśli wysokie prawdopodobieństwo kliniczne, pomimo ujemnego angio-TK należy rozważyć dodatkowo USG żył, scyntygrafię płuc lub angiografię.

© Medical Education. For private and non-commercial use only. Downloaded from https://www.journalsmededu.pl/index.php/OncoReview/index: 02.08.2025; 16:51,38

TABELA 1.
Interpretacja badań diagnostycznych do wykluczenia zatorowości płucnej niewysokiego ryzyka zgonu wg rekomendacji Europejskiego Towarzystwa Kardiologicznego.

Wykluczenie ZP niewysokiego ryzyka			
Kryterium diagnostyczne	Prawdopodobieństwo kliniczne PE		
	niskie	pośrednie	wysokie
prawidłowy obraz angiograficzny naczyń płucnych	+	+	+
d-dimer			
ujemny wynik, test wysokiej czujności	+	+	–
ujemny wynik, test pośredniej czujności	+	–	–
scyntygrafia V/Q			
prawidłowy wynik scyntygrafii	+	+	+
niediagnostyczny wynik scyntygrafii	+	–	–
niediagnostyczny wynik scyntygrafii i ujemny wynik ultrasonografii kompresyjnej żył proksymalnych	+	+	±
Angio-CT klatki piersiowej			
prawidłowy wynik jednorzędowej CT i ujemny wynik ultrasonografii kompresyjnej żył proksymalnych	+	+	±
prawidłowy wynik wielorzędowej CT	+	+	±

wiarygodne (+)
niewiarygodne (–)
brak danych (±)

TABELA 2.
Interpretacja badań diagnostycznych do potwierdzenia zatorowości płucnej niewysokiego ryzyka zgonu wg rekomendacji Europejskiego Towarzystwa Kardiologicznego.

Potwierdzenie ZP niewysokiego ryzyka			
Test diagnostyczny	Prawdopodobieństwo kliniczne		
	niskie	umiarkowane	wysoka
angiografia potwierdzająca ZP	+	+	+
scyntygrafia V/Q wysokiego prawdopodobieństwa	±	+	+
USG żył potwierdzająca zakrzepicę	+	+	+
Angio-CT klatki piersiowej			
jedno bądź wielorzędowa CT potwierdzająca ZP (zmiany przynajmniej segmentalne)	±	+	+
jedno bądź wielorzędowa CT potwierdzająca ZP (zmiany przynajmniej subsegmentalnej)	±	±	±

wiarygodne (+)
brak danych (±)

dzenie zatorowości płucnej (tab. 1, 2). Jak już wspominano, są one mniej przydatne u chorych, u których należy różnicować potencjalną przyczynę krwioplucia między chorobą rozrostową a zatorowością płucną. Trudności z doraźnym dostępem do scyntygrafii oraz jej ograniczenia w jednoznacznym potwierdzeniu zatorowości płucnej przy współistniejących zmianach w miąższu płucnym zmniejszyły ostatnio jej rolę w strategiach diagnostycznych. Należy jednak pamiętać, że prawidłowa scyntygrafia perfuzyjna płuc jest bardzo wiarygodnym dowodem na brak zmian zatorowych w płucach. Warto natomiast podkreślić rolę badania USG proksymalnego odcinka żył głębokich kończyn dolnych, które może poprzedzać diagnostykę obrazową naczyń płucnych, zwłaszcza w sytuacji utrudnionego dostępu do angiotomografii komputerowej, przeciwwskazań do jej wykonania (uczulenie na kontrast, istotne upośledzenie funkcji nerek, choroby tarczycy) bądź u pacjentek w ciąży. Potwierdzenie obecności skrzeplin w żyłach głębokich kończyn dolnych jest wskazaniem do zastosowania terapii tak jak w sytuacji rozpoznania zatorowości płucnej. Badanie USG jest tanie i coraz łatwiej dostępne.

Jeśli u pacjenta z krwiopluciem uda się obiektywnymi metodami potwierdzić podejrzenie zatorowości płucnej niewysokiego ryzyka, to wymaga on leczenia przeciwkrzepliwego. Przeciwdziała ono bowiem nawrotom epizodów zatorowych, które mogłyby doprowadzić do destabilizacji hemodynamicznej i zgonu. Aby leczenie było skuteczne, chorzy wymagają przez 5–7 pierwszych dni bardziej intensywnej terapii przeciwkrzepliwej, a następnie wtórnej profilaktyki o zmniejszonym natężeniu. U większości chorych z zatorowością płucną niewysokiego ryzyka zaleca się terapię heparyną drobnocząsteczkową lub fondaparynuksem. Jednak m.in. u pacjentów z podwyższonym ryzykiem krwawienia zaleca się leczenie wstępne heparyną niefrakcjonowaną w dawce pozwalającej na uzyskanie docelowego przedziału czasu kaolinowo-kefalinowego (APTT) 1,5–2,5 wartości prawidłowej. W przypadku wystąpienia powikłań krwotocznych wstrzymanie wlewu heparyny niefrakcjonowanej umożliwia szybkie odzyskanie prawidłowej krzepliwości krwi. Jeśli krwioplucie ustępuje już w pierwszych dniach leczenia, heparynę niefrakcjonowaną można zastąpić lekami bardziej odpowiednimi do prowadzenia wtórnej profilaktyki przeciwzakrzepowej.

W profilaktyce wtórnej ŻChZZ najczęściej stosuje się preparaty doustnych antagonistów witaminy K, niemniej u chorych z nowotworami złośliwymi zaleca się stosowanie heparyn drobnocząsteczkowych w 1/2 lub 3/4 pełnej dawki przeciwzakrzepowej [11]. Sugeruje się, że heparyny drobnocząsteczkowe niezależnie od efektu przeciwkrzepliwego ograniczają także postęp choroby nowotworowej [12]. Wtórną profilaktykę przeciwzakrzepową

For non-commercial use only

© Medical Education. For private and non-commmercial use only. Downloaded from https://www.journalsmededu.pl/index.php/OncoReview/index: 02.08.2025; 16:51,38

tą klasą leków stosuje się co najmniej przez 3–6 miesięcy. Następnie można ją kontynuować lub – w przypadku wyleczenia nowotworu – zamienić na leczenie antagonistami witaminy K albo zakończyć. Przydatność nowych leków przeciwkrzepliwych w chorobach nowotworowych nie została na razie jednoznacznie określona.

Pomimo ostrożności w leczeniu przeciwzakrzepowym u pacjentów z procesem rozrostowym zlokalizowanym w płucach może dojść do istotnych klinicznie powikłań krwotocznych, w tym masywnych krwawień z dróg oddechowych, będących konsekwencją antykoagulacji i choroby nowotworowej.

NAWRÓT LUB NASILENIE KRWIOPLUCIA W PRZEBIEGU LECZENIA ZATOROWOŚCI PŁUCNEJ

W razie nawrotu lub nasilenia krwawienia, bądź pojawienia się innych bezwzględnych przeciwwskazań do antykoagulacji, należy rozważyć wszczepienie filtra do żyły głównej dolnej. Implantacja filtra jest szczególnie istotna w sytuacji potwierdzenia zagrażającej ponowną embolizacją zakrzepicy w żyłach głębokich kończyn dolnych i pozwala zmniejszyć intensywność lub nawet wstrzymać leczenie przeciwzakrzepowe. Założenie stałego filtra do żyły głównej dolnej pozwala usunąć go, jeśli powrót do terapii przeciwzakrzepowej stanie się z jakichś powodów możliwy. Uważa się, że taki stały filtr może zostać usunięty do 12 tygodni od jego wszczepienia. W praktyce filtry żylne w chorobach nowotworowych mają zastosowanie przede wszystkim u chorych z przeciwwskazaniami do antykoagulacji, którzy mają szanse na radykalny zabieg operacyjny z nadzieją na całkowite wyleczenie nowotworu. W innych przypadkach, jeśli doszło do ŻChZZ z powodu nadmiernej skłonności do zakrzepów wtórnej do nowotworu, można się spodziewać trudności w utrzymaniu drożności filtra i zakrzepicy żyły głównej dolnej, zwłaszcza jeśli krwioplucie nie pozwoli na zastosowanie przynajmniej wtórnej profilaktyki przeciwzakrzepowej.

Krwawienie w przebiegu wtórnej profilaktyki pozornie idiopatycznej żylnej choroby zakrzepowo-zatorowej dość często wskazuje obecność i lokalizację choroby nowotworowej, która jest rzeczywistą, pierwotną przyczyną epizodu zakrzepowo-zatorowego.

U chorych z podejrzeniem procesu rozrostowego w płucach, a jednocześnie leczonych przeciwzakrzepowo z powodu wcześniej rozpoznanej choroby zakrzepowo-zatorowej może więc zajść potrzeba wykonania procedur inwazyjnych, przede wszystkim bronchofiberoskopii z pobraniem bioptatu. Interwencja taka może zostać bezpiecznie wykonana po krótkim wstrzymaniu wlewu heparyny niefrakcjonowanej, który należy ostrożnie zwiększać pod kontrolą APTT po zabiegu, jeśli nie wywołał on krwawienia. W przypadku heparyny drobnocząsteczkowej lub fondaparynuksu zabieg najlepiej przeprowadzić 24 h po otrzymaniu przez chorego ostatniej dawki. Jeśli ryzyko krwawienia po interwencji jest niskie, to ponownie można rozpocząć terapię przeciwzakrzepową 12–24 h po wykonanym zabiegu. W sytuacji wysokiego ryzyka krwawienia odracza się rozpoczęcie leczenia przeciwzakrzepowego do 48–72 h po interwencji [13, 14]. Jeśli pacjent jest leczony przeciwzakrzepowo doustnym antykoagulantem, postępowanie zależy z jednej strony od wysokości INR, a z drugiej od pilności przeprowadzenia zabiegu. W razie konieczności szybkiego odwrócenia działania doustnych antykoagulantów należy zastosować świeżo mrożone osocze i witaminę K. Jeśli zabieg nie musi być wykonany w trybie pilnym, wówczas odstawiamy doustny antykoagulant na 3–5 dni przed planowaną procedurą, a po kolejnych 2 dniach rozpoczynamy terapię przeciwzakrzepową za pomocą heparyny drobnocząsteczkowej. W dalszym etapie postępujemy analogicznie jak z pacjentami leczonymi heparyną drobnocząsteczkową.

Należy także pamiętać o „celowanych" metodach leczenia nawrotów krwioplucia spowodowanego chorobą rozrostową. Bezpośrednią przyczyną krwawienia może być uszkodzenie gałęzi jednej z tętnic oskrzelowych naciekanej przez nowotwór. W tej sytuacji sposobem postępowania jest embolizacja tętnic oskrzelowych [15]. Po ustaleniu miejsca krwawienia do wybranego naczynia wprowadza się cewnik, przez który podaje się materiał embolizujący. Embolizacja pozwala uzyskać zahamowanie krwawienia u około 80–90% pacjentów. Zabiegi można powtarzać w przypadku nawrotów. Krwawienie z dróg oddechowych towarzyszące zaawansowanemu, nieoperacyjnemu rakowi płuca jest także jednym z głównych wskazań do radioterapii, brachyterapii bądź wykonania zabiegów wewnątrzoskrzelowych takich jak laseroterapia i elektrokoagulacja [16].

PODSUMOWANIE

Krwioplucie może być elementem nie tylko procesu rozrostowego w klatce piersiowej, ale również żylnej choroby zakrzepowo-zatorowej, która może wikłać tak chorobę nowotworową, jak i stosowane w jej leczeniu terapie. U chorych z krwiopluciem należy więc poszukiwać cech zatorowości płucnej i bezzwłocznie wdrożyć odpowiednie postępowanie diagnostyczne i terapeutyczne. Kluczowym elementem strategii diagnostycznej jest doraźna angiotomografia komputerowa klatki piersiowej. Terapia przeciwzakrzepowa, a także – w przypadkach niestabilności hemodynamicznej – trombolityczna i zabiegowa napotyka szereg problemów, które powinny być rozważane indywidualnie u każdego pacjenta w miarę możliwości przez multidyscyplinarny zespół z udziałem onkologa i kardioangiologa.

© Medical Education. For private and non-commmercial use only. Downloaded from https://www.journalsmededu.pl/index.php/OncoReview/index: 02.08.2025; 16:51,38

Piśmiennictwo

1. Tsoumakidou M., Chrysofakis G., Tsiligianni I.: A prospective analysis of 184 hemoptysis cases: diagnostic impact of chest X-ray, computed tomography, bronchoscopy. Respiration 2006; 73(6): 808-14.
2. Hirshberg B., Biran I., Glazer M.: Hemoptysis: etiology, evaluation and outcome in a tertiary referral hospital. Chest 1997; 112: 440-444.
3. Santiago S., Tobias J., Williams A.J.: A reappraisal of the causes of hemoptysis. Arch. Intern. Med. 1991; 151: 2449-2451.
4. Hopwood P., Stephens R.J.: Symptoms at presentation for treatment in patients with lung cancer: implications for the evaluation of palliative treatment. The Medical Research Council (MRC) Lung Cancer Working Party. Br. J. Cancer 1995; 71(3): 633-636.
5. Lee A.Y., Levine M.N.: Venous thromboembolism and cancer: risks and outcomes. Circulation 2003 Jun 17; 107(23 Suppl 1): I17-21.
6. Torbicki A., Perrier A., Konstantinides S.: Guidelines on the diagnosis and management of acute pulmonary embolism: the Task Force for the Diagnosis and Management of Acute Pulmonary Embolism of the European Society of Cardiology (ESC). Eur. Heart J. 2008 Sep; 29(18): 2276-315.
7. Perrier A., Roy P.M., Aujesky D.: Diagnosing pulmonary embolism in outpatients with clinical assessment, D-dimer measurement, venous ultrasound, and helical computed tomography: a multicenter management study. Am. J. Med. 2004; 116: 291-299.
8. Kruip M.J., Slob M.J., Schijen J.H.: Use of a clinical decision rule in combination with D-dimer concentration in diagnostic workup of patients with suspected pulmonary embolism: a prospective management study. Arch. Intern. Med. 2002; 162: 1631-1635.
9. Di Nisio M., Sohne M., Kamphuisen P.W., Buller H.R.: D-Dimer test in cancer patients with suspected acute pulmonary embolism. J. Thromb. Haemost. 2005; 3: 1239-1242.
10. Righini M., Le Gal G., De Lucia S., Roy P.M., Meyer G., Aujesky D. et al.: Clinical usefulness of D-dimer testing in cancer patients with suspected pulmonary embolism. Thromb. Haemost. 2006; 95: 715-719.
11. Lee A.Y., Levine M.N., Baker R.I.: Low-molecular-weight heparin versus a coumarin for the prevention of recurrent venous thromboembolism in patients with cancer. Randomized Comparison of Low-Molecular-Weight Heparin versus Oral Anticoagulant Therapy for the Prevention of Recurrent Venous Thromboembolism in Patients with Cancer (CLOT) Investigators. N. Engl. J. Med. 2003 Jul 10; 349(2): 146-53.
12. Lee A.Y., Rickles F.R., Julian J.A.: Randomized comparison of low molecular weight heparin and coumarin derivatives on the survival of patients with cancer and venous thromboembolism. J. Clin. Oncol. 2005 Apr 1; 23(10): 2123-9.
13. Douketis J., Berger P., Dunn A.: Antithrombotic therapy for venous thromboembolic disease. The Perioperative Management of Antithrombotic Therapy: American College of Chest Physicians Evidence-Based Clinical Practice Guidelines (8th Edition). Chest June 2008; 133(6 suppl): 299S--339S.
14. Spyropoulos A.C.: Bridging therapy and oral anticoagulation: current and future prospects. Curr. Opin. Hematol. 2010 Sep; 17(5): 444-9.
15. Wang G.R., Ensor J.E., Gupta S.: Bronchial artery embolization for the management of hemoptysisin oncology patients: utility and prognostic factors. J. Vasc. Interv. Radiol. 2009; 20(6): 722-729.
16. McCannon J., Temel J.: Comprehensive management of respiratory symptoms in patients with advanced lung cancer. J. Support. Oncol. 2012 Jan--Feb; 10(1): 1-9.

For non-commercial use only

Adres do korespondencji:
lek. Michał Florczyk
Klinika Krążenia Płucnego i Chorób Zakrzepowo-Zatorowych
Centrum Medyczne Kształcenia Podyplomowego
Europejskie Centrum Zdrowia Otwock
ul. Borowa 14/18, 05-400 Otwock
e-mail: michal.florczyk@ecz-otwock.pl

© Medical Education. For private and non-commmercial use only. Downloaded from https://www.journalsmededu.pl/index.php/OncoReview/index: 02.08.2025; 16:51,38