Zmiany w błonie śluzowej przewodu pokarmowego wywołane radio- i chemioterapią nowotworów

Changes in the gastrointestinal mucosa after radio- and chemotherapy of the neoplasms

prof. dr hab. n. med. Anna Nasierowska-Guttmejer[1, 2]

[1] *Zakład Patologii, Wydział Nauk o Zdrowiu, Uniwersytet Jana Kochanowskiego w Kielcach*

[2] *Zakład Patomorfologii CSK MSWiA w Warszawie*

Kierownik: prof. dr hab. n. med. Anna Nasierowska-Guttmejer

For non-commercial use only

STRESZCZENIE

Zapalenie błony śluzowej przewodu pokarmowego (*mucositis*) po radio- i chemioterapii nowotworów manifestuje się klinicznym zespołem objawów będących następstwem zmian morfologicznych błony śluzowej. Ból, owrzodzenie, wzdęcia, wymioty i biegunka są następstwem uszkodzenia śluzowo-bakteryjnej bariery ochronnej błony śluzowej. W ostatnich latach opisano podłoże molekularne kolejnych etapów *mucositis*. Sonis zdefiniował 5 kolejnych faz zmian patogenetycznych: inicjację czynników transkrypcyjnych, ich aktywację, wzmocnienie sygnału, owrzodzenie i gojenie. Kluczową rolę w opisanym modelu *mucositis* odgrywają czynniki toksyczne (promieniowanie i chemioterapia) wyzwalające wolne rodniki, które uruchamiają kaskadę zdarzeń. W kolejnych fazach istotne znaczenie ma transkrypcyjny czynnik jądrowy κB (nuclear factor-κB) oraz zwiększone wytwarzanie miejscowych cytokin prozapalnych: interleukiny IL-1β, IL-6 i czynnika martwicy nowotworu (TNF, *Tumor Necrosis Factor*). Następnie kluczową rolę przypisuje się cyklooksygenazie indukowanej COX-2 w inicjacji zapalenia i aktywacji metaloproteinazy macierzy (MMP). We wcześniejszym etapie dochodzi do uszkodzenia błony podśluzowej, a następnie błony śluzowej. Z klinicznego punktu widzenia istotna jest faza owrzodzenia, z uwagi na przenikanie kolonii bakterii do małych naczyń krwionośnych prowadzące do sepsy. Faza gojenia następuje po 2–4 tygodniach od nasilenia zmian po napromienianiu lub chemioterapii.

Objawy kliniczne i zmiany morfologiczne spowodowane radio- lub chemioterapią nowotworów dzieli się na wczesne (pod postacią ostrych odczynów popromiennych powstających do 3–6 miesięcy) i późne (przewlekłe odczyny popromienne z fazą podostrą do 1 roku, fazą przewlekłą od 1 roku do 5 lat i fazą odległą powyżej 5 lat od zadziałania toksycznych czynników). Powikłaniem ostrego odczynu po napromienianiu jest owrzodzenie z następową martwicą i perforacją ściany jelita. W fazie podostrej stwierdza się teleangiektazje w błonie śluzowej i podśluzowej, a średnica naczyń jest większa od światła krypt jelitowych. Zmiany obejmują ścianę naczyń, w której widoczna jest proliferacja i włóknienie błony wewnętrznej, szkliwienie błony środkowej oraz stwierdza się histiocytopodobne komórki śródbłonka naczyń. W fazie przewlekłej i odległej może wystąpić zeszkliwienie ściany jelita. Powikłaniami są owrzodzenia i przetoki pochwowo-odbytnicze lub pęcherzowo-pochwowe.

Podsumowując, można stwierdzić, iż lepsze poznanie patofizjologii *mucositis* po radiochemioterapii nowotworów może przyczynić się do zastosowania leczenia ukierunkowanego na poziomie molekularnym.

SŁOWA KLUCZOWE: zapalenie błony śluzowej, przewód pokarmowy, radioterapia, chemioterapia, zmiany popromienne

© Medical Education. For private and non-commmercial use only. Downloaded from https://www.journalsmededu.pl/index.php/OncoReview/index: 01.08.2025; 22:37,45

ABSTRACT

Gastrointestinal mucositis induced by radio- and chemotherapy of the neoplasms is associated with morphological changes in the mucosa of the alimentary tract. The pain, ulceration, nausea, vomiting and diarrhea are the effect of the damage of the mucus secretion, decreased goblet cells and changes in the microflora of the mucosa. Over the last years, investigators defined the basic molecular mechanisms of the mucosal barrier injury. Sonis et al. presented the model of the five phases: initiation, upregulation with generation of messengers, signaling and amplification, ulceration with inflammation and healing. The toxic agent (radiation and chemotherapy) play a key role in the described model of mucositis. The liberating reactive oxygen species (ROS) start a cascade of events. ROS directly damage cells, tissues and blood vessels. In subsequent phases plays a crucial role a nuclear factor κB (NF-κB) and increased local production of proinflammatory cytokines IL-1β, IL-6 and Tumor Necrosis Factor (TNF). Then the role of COX-2 is a hallmark in the initiation of inflammation and activation of matrix metaloproteina. In an earlier stage a damage of the submucosa, and next a injury of mucosa are observed. From a clinical point of view, it is important to stage ulcers due to the penetration of bacteria to the small blood vessels leading to sepsis. Healing phase after 2 to 4 weeks, the severity of the changes after radiation or chemotherapy. Clinical symptoms and morphological changes caused by radiation and chemotherapy for cancer are at an early split in the form of acute radiation-induced reactions produced up to 3–6 months. The symptoms are chronic late after radiation reaction of subacute phase up to 1 year, chronic phase of 1 year to 5 years and over the distant phase of 5 years from the activation of toxic factors. Complication of acute reaction after irradiation is followed by necrosis, ulceration and perforation of the intestinal wall. In the subacute phase states telangiectasia in the mucosa and submucosa, vascular diameter is larger than the light crypts. Changes include the vascular wall, which is visible proliferation and fibrosis of the inner lining, medial, and glazing are visible endothelial cells as foamy cells. In the chronic phase and can occur distant hyalinization of the intestinal wall. Complications are ulcers and fistulas, rectovaginal and vesicovaginal fistulae. In conclusion we can say that a better understanding of the pathophysiology of mucositis after radio-chemotherapy of tumors may contribute to the use of targeted therapy at the molecular level.

KEY WORDS: mucositis, alimentary tract, radiotherapy, chemotherapy, post-radiation changes

For non-commercial use only

WPROWADZENIE

Zapalenie błony śluzowej przewodu pokarmowego (*mucositis*) jest istotnym, niekorzystnym i kosztownym powikłaniem radio- i chemioterapii nowotworów, może ono wystąpić u około 40% chorych otrzymujących standardową terapię i nawet u 100% leczonych wysokimi dawkami lub chorych po przeszczepieniu szpiku. Owrzodzenia, zwłaszcza w jamie ustnej, są przyczyną bólu, jak również uszkadzają śluzową i bakteryjną barierę ochronną przewodu pokarmowego. Zmieniona błona śluzowa staje się miejscem wtórnych infekcji i wrotami do rozwoju endogennej flory bakteryjnej, która jest przyczyną biegunek. Zapalenie błony śluzowej przewodu pokarmowego wpływa niekorzystnie na samą terapię, gdyż zmniejsza jej skuteczność z powodu konieczności obniżenia dawki leku lub nawet przerwania jego stosowania. Do leków o działaniu uszkadzającym błonę śluzową zalicza się między innymi 5-fluorouracyl (z kwasem foliowym lub bez), metotreksat, doksorubicynę, etopozyd i cyklofosfamid [1]. Planowanie radio- i chemioterapii w leczeniu nowotworów wymaga więc utrzymania równowagi między toksycznym działaniem terapii a zapaleniem błony śluzowej przewodu pokarmowego. Powikłania terapii nowotworów powinny być brane pod uwagę przy planowaniu i ocenie kosztów leczenia, badaniu jakości życia pacjentów w przebiegu choroby oraz wpływu na efekt terapii.

OBJAWY KLINICZNE

Zapalenie błony śluzowej przewodu pokarmowego po radio- i chemioterapii nowotworów manifestuje się klinicznym zespołem objawów będących następstwem zmian morfologicznych błony śluzowej. Najczęściej są one powikłaniami po terapii nowotworów rozwijających się na głowie i szyi, zwłaszcza raka dna jamy ustnej, dolnego gardła i przełyku. Występują one również w wyniku leczenia raka piersi, nowotworów miednicy i jamy brzusznej (jak rak szyjki macicy, rak prostaty i rak odbytnicy). Mogą się pojawić także u chorych poddawanych leczeniu przygotowującemu do przeszczepienia szpiku. W piśmiennictwie najwięcej badań klinicznych dotyczyło efektów cytotoksycznych w jamie ustnej [1]. Najczęściej stwierdzanymi objawami ze strony jamy ustnej i gardła są ból, zaburzenia mowy, suchość i próchnica zębów.

© Medical Education. For private and non-commmercial use only. Downloaded from https://www.journalsmededu.pl/index.php/OncoReview/index: 01.08.2025; 22:37,45

Uszkodzenie bariery błony śluzowej sprzyja powstawaniu infekcji o podłożu wirusowym, grzybiczym i bakteryjnym. Do częstych przyczyn infekcji po chemioterapii, powstających u 40–70% chorych, zalicza się wirusa opryszczki (HSV, *herpes simplex virus*). Drożdżyca, wywołana przez grzyby z rodzaju *Candida albicans*, wykrywana jest u 60–90% chorych po radiochemioterapii. Drożdżaki, które stanowią naturalną florę przewodu pokarmowego, w przypadku zachwiania równowagi w organizmie, obniżenia odporności i zniszczenia bariery ochronnej, wywołują kandydozę. W wymienionej grupie chorych ma ona szczególne powinowactwo do błony śluzowej przewodu pokarmowego. Przyczyną zapalenia błony śluzowej jamy ustnej są również bakterie, zwłaszcza występujące w mieszanym składzie, włączając bakterie Gram-ujemne i beztlenowce.

Dolegliwości żołądkowo-jelitowe manifestują się bólem, nudnościami, wymiotami, wzdęciami, biegunką, parciem na stolec lub krwawieniem z odbytu. Ich przyczyną są zaburzenia produkcji śluzu, zmniejszenie liczby komórek kubkowych i uszkodzenia flory bakteryjnej w błonie śluzowej, zwłaszcza jelita cienkiego. Na uwagę zasługują wyniki badania eksperymentalnego Stringera i wsp. [2] przeprowadzonego na szczurach. Wykazały one znaczące zmniejszenie się liczby komórek kubkowych w kosmkach i wzrost ich liczby w kryptach jelita cienkiego 24–72 godzin po podaniu 5-fluorouracylu. Jednocześnie zauważono zmniejszenie się ilości bakterii *Clostridium, Lactobacillus* i *Streptococcus* oraz zwiększenie *Escherichia coli* w jelicie cienkim. 5-fluorouracyl jest jednym z najczęściej stosowanych chemioterapeutyków w onkologii. Zmiany produkcji śluzu i zaburzenie flory bakteryjnej są głównymi przyczynami zapalenia błony śluzowej po chemioterapii nowotworów.

Poza wyżej opisanymi, najczęściej spotykanymi, zmianami w przewodzie pokarmowym po terapii nowotworów wymienia się także dolegliwości związane z zaburzeniem mikcji i krwiomocz z dróg moczowych.

PATOFIZJOLOGIA

Znajomość patofizjologii zmian w korelacji z sekwencją zaburzeń morfologicznych jest kluczowa dla poznania przyczyn uszkodzenia błony śluzowej pod wpływem napromieniania lub chemioterapii. Przyczyni się ona do skuteczniejszego leczenia objawów klinicznych wywołanych przez uszkodzenie błony śluzowej przewodu pokarmowego.

Poglądy na temat przyczyn zaburzeń w błonie śluzowej przewodu pokarmowego spowodowanych chemioterapią lub napromienianiem nowotworów zmieniły się w ostatniej dekadzie dzięki lepszemu poznaniu patofizjologii tego schorzenia. W latach 90. XX wieku sądzono, iż uszkodzenie błony śluzowej jest skutkiem masowej śmierci gwałtownie dzielących się prawidłowych komórek krypt jelitowych. Obecnie uważa się, iż *mucositis* powstaje w wyniku serii zdarzeń, których punktem kulminacyjnym jest śmierć komórek podstawnych nabłonka przewodu pokarmowego [3]. Aktywacja czynników transkrypcyjnych i szlaków enzymatycznych prowadzi do uszkodzenia warstwy podśluzówkowej ściany. Następnie aktywacja do 14 klasycznych szlaków sygnałowych i miejscowe zwiększenie aktywności enzymatycznej powodują uszkodzenie błony śluzowej. Sonis [4] opisał patofizjologię pięciu faz *mucositis*.

I faza, inicjacji, występuje bezpośrednio po zadziałaniu czynnika toksycznego. Dochodzi do śmierci komórek klonogennych, uszkodzenia i niszczenia komórek, tkanek i naczyń i powstania wolnych rodników tlenowych (ROS) wyzwalających różne szlaki przekaźnikowe. Wolne rodniki, promieniowanie i chemioterapia aktywują syntezę ceramidu i sfingomielinazy, co zmniejsza żywotność błony śluzowej. Uszkodzenie tkanki łącznej i fragmentacja fibronektyny pobudzają makrofagi do wytwarzania metaloproteinaz, które biorą udział przede wszystkim w degradacji macierzy zewnątrzkomórkowej. Kumulacja działania wymienionych czynników doprowadza do uszkodzenia błony podśluzowej.

II faza, aktywacji czynników transkrypcyjnych, TP53, czynnika jądrowego NF-κB, szlaków enzymatycznych jest etapem uszkodzenia błony śluzowej. Kluczowe znaczenie odgrywa w nim czynnik jądrowy κB (*nuclear factor-κB*), który aktywowany przez promienie, chemioterapię i wolne rodniki powoduje nadekspresję transkrypcji około 200 genów wywołujących zapalenie błony śluzowej. Kluczowe dla tej fazy jest zwiększone wytwarzanie miejscowych cytokin prozapalnych: IL-1β, Il-6 i TNF [4–6]. Wymienione czynniki wywołują odczyn zapalny i powodują wzrost unaczynienia blaszki właściwej. Wymienione fazy mają ostry przebieg.

III faza jest fazą wzmocnienia sygnału. Cząsteczki wytwarzane wcześniej w odpowiedzi na uszkodzenie działają jak sygnał zwrotny, zwiększający, wzmacniający i przyspieszający uszkodzenie błony śluzowej. Wcześniej produkowane cytokiny i czynnik martwicy nowotworu (TNF, *tumor necrosis factor*) przekazują sygnał wzmocnienia NF-κB i zapoczątkowują szlak sygnałowy kinazy białkowej aktywowanej mitogenami (MAPK, *mitogen activated protein kinase*) i cyklooksygenazą (COX-2). COX-2 odgrywa kluczową rolę w inicjowaniu kaskady zapalenia i aktywacji metaloproteinazy (MMPs) 1 i 3 [7–9]. W efekcie dochodzi do destrukcji błony śluzowej. Faza III zwana jest również nabłonkową, gdyż dochodzi w niej do cytotoksycznego zakłócenia syntezy DNA nabłonka błony śluzowej. Zaczyna się ono zwykle 4 lub 5 dni po zadziałaniu radiochemioterapii i powoduje głębokie uszkodzenie nabłonka, prowadzące do owrzodzenia w kolejnej fazie.

© Medical Education. For private and non-commmercial use only. Downloaded from https://www.journalsmededu.pl/index.php/OncoReview/index: 01.08.2025; 22:37,45

IV faza jest etapem owrzodzenia, istotnym klinicznie i dynamicznym biologicznie. Kolonie bakterii z powierzchni owrzodzenia przenikają do małych naczyń krwionośnych i powodują sepsę. Jednocześnie produkty ściany komórkowej przenikają do błony podśluzowej i pobudzają makrofagi do produkcji dodatkowych cytokin prozapalnych. W konsekwencji opisanych zaburzeń zostaje uszkodzona bariera ochronna błony śluzowej, a przy współistniejącej neutropenii pojawia się ryzyko powikłań pod postacią infekcji.

V faza, gojenia, następuje po 2–4 tygodniach od zakończenia napromieniania lub 2 tygodnie po nasileniu zmian po chemioterapii. Kinetyka uszkodzenia i gojenia zapalenia w błonie śluzowej jelita jest szybsza niż w odcinku przewodu pokarmowego pokrytym nabłonkiem wielowarstwowym płaskim.

Podsumowując, w patofizjologii zapalenia błony śluzowej przewodu pokarmowego w wyniku chemioterapii i napromieniania nowotworów kluczową rolę odgrywają następujące czynniki: 1. czynnik cytotoksyczny (napromienianie, chemioterapia i wolne rodniki), 2. czynnik jądrowy κB, 3. cyklooksygenaza 2 (COX-2), 3. prozapalne interleukiny (IL-1β, IL-6), 4. czynnik martwicy nowotworu (TNF, *tumor necrosis factor*) [4, 6].

KLINICZNO-PATOLOGICZNE ZMIANY W BŁONIE ŚLUZOWEJ PRZEWODU POKARMOWEGO

Objawy kliniczne i zmiany morfologiczne wywołane radio- i chemioterapią nowotworów dzieli się na wczesne (pod postacią ostrych odczynów popromiennych powstających do 3–6 miesięcy) i późne (przewlekłe odczyny popromienne z fazą podostrą do 1 roku, fazą przewlekłą od 1 roku do 5 lat i fazą odległą powyżej 5 lat od zadziałania toksycznych czynników). W tabeli 1 przedstawiono wczesne objawy popromienne pod postacią ostrych odczynów zapalnych.

Powikłaniem ostrego odczynu po napromienianiu jest owrzodzenie (ryc. 1) z następową martwicą i perforacją ściany jelita.

Przewlekłe odczyny popromienne przyjmują postać dużych zmian zwyrodnieniowych w naczyniach krwionośnych. Następuje poszerzenie światła naczyń, a w wyniku krwawienia i utraty białek – niedożywienie. Zarastanie światła naczyń powoduje niedokrwienie, niedrożność i martwicę ściany jelita. Postępujące włóknienie ściany doprowadza do zaburzeń motoryki jelita.

W fazie podostrej stwierdza się poszerzenia drobnych naczyń krwionośnych zwane teleangiektazjami (ryc. 3) w błonie śluzowej i podśluzowej, średnica naczyń jest większa od światła krypt jelitowych. Zmiany obejmują ścianę większych naczyń krwionośnych, w której można zauważyć proliferację i włóknienie błony wewnętrznej, szkliwienie błony środkowej (ryc. 2) oraz widoczne są histiocytopodobne komórki śródbłonka naczyń.

TABELA 1.
Wczesne objawy popromienne. Ostre odczyny popromienne.

Naczynia	Blaszka właściwa błony śluzowej	Krypty jelitowe
• obrzęk komórek śródbłonka upodabniających się do formy histiocyte-like-cells • w ścianie naczyń odkłada się fibrynoid	• obrzęk, pseudopolipy • pobudzone fibroblasty • nacieki eozynofili • włóknienie	• komórki z cechami zwyrodnienia, ciałka apoptotyczne • cechy regeneracji • zmniejszenie produkcji śluzu nacieki granulocytów obojętno- i kwasochłonnych, ropnie krypt

RYCINA 1.
Błona śluzowa jelita grubego z owrzodzeniem – ostry odczyn popromienny.

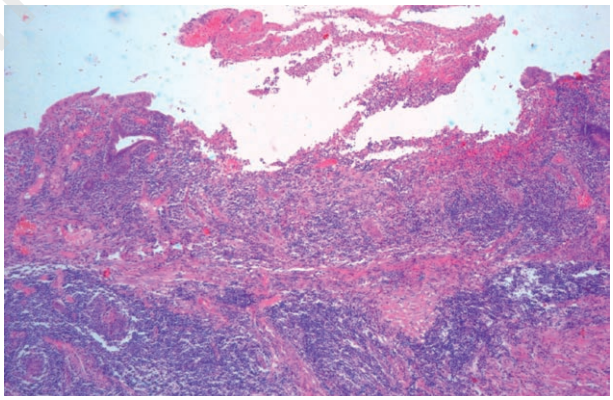

RYCINA 2.
Proliferacja i włóknienie błony wewnętrznej i szkliwienie błony środkowej naczyń krwionośnych.

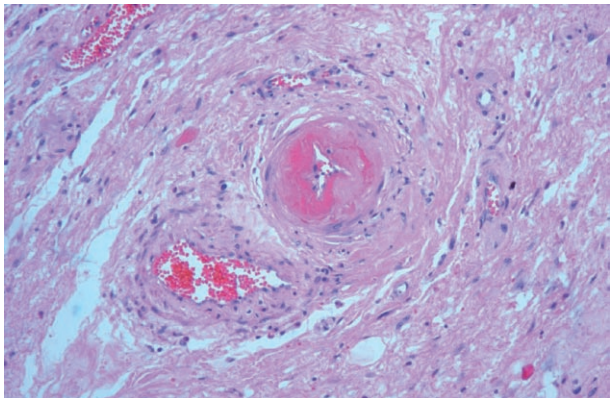

W fazie przewlekłej występuje zakrzepica i może dojść do rekanalizacji naczyń.

Powikłaniami późnej fazy odczynów popromiennych są: niedokrwienie ściany jelita, pojedyncze lub mnogie owrzodzenia oraz zapalenie przewlekłe z martwicą ściany jelita. W badaniu mikro-

© Medical Education. For private and non-commmercial use only. Downloaded from https://www.journalsmededu.pl/index.php/OncoReview/index: 01.08.2025; 22:37,45

RYCINA 3.
Poszerzenia drobnych cienkościennych naczyń krwionośnych zwane teleangiektazjami.

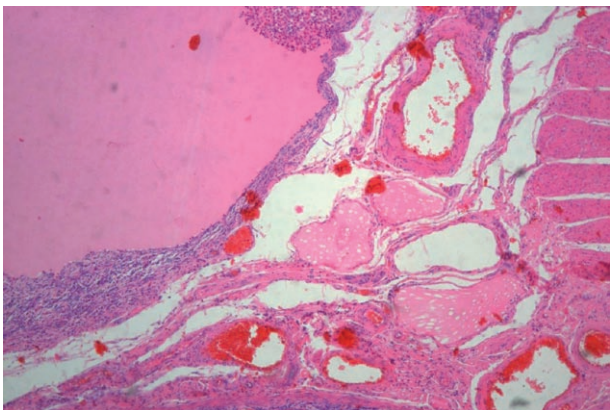

RYCINA 4.
Włóknienie podścieliska i pobudzone fibroblasty.

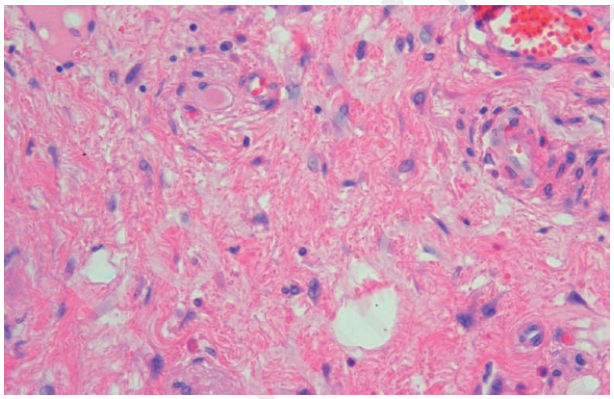

skopowym błony śluzowej stwierdza się zaburzenie architektury, zmniejszenie liczby kosmków i krypt, metaplazję i hiperplazję komórek Panetha, zmniejszenie produkcji śluzu z redukcją liczby komórek kubkowych. Komórki nabłonka wykazują atypię, natłok, nawarstwianie jąder w kryptach. W konsekwencji dochodzi do zaniku błony śluzowej. W podścielisku stwierdza się nieregularne poletka włóknienia z pobudzonymi fibroblastami (ryc. 4).

W fazach przewlekłej i odległej może dojść do zeszkliwienia ściany jelita. Powikłaniami są owrzodzenia i przetoki pochwowo-odbytnicze lub pęcherzowo-pochwowe. Mogą także rozwinąć się wyindukowane nowotwory, takie jak mięsaki, chłoniaki lub raki.

PROPOZYCJA ALGORYTMU DIAGNOSTYCZNEGO OCENY BIOPSJI BŁONY ŚLUZOWEJ JELITA GRUBEGO PO RADIO- I CHEMIOTERAPII NOWOTWORÓW

Wytyczne diagnostyczne, z podziałem na wczesne i późne objawy kliniczne, przedstawiono w tabeli 2.

TABELA 2.
Wytyczne oceny mikroskopowej biopsji błony śluzowej jelita grubego po leczeniu promieniami i chemioterapii nowotworów.

Objawy wczesne (do 6 miesięcy)	Objawy późne (po 6 miesiącach)
1. Nabłonek jelitowy krypt: zanik, zmiany regeneracyjne, zmniejszenie produkcji śluzu, ropnie krypt, owrzodzenia 2. Blaszka właściwa: obrzęk, pseudopolipy, nacieki zapalne, pobudzone fibroblasty, włóknienie 3. Naczynia: poszerzony, pobudzony śródbłonek naczyń, włóknienie ściany Powikłanie: perforacja	1. Naczynia: teleangiektazje, histiocytopodobne śródbłonki naczyń, włóknienie ściany, zakrzepica, rekanalizacja 2. Nabłonek jelitowy: zanik, metaplazja komórek Panetha, atypia, dysplazja 3. Blaszka właściwa: włóknienie Powikłania: niedokrwienie, owrzodzenia, szkliwienie ściany, zwężenia, przetoki, nowotwory

LECZENIE

Lekiem mającym zastosowanie w leczeniu ukierunkowanym jest palifermin (rHu-KGF1, *keratinocyte growth factor receptors*) [10] stosowany w prewencji zapaleń jamy ustnej. Do metod paliatywnych zalicza się stosowanie płynów do płukania ust (lidokaina, difenhydramiana), preparatów pokrywających owrzodzenia (chamazulen, supersaturated calcium phosphate rinse – Caphosol), roztworów do remineralizacji zębów u chorych z suchością jamy ustnej.

Lepsze poznanie patofizjologii zmian po radio- i chemioterapii nowotworów na poziomie komórkowym budzi nadzieję na określenie czynników prognostycznych i predykcyjnych zapalenia błony śluzowej przewodu pokarmowego oraz na zastosowanie leczenia celowanego molekularnie.

PODSUMOWANIE

1. Rola NF-κB, COX-1, COX-2 w patofizjologii i ich wpływ na obraz mikroskopowy zapalenia błony śluzowej przewodu pokarmowego są dyskutowane i nadal pozostają w sferze badań podstawowych. Lepsze poznanie patofizjologii *mucositis* po radiochemioterapii nowotworów może przyczynić się do zastosowania leczenia ukierunkowanego na poziomie molekularnym.
2. Nie ma mikroskopowych cech patognomonicznych zapalenia błony śluzowej przewodu pokarmowego po chemioterapii i napromienianiu nowotworów.
3. Do oceny wycinka błony śluzowej z podejrzeniem zapalenia popromiennego lub po chemioterapii potrzebne są informacje od klinicysty o wcześniejszym przebiegu choroby i przebytym leczeniu.

© Medical Education. For private and non-commmercial use only. Downloaded from https://www.journalsmededu.pl/index.php/OncoReview/index: 01.08.2025; 22:37,45

Piśmiennictwo

1. Pico J.L., Avila-Garavito A., Naccache P.: Mucositis: Its occurrence, consequences, and treatment in the oncology setting. The Oncologists 1998; 3: 446-451.
2. Stringer A.M., Gibson R.J., Logan R.M. et al.: Gastrointestinal microflora and mucins play a critical role in the development of 5-Fluorouracil-induced gastrointestinal mucosisits. Exp. Biol. Med. 2009; 234: 430-441.
3. Sonis S., Clark J.: Prevention and management of oral mucositis induced by antineoplastic therapy. Oncology 1991; 5: 11-18.
4. Sonis T.S., Elting L.S., Keefe D. et al.: Perspective on cancer therapy-induced mucosal injury. Cancer 2004; 100(9 suppl.): 1995-2025.
5. Sonis T.S.: Działanie niepożądane ze strony przewodu pokarmowego wywołane leczeniem przeciwnowotworowym. Onkologia po Dyplomie 2010; 7: 72-76.
6. Yeoh A.S.J., Gibson R.J., Yeoh E.E.K. et al.: A novel Animals model to investigate fractionated radiotherapy-induced alimentary mucosistis: the role of apoptosis, p53, nuclear factor-kB, COX-1 and COX-2. Mol. Cancer Ther. 2007; 6: 2319-2327.
7. Yeoh A.S.J., Bowen J.M., Gibson R.J. et al.: Nuclear Factor κB (NK-κB) and Cyclooxyhenase-2 (COX-2) expression in the irradiated colorectum is associated with subsequent histopathological changes. Int. J. Radiation Oncology Biol. Phys. 2005; 63: 1295-1303.
8. Yeoh A., Gibson R., Yeoh E. et al.: Radiation therapy-induced mucositis: Relationships between fractionated radiation, NF-κB, COX-1 and COX-2. Cancer Treatment Reviews 2006; 32: 645-651.
9. Ong Z.Y., Gibson R.J., Bowen J.M. et al.: Pro-inflammatory cytokines play a key role in the development of radiotherapy-induced gastrointestinal mucositis. Radiation Oncology 2010; 5: 1-8.
10. Sonis S.T.: Efficacy of palifrenin (keratinocyte growth factor-I) in the amelioration of oral mucositis. Core Evidence 2009; 4: 199-205.

For non-commercial use only

Adres do korespondencji:
prof. dr hab. n. med. Anna Nasierowska-Guttmejer
Zakład Patologii, Wydział Nauk o Zdrowiu,
Uniwersytet Jana Kochanowskiego w Kielcach
al. IX Wieków Kielc 19, 25-317 Kielce
tel./fax: (22) 508-12-30
e-mail: anna.nasierowska@cskmswia.pl

© Medical Education. For private and non-commmercial use only. Downloaded from https://www.journalsmededu.pl/index.php/OncoReview/index: 01.08.2025; 22:37,45