

Opis przypadku

Rak gruczołu krokowego w praktyce klinicznej. Apalutamid – pierwsze doświadczenia w kontekście programu lekowego B.56

Prostate cancer in clinical practice. First experiences with apalutamide within the context of therapeutic program B.56

Krzysztof Trzebiński

Klinika Nowotworów Układu Moczowego, Narodowy Instytut Onkologii – Państwowy Instytut Badawczy w Warszawie

For non-commercial use only

Adres do korespondencji:

*lek. Krzysztof Trzebiński
Klinika Nowotworów Układu Moczowego, Narodowy Instytut Onkologii – Państwowy Instytut Badawczy w Warszawie
02-781 Warszawa, ul. Roentgena 5
e-mail: krzysztof.trzebinski@pib-nio.pl*

Otrzymano:

23.03.2023

Zaakceptowano:

1.04.2023

DOI: 10.24292/01.OR.131316323

Copyright © Medical Education.

All rights reserved.

STRESZCZENIE

W pracy opisano przypadek pacjenta z rozpoznaniem nieprzerzutowego raka gruczołu krokowego w fazie oporności na kastrację, leczonego z wykorzystaniem apalutamidu – nowoczesnego inhibitora receptora androgenowego.

Słowa kluczowe: nieprzerzutowy oporny na kastrację rak gruczołu krokowego, apalutamid, inhibitory receptora androgenowego

ABSTRACT

The article contains a case report of patient diagnosed with castration-resistant non-metastatic prostate cancer, treated with a novel androgen receptor inhibitor – apalutamide.

Key words: non-metastatic castration-resistant prostate cancer, apalutamide, androgen receptor inhibitor

WSTĘP

W ostatnich latach wraz ze starzeniem się społeczeństwa w Polsce i na świecie systematycznie wzrasta liczba zachorowań na raka gruczołu krokowego [1, 2]. Rośnie również specyficzna grupa pacjentów, jaką są chorzy z opornym na kastrację, nieprzerzutowym rakiem gruczołu krokowego (nmCRPC, *non-metastatic castration-resistant prostate cancer*). Do niedawna nie było w Polsce możliwości adekwatnego leczenia takich pacjentów, jednak w marcu 2022 r. został wprowadzony zaktualizowany program lekowy (PL) Ministerstwa Zdrowia (B.56). Jednym z leków w nim udostępnionych jest apalutamid – nowoczesny inhibitor receptora androgenowego (ARI, *androgen receptor inhibitor*) wydłużający czas przeżycia wolnego od przerzutów (MFS, *metastasis free survival*) i przeżycie całkowite (OS, *overall survival*) chorych na nmCRPC [3].

OPIS PRZYPADKU

W 2013 r. u 82-letniego mężczyzny z wywiadem nadciśnienia tętniczego, przewlekłej niewydolności nerek w stadium 3. oraz optymalnie kontrolowanej astmy oskrzelowej, rozpoznano raka gruczołowego (*adenocarcinoma*) prostaty w wyjściowym stopniu zaawansowania cT2bN0M0, histopatologicznie złośliwość określono na Gleason 8 (3+5) przy najwyższym stężeniu PSA (*prostate-specific antigen*) 23 ng/ml. W badaniach obrazowych wykluczono rozsiew choroby. Rozpoczęto wstępną hormonoterapię analogiem hormonu uwalniającego luteinę (LHRH, *luteinizing hormone releasing hormone*) – leuproreliną w dawce 22,5 mg podskórnie. W efekcie uzyskano obniżenie stężenia PSA do 3,58 ng/ml. Chory został zakwalifikowany do leczenia radykalnego radioterapią sterowaną obrazem (IGRT, *image-guided radiotherapy*) fotonami 15 MV wg planu 3D CBCT (*cone beam computed tomography*, tomografia wiązki stożkowej) – podano dawkę 6500 cGy/g w 25 frakcjach na obszar gruczołu krokowego, następnie kontynuowano uzupełniającą hormonoterapię analogiem LHRH co 3 miesiące przez okres łącznie 3 lat (do 2016 r.) ze względu na zaliczenie pacjenta do grupy wysokiego ryzyka (Gleason 8 i PSA > 20 ng/ml) [4]. W trakcie leczenia hormonalnego stosowano profilaktykę osteoporozy preparatem wapnia i witaminy D₃, stężenie PSA utrzymywało się w granicach < 0,3 ng/ml.

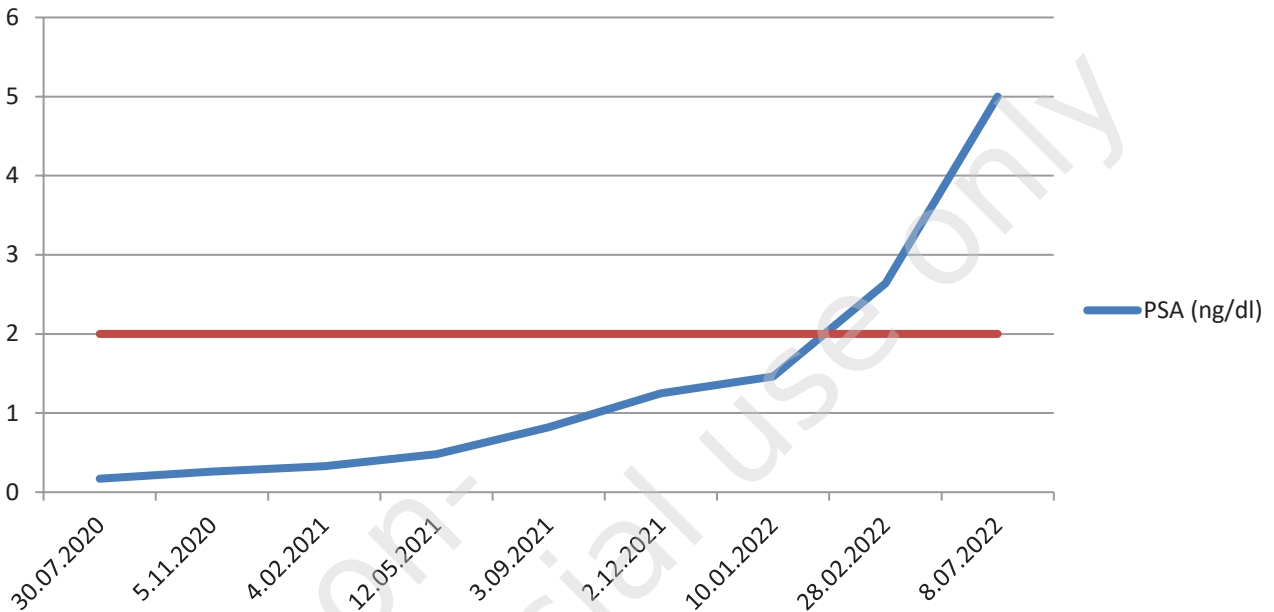
Chory pozostawał w obserwacji do 2018 r., wówczas z powodu wzrostu stężenia PSA do 1,8 ng/ml wdrożono diagnostykę obrazową (scyntygrafia statyczna układu kostnego), w której nie stwierdzono obecności przerzutów. Obserwację kontynuowano, jednak wobec dynamicznego wzrostu stężenia PSA do 5 ng/ml w ciągu 6 miesięcy zdecydowano o leczeniu analogiem LHRH – tryptoreliną podskórnie w dawce 11,25 mg co 3 miesiące. Uży-

skano przejściowy efekt terapii i spadek stężenia PSA do 0,2 ng/ml, jednak w 2020 r., przy stężeniu PSA 1,7 ng/ml, rozpoczęto całkowitą blokadę androgenową (MAB, *maximal androgen blockade*) i do dotychczasowego leczenia dołączono antagonistę androgenów – flutamid w dawce 250 mg doustnie 3 razy dziennie, a następnie, z powodu złej tolerancji, lek zmieniono na bikalutamid (50 mg doustnie raz dziennie). Podwójną terapię hormonalną prowadzono z dobrym efektem biochemicznym (spadek stężenia PSA do 0,17 ng/ml – nadir) i klinicznym przez prawie 2 lata (do grudnia 2021 r.), wówczas, przy PSA 1,25 ng/ml, odstawił bikalutamid, co jednak nie przyniosło efektu w postaci spadku stężenia PSA. Pacjent został skierowany na badania obrazowe w celu oceny pod kątem obecności zmian wtórnych, co pozwoliłoby wdrożyć nowe leczenie (w tym czasie obowiązywał program lekowy umożliwiający nowoczesną hormonoterapię jedynie w chorobie przerzutowej). W wykonanej tomografii komputerowej klatki piersiowej, jamy brzusznej i miednicy mniejszej z kontrastem dożylnym oraz w scyntygrafii kości nie stwierdzono obecności zmian metastatycznych.

W marcu 2022 r. w Polsce wprowadzono nowe narzędzie w terapii chorych z nmCRPC pod postacią programu lekowego Ministerstwa Zdrowia. Zgodnie z wymogami tego programu u opisywanego pacjenta powtórzono wyżej wymienione badania obrazowe i ponownie nie udowodniono obecności przerzutów. Chory został włączony do leczenia apalutamidem w dawce 240 mg raz dziennie z dniem 11.07.2022 r. przy stężeniu PSA 5,0 ng/ml i kastracyjnym stężeniu testosteronu (< 2,5 ng/dl), kontynuowano leczenie analogiem LHRH. Należy nadmienić, że pacjent spełnił szereg kryteriów określonych w programie: poza udokumentowaniem nieobecności zmian wtórnych uzyskano co najmniej trzy kolejne wzrosty stężenia PSA w odstępach minimum tygodniowych, w tym co najmniej dwa o 50% w stosunku do wartości wyjściowej (nadir), przy nominalnym stężeniu PSA > 2 ng/ml (wartości PSA pacjenta i punkt odcięcia dla rozpoczęcia leczenia przedstawiono na rycinie 1).

Kolejnym wymogiem programu jest czas podwojenia PSA (PSADT, *PSA doubling time*) wynoszący mniej niż 10 miesięcy, co przekłada się na wysokie ryzyko wystąpienia przerzutów u chorego [5]; również i to kryterium zostało spełnione, PSADT u pacjenta wyniósł 4,1 miesiąca (dysponujemy ogólnodostępnymi kalkulatorami pozwalającymi obliczyć PSADT, m.in. ONCOassist®). W chwili rozpoczęcia leczenia chory pozostawał w dobrym stanie ogólnym (1. stopień w skali ECOG, Eastern Cooperative Oncology Group), choroby przewlekłe były dobrze kontrolowane, nie stwierdzano cech niewydolności serca ani ciężkiej niewydolności nerek czy wątroby.

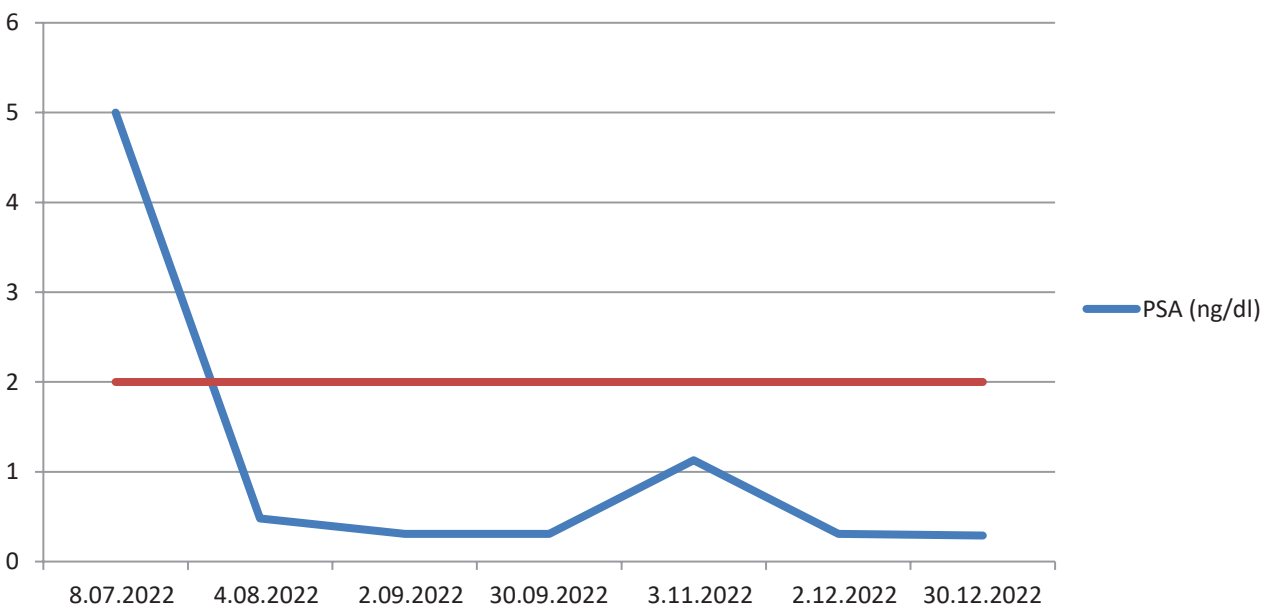
Rycina 1. Dynamika stężenia PSA przed leczeniem apalutamidem. Czerwonym kolorem oznaczono stężenie 2 ng/ml – wymagane do rozpoczęcia leczenia w programie lekowym.



W związku z zaawansowanym wiekiem chorego oraz ze współistniejącymi chorobami przewlekłymi zdecydowano się na przeprowadzanie wizyt kontrolnych w miesięcznych odstępach. Podczas pierwszej stwierdzono spadek stężenia PSA do 0,48 ng/ml, tolerancja leczenia była bardzo dobra, poza przejściowym kilkudniowym osłabieniem w stopniu umiarkowanym nie odnotowa-

no działań niepożądanych. Po 2 miesiącach terapii obserwowano dalsze obniżanie się stężenia PSA do 0,31 ng/ml, jednak chory zgłosił uciążliwe działania uboczne leczenia pod postacią przewlekłego osłabienia w stopniu G2 wg CTCAE (*Common Terminology Criteria for Adverse Events*), wysypki skórnej plamisto-grudkowej w stopniu G3, bólów głowy, zawrotów głowy w stopniu G1/2

Rycina 2. Dynamika stężenia PSA w trakcie leczenia apalutamidem. Czerwonym kolorem oznaczono stężenie 2 ng/ml – wymagane do rozpoczęcia leczenia w programie lekowym.



(w badaniu neurologicznym i w badaniach laboratoryjnych nie stwierdzono istotnych nowych nieprawidłowości). Zgodnie z zapisami z charakterystyki produktu leczniczego (ChPL) zdecydowano o czasowym wstrzymaniu leczenia, zalecono doustne leki antyhistaminowe oraz miejscowe glikokortykosteroidy i ustalono przyspieszoną wizytę kontrolną po 7 dniach. W tym czasie nastąpiła poprawa stanu ogólnego pacjenta, wycofały się objawy ogólne i zmniejszyło nasilenie wysypki do stopnia G1, dlatego też w porozumieniu z pacjentem (i ponownie zgodnie z ChPL) zdecydowano o kontynuowaniu leczenia w dawce zredukowanej o połowę (120 mg raz dziennie). Warto zaznaczyć, że wysypka skórna w jakimkolwiek stopniu nasilenia oraz zmęczenie należą do najczęstszych działań niepożądanych apalutamidu (pojawiają się u > 25% chorych) i w zdecydowanej większości przypadków (> 90%) nie prowadzą do całkowitego odstawienia leku. Po miesiącu terapii w zredukowanej dawce stężenie PSA utrzymywało się na stabilnym poziomie 0,31 ng/ml, natomiast przy kolejnej ocenie wystąpiła progresja do 1,1 ng/ml (dynamika stężenia PSA została przedstawiona na rycinie 2). Pacjent przyznał, że w związku z wystąpieniem infekcji grypopodobnej, bez konsultacji z lekarzem, samodzielnie odstawił lek na blisko 2 tygodnie.

Wobec dobrego samopoczucia chorego w trakcie wizyty zdecydowano o przywróceniu pełnej dawki apalutamidu (240 mg/24 h), dzięki czemu w kolejnych dwóch comiesięcznych kontrolach uzyskano stężenia PSA odpowiednio 0,31 ng/ml oraz 0,29 ng/ml przy akceptowalnych działaniach niepożądanych terapii. W czasie powstawania niniejszego artykułu leczenie jest kontynuowane w pełnej dawce, pacjent oczekuje na opis kontrolnego badania scyntygrafii kości po 6 miesiącach od włączenia do programu.

Warto wspomnieć, że zgodnie z zapisami programu lekowego leczenie chorych z nmCRPC możemy prowadzić do czasu wystąpienia progresji PSA zdefiniowanej jako trzy kolejne wzrosty PSA oznaczone w co najmniej tygodniowych odstępach z udowodnionym wzrostem o co najmniej 50% w stosunku do wartości wyjściowej (czyli w przypadku opisywanego pacjenta jest to 5 ng/ml), przy nominalnym stężeniu PSA > 2 ng/ml. Kolejnym niezależnym warunkiem zakończenia leczenia jest wystąpienie przerzutów do kości potwierdzone w badaniu scyntygraficznym, które powinno być przeprowadzone obligatoryjnie po 6 miesiącach. Ponadto program daje lekarzowi możliwość wykonania badań obrazowych w dowolnym momencie, w zależności od sytuacji klinicznej; pojawienie się przerzutów w tych badaniach jest, oczywiście, bezwzględnym wskazaniem do wyłączenia chorego z programu lekowego.

PODSUMOWANIE

W opisanym wyżej przypadku klinicznym pacjenta z nmCRPC z powodzeniem zastosowano nowoczesny lek antyandrogenowy, jakim jest apalutamid. To terapia, która daje chorym szansę na wydłużenie czasu przeżycia bez wystąpienia przerzutów, przede wszystkim do kości, i tym samym związanych z nimi powikłań, takich jak dolegliwości bólowe, złamania patologiczne czy zespół kompresji rdzenia kręgowego. Nowoczesna hormonoterapia w tym wskazaniu jest dostępna w Polsce od stosunkowo niedawna i obecnie prowadzone są obserwacje co do skuteczności tego leczenia, co będzie stanowić podstawę do dalszej wymiany doświadczeń z punktu widzenia lekarza klinicysty.

Piśmiennictwo

1. Sung H, Ferlay J, Siegel RL et al. Global Cancer Statistics 2020: GLOBOCAN Estimates of Incidence and Mortality Worldwide for 36 Cancers in 185 Countries. *CA Cancer J Clin.* 2021; 71: 209-49. <http://doi.org/10.3322/caac.21660>.
2. Didkowska J, Wojciechowska U, Olasek P et al. Nowotwory złośliwe w Polsce w 2019 roku. Warszawa 2021.
3. Smith MR, Saad F, Chowdhury S et al. Apalutamide treatment and metastasis-free survival in prostate cancer. *N Engl J Med.* 2018; 378: 1408-18. <http://doi.org/10.1056/NEJMoa1715546>.
4. Parker C, Castro E, Fizazi K et al. Prostate cancer: ESMO Clinical Practice Guidelines for diagnosis, treatment and follow-up. *Ann Oncol.* 2020; 31: 1119-34. <http://doi.org/10.1016/j.annonc.2020.06.011>.
5. Howard LE, Moreira DM, De Hoedt A et al. Thresholds for PSA doubling time in men with non-metastatic castration-resistant prostate cancer. *BJU Int.* 2017; 120(5B): E80-6. <http://doi.org/10.1111/bju.13856>.