

Opis przypadku

Apalutamid jako opcja terapeutyczna w przypadku niewyleczenia miejscowego u pacjenta z nmCRPC

Apalutamide as a therapeutic option in case of local failure in the nmCRPC

Magdalena Stankiewicz

Zakład Brachyterapii, Narodowy Instytut Onkologii im. Marii Skłodowskiej-Curie – Państwowy Instytut Badawczy, Oddział w Gliwicach

STRESZCZENIE

Apalutamid jest niesteroidowym selektywnym inhibitorem receptora androgenowego zarejestrowanym w leczeniu opornego na kastrację raka gruczołu krokowego bez przerzutów odległych, z dużym ryzykiem wystąpienia przerzutów oraz w leczeniu raka gruczołu krokowego wrażliwego na leczenie hormonalne z przerzutami odległymi. W pracy opisano chorego na raka stercza z wieloletnim przebiegiem choroby. U pacjenta po 18 latach od pierwotnego leczenia rozpoznano stadium oporności na kastrację bez przerzutów odległych. Zakwalifikowano go do leczenia systemowego w oparciu o apalutamid. Początkowo leczenie prowadzono w ramach programu rozszerzonego dostępu do apalutamidu, a od marca 2022 r. w ramach programu lekowego B.56. W opracowaniu przedstawiono skuteczność i bezpieczeństwo terapii w 12-miesięcznej obserwacji oraz poruszono kontrowersyjne aspekty wcześniejszego leczenia stosowanego u pacjenta.

Słowa kluczowe: rak stercza, oporność na kastrację, apalutamid

Adres do korespondencji:

dr n. med. Magdalena Stankiewicz
Zakład Brachyterapii, Narodowy Instytut
Onkologii im. Marii Skłodowskiej-
Curie – Państwowy Instytut
Badawczy, Oddział w Gliwicach
44-102 Gliwice, ul. Wybrzeże
Armii Krajowej 15

Otrzymano:

20.03.2023

Zaakceptowano:

1.04.2023

DOI: 10.24292/01.OR.131010423

Copyright © Medical Education.

All rights reserved.

ABSTRACT

Apalutamide is a non-steroidal selective androgen receptor inhibitor approved for the treatment of high-risk non-metastatic castration-resistant prostate cancer and metastatic hormone-sensitive prostate cancer. The paper describes a case of a patient diagnosed with prostate cancer with a long-term course of the disease. The patient was diagnosed with a non-metastatic castration-resistant stage 18 years after primary treatment. Systemic treatment with apalutamide was recommended. Initially, the treatment was carried out as part of the extended access to apalutamide program and from March 2022 as part of the B.56 drug program. The study presents the effectiveness and safety of the therapy in a 12-month follow-up period and discusses controversial aspects of the patient's previous treatments.

Key words: prostate cancer, castration resistance, apalutamide

WSTĘP

Rak gruczołu krokowego to najczęstszy nowotwór u mężczyzn w Polsce (zachorowalność 20,6%). Zajmuje on drugie miejsce po raku płuca pod względem umieralności (10,3%). Nowotwór ten charakteryzuje się najwyższą dynamiką wzrostu zachorowalności. Umieralność utrzymywała się na stałym poziomie na początku XXI w., natomiast od 2004 r. wykazuje tendencję wzrostową [1]. Skuteczność leczenia raka stercza jest relatywnie wysoka, jednak nadal pozostaje on jedną z istotnych przyczyn przedwczesnej umieralności dorosłych mężczyzn.

Metody leczenia raka stercza zależą od stopnia zaawansowania choroby w momencie rozpoznania. We wczesnym stadium stosuje się leczenie operacyjne, różne techniki radioterapii (w tym radioterapię stereotaktyczną i brachyterapię) oraz hormonoterapię (HT) opartą na analogach lub antagonistach gonadoliberyny (GnRH, *gonadotropin-releasing hormone*). W przypadku rozszerzenia lub stadium oporności na kastrację (CRPC, *castrate-resistant prostate cancer*) oprócz wspomnianego leczenia promieniami i hormonoterapii zastosowanie znajduje również chemioterapia w oparciu o docetaksel lub kabazytaksel, hormonoterapia z wykorzystaniem nowoczesnych antyandrogenów oraz ^{223}Ra . Europejskie Towarzystwo Urologiczne (EAU, European Association of Urology) zaleca, aby pacjentom z rozpoznaniem M0 CRPC z czasem podwojenia PSA (PSADT, *PSA doubling time*) < 10 miesięcy zaoferować leczenie oparte na apalutamidzie, darolutamidzie lub enzalutamidzie [2].

Populacja z rozpoznaniem raka stercza to pacjenci starsi, często z licznymi chorobami towarzyszącymi. Profil bezpieczeństwa jest istotnym czynnikiem wpływającym na wybór terapii. Hormonoterapia w oparciu o antyandrogeny II generacji charakteryzuje się wysoką skutecznością pod względem wydłużania zarówno czasu do progresji choroby, jak i przeżycia całkowitego oraz bardzo dobrą tolerancją.

OPIS PRZYPADKU

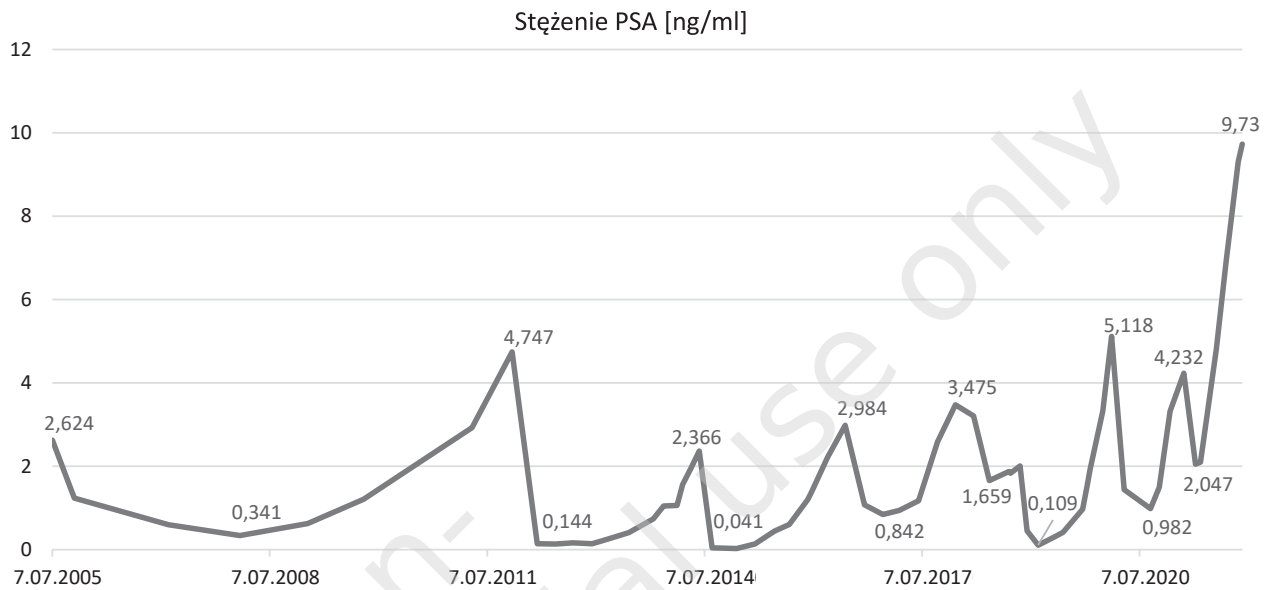
U 60-letniego pacjenta rozpoczęto diagnostykę w kierunku raka stercza w lipcu 2004 r. z powodu podwyższonego stężenia PSA (*prostate-specific antigen*), wynoszącego 8,3 ng/ml. Na podstawie biopsji gruboigłowej ustalono rozpoznanie histopatologiczne: *adenocarcinoma Gleason 3+3*. Biopsja była powikłana ostrym zapaleniem stercza i pęcherza moczowego, konieczne było czasowe założenie cewnika do pęcherza moczowego. W badaniach obrazowych nie uwidoczniono przerzutów do regionalnych węzłów chłonnych ani rozsiewu odległego. Na podstawie badania *per rectum* stopień zaawansowania miejscowego

oceniono na cT2b. Pacjenta zaklasyfikowano do grupy pośredniego ryzyka wznowy biochemicznej [2] i zdecydowano o zastosowaniu leczenia promieniami zgodnie ze schematem stosowanym wówczas w naszym ośrodku. Jako pierwszy etap leczenia w dniu 20.11.2004 r. przeprowadzono *boost* z wykorzystaniem brachyterapii wysokiej mocy dawki (HDR-BT, *high-dose-rate brachytherapy*) z użyciem źródła irydowego ^{192}Ir – podano dawkę całkowitą 10 Gy w pojedynczej frakcji. Następnie w okresie 6.12.2004–12.01.2005 r. prowadzono radioterapię z pól zewnętrznych (EBRT, *external beam radiotherapy*) dawką frakcyjną 2 Gy do dawki całkowitej 44 Gy na obszar regionalnych węzłów chłonnych oraz dawką frakcyjną 2 Gy do dawki całkowitej 54 Gy na obszar stercza. Nie zastosowano wówczas leczenia hormonalnego.

Po zakończeniu leczenia promieniami pacjent pozostawał pod stałą kontrolą, co 3–6 miesięcy oznaczano stężenie PSA. Z powodu wzrostu stężenia PSA spełniającego kryteria Phoenix wznowy biochemicznej (PSA nadir + 2 ng/ml) [3] w listopadzie 2011 r. wykonano rezonans magnetyczny (MR, *magnetic resonance*), którego obraz odpowiadał wznowie miejscowej w obrębie prawobocznej części stercza. Pacjenta zakwalifikowano do leczenia systemowego w oparciu o goserelinę, rozpoczęto je w grudniu 2011 r. Od maja 2013 r. obserwowano powolny wzrost stężenia PSA pomimo stosowanej hormonoterapii (ryc. 1). Z uwagi na nieskuteczność ówczesnej farmakoterapii zdecydowano o wdrożeniu leczenia miejscowego – pacjentowi zaproponowano radioterapię ratującą lub prostatektomię radykalną. Chory nie wyraził zgody na leczenie operacyjne. W związku z tym zakwalifikowano go do ratującego leczenia z wykorzystaniem radioterapii stereotaktycznej (SBRT, *stereotactic body radiation therapy*).

W dniach 10.06–20.06.2014 r. przeprowadzono SBRT z zastosowaniem CyberKnife® fotonami X 6 MV na obszar wznowy w prawym płacie stercza z marginesem dawką frakcyjną 6 Gy do dawki całkowitej 30 Gy. Rok po radioterapii ratującej, pomimo kontynuowania terapii analogiem GnRH, stężenie PSA ponownie zaczęło wzrastać, osiągając w czerwcu 2016 r. wartość spełniającą kryteria Phoenix wznowy biochemicznej. Ze względu na brak innych możliwości terapeutycznych do gosereliny dołączono bicalutamid. Jednak już po 12 miesiącach stosowania maksymalnej blokady androgenowej (MAB, *maximal androgen blockade*) zaobserwowano wzrost stężenia PSA. W dniu 30.11.2017 r. wykonano badanie PSMA PET/CT (*prostate-specific membrane antigen positron emission tomography/computed tomography*) w poszukiwaniu zmian podejrzanych o wznowę miejscową lub rozsiew. W badaniu PET zobrazowano wznowę choroby zasadniczej w mięśniu stercza po stronie prawej, bez metabolicznych cech przerzutów

Rycina 1. Kinetyka stężenia PSA w latach 2005–2021.



odległych. Wobec niedostępności innych metod leczenia kontynuowano dotychczasową hormonoterapię. Stężenie PSA zaczęło spadać prawdopodobnie w związku z rozpoczęciem terapii dutasterylem.

Przy kolejnej progresji biochemicznej wykonano badanie MR stercza (27.09.2018), w którym opisano progresję choroby – nacieki nowotworowe znajdował się w części środkowej i w strefie obwodowej prawego płata stercza, przechodził na ścianę pęcherza moczowego po stronie prawej i na prawy pęcherzyk nasienny. W dniu 15.10.2018 r. wykonano biopsję stercza, która potwierdziła wznowę w obrębie prawego płata stercza i prawego pęcherzyka nasiennego. Stopień złośliwości histologicznej w skali Gleasona oceniono na 4+5. Pacjenta zakwalifikowano do leczenia miejscowego z wykorzystaniem brachyterapii. Brachyterapię HDR ¹⁹²Ir przeprowadzono 20.11.2018 r. w znieczuleniu podpajęczynówkowym, podano dawkę 19 Gy na obszar wznowy w prawym płacie stercza i prawym pęcherzyku nasiennym. Szybki spadek stężenia PSA po leczeniu promieniami spowodował, że zdecydowano o przerwie w hormonoterapii, która była stosowana już od 7 lat (ryc. 1, 2).

Kolejna progresja biochemiczna wystąpiła po 8 miesiącach, a w lutym 2020 r. stężenie PSA było równe 5,118 ng/ml. Badanie MR z 22.10.2019 r. uwidoczniało częściową regresję zmian naciekowych w prawobocznej części gruczołu krokowego. Nacieki w ścianie tylnej po stronie prawej pęcherza moczowego był podobny jak w badaniu poprzednim. Pojawił się natomiast niejednoznaczny obszar w podstawie stercza po stronie lewej

oraz patologiczny, podejrzany o nacieki zapalne lub nowotworowy obszar w ścianie górnej pęcherza moczowego po stronie lewej, który nie był widoczny wcześniej. W badaniu PET PSMA z 26.02.2020 r. zobrazowano wznowę miejscową raka w obu płatach stercza, bez metabolicznych cech rozsiewu. W marcu 2020 r. rozpoczęto leczenie z wykorzystaniem MAB (leuprorelina + flutamid) i uzyskano szybką odpowiedź pod postacią obniżenia stężenia PSA do 0,982 ng/ml w czasie 5 miesięcy. Przy ponownej progresji biochemicznej i wykluczeniu rozsiewu, ze względu na dotychczas przeprowadzone leczenie i stosowanie maksymalnej blokady androgenowej, wobec braku innych możliwości zdecydowano o zamianie flutamidu na bikalutamid. Osiągnięto krótkotrwałą stabilizację stężenia PSA, a następnie obserwowano kolejną, szybką progresję biochemiczną (ryc. 1, 2). Badanie PET PSMA we wrześniu 2021 r. uwidoczniało pojedynczą lokalizację choroby zasadniczej w mięszu stercza i przy tylnej ścianie pęcherza moczowego, z cechami częściowej regresji metabolicznej w stosunku do badania z 26.02.2020 r.

Dotychczas prowadzone leczenie okazało się nieskuteczne. Kilukrotne napromienianie w obrębie miednicy zamykało drogę do kolejnego leczenia miejscowego, z wykorzystaniem zarówno radioterapii, jak i chirurgii. Brak rozsiewu w badaniach obrazowych wykluczał możliwość zastosowania innego leczenia systemowego niż stosowana już MAB. W grudniu 2021 r. stężenie PSA osiągnęło 9,73 ng/ml, przy stężeniu testosteronu równym 0,2 ng/ml, PSADT wynosił 8,3 miesiąca. W badaniu tomografii komputerowej szyi, klatki piersiowej, jamy brzusznej i miednicy oraz scyntygrafii kośćca wykluczono rozsiew odległy i węzłowy.

Rozpoznano stadium opornego na kastrację raka gruczołu krokowego bez przerzutów odległych (nmCRPC, *non-metastatic castration-resistant prostate cancer* lub M0 CRPC).

Zgodnie z zaleceniami EAU pacjentom z rozpoznaniem M0 CRPC i PSADT < 10 miesięcy należy zaoferować leczenie w oparciu o apalutamid, darolutamid lub enzalutamid [2]. Dzięki programowi rozszerzonego dostępu do leku 14 grudnia 2021 r. u opisywanego chorego rozpoczęto leczenie apalutamidem. Natomiast od marca 2022 r., po aktualizacji programu lekowego B.56, leczenie kontynuowano w ramach tego programu.

Po włączeniu apalutamidu osiągnięto szybki spadek stężenia PSA, które w połowie stycznia 2022 r. wynosiło 0,323 ng/ml (ryc. 3). W marcu 2022 r. osiągnięto stężenie nieoznaczalne (< 0,004 ng/ml), które utrzymuje się do listopada 2022 r. Po blisko 2 tygodniach leczenia pojawiła się swędząca wysypka skórna, która ustąpiła w ciągu kilku dni po zastosowaniu leków przeciwhistaminowych. W kontrolnej tomografii komputerowej wykonanej 28.02.2022 r. zobrazowano wznowę miejscową z przejściem nacieku na tylnoprawoboczną ścianę pęcherza moczowego o rozległości podobnej jak w badaniu poprzednim, wg RECIST 1.1 – stagnacja. W scyntygrafii kośćca z 8.06.2022 r. wykluczono rozsiew do kości.

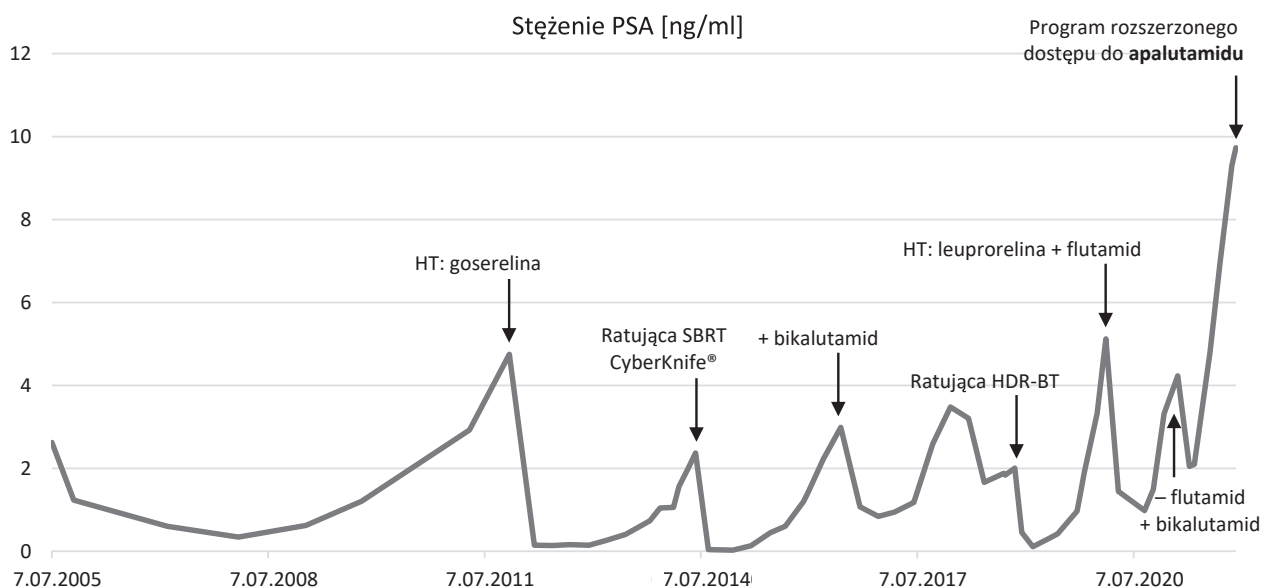
W maju 2022 r. doszło do zatrzymania moczu. W poradni urologicznej założono cewnik do pęcherza moczowego po wielokrotnym rozszerzaniu cewki rozszerzadłami plastikowymi, z następowym krwawieniem z cewki. Od czerwca 2022 r. pacjent zgłaszał

nasilające się objawy: biegunki, bóle podbrzusza i krocza. Pod koniec czerwca wobec braku możliwości utrzymania drożności cewki moczowej bez cewnika, w związku z przebyłym leczeniem i wystąpieniem pozapalnego zaostrzenia przewlekłych dolegliwości bólowych zalecono wykonanie cystostomii nadłonowej. Na początku sierpnia wystąpiła podwyższona temperatura ciała, nasiliły się bóle w obrębie miednicy, które promieniowały do pachwin, stawów biodrowych i kończyn dolnych, powodując trudności w poruszaniu się. W związku z tym zalecono przerwę w stosowaniu apalutamidu. Pod kontrolą poradni urologicznej włączono antybiotykoterapię oraz zlecono wykonanie kontrolnych badań laboratoryjnych i obrazowych.

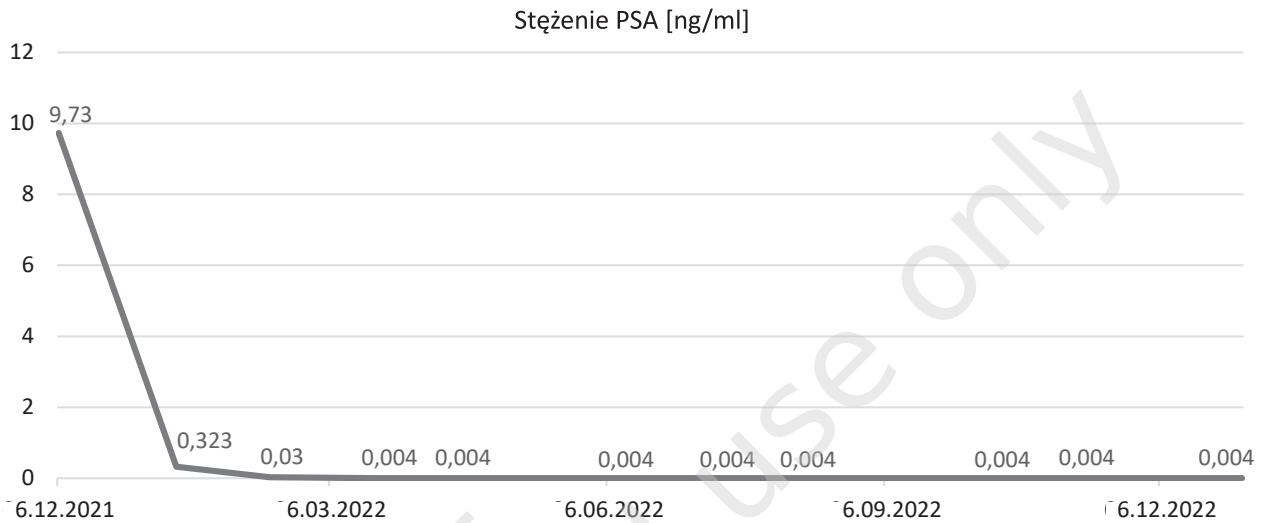
W badaniu MR z 18.08.2022 r. opisano obszary patologicznego wzmocnienia z cechami ograniczenia dyfuzji wokół szyi pęcherza moczowego oraz cewki moczowej. Podobne zmiany uwidoczniono w obrębie mięśni, przy spojeniu łonowym, bardziej nasilone po stronie lewej. Obraz w połączeniu z danymi klinicznymi przemawiał za masywnymi zmianami zapalnymi z wyształconymi ropniami w powyższych lokalizacjach. W posiewie moczu wyhodowano *Pseudomonas aeruginosa* CP(-) (>1 000 000 CFU/ml) oraz *Enterococcus faecalis* HLAR(-) (>1 000 000 CFU/ml).

Włączono antybiotykoterapię celowaną zgodną z wynikiem posiewu moczu z antybiogramem (ryc. 4). Uzyskano znaczną poprawę, ustąpiły ból, gorączka oraz dolegliwości ze strony przewodu pokarmowego. Objawy występujące od czerwca były najprawdopodobniej związane z zaostrzeniem popromiennych zmian zapalnych w obrębie miednicy w wyniku interwencji urologicznych.

Rycina 2. Schemat stosowanych terapii na wykresie stężenia PSA w latach 2005–2021.



Rycina 3. Kinetyka stężenia PSA podczas leczenia apalutamidem.



Rycina 4. Wynik badania posiewu moczu z dnia 25.08.2022 r.

Antybiotyk – nazwa	Antybiogram			
	1		2	
	Wynik	MIC	Wynik	MIC
Nitrofurantoin			S	32
Amikacin	WZE	16		
Ampicillin			S	2
Ceftazidime	WZE	8		
Ciprofloxacyn	WZE	0,5	S	1
Cefepime	WZE	8		
Gentamicyn	R			
Gent. Synergy			S	500
Levofloxacyn	WZE	2	S	1
Pip/Tazo	WZE	16		
Strep. Synergy			S	1000

S – wrażliwy, WZL – wrażliwy, zwiększona ekspozycja, R – oporny, MIC (mg/l) strefa (mm).
Interpretacja lekowności wg zaleceń EUCAST.

OMÓWIENIE

W przedstawionej historii choroby nie ma kontrowersji. Jej omówienie należy rozpocząć od pierwszego schematu radioterapii, który został wykorzystany na przełomie lat 2004 i 2005. Leczenie EBRT dawką frakcyjną 2 Gy do dawki 44 Gy na obszar węzłów chłonnych miednicy i do dawki całkowitej 54 Gy na obszar stercza z *boostem* HDR-BT dawką frakcyjną 10 Gy w 1 frakcji charakteryzuje się niewystarczającą skutecznością i od wielu lat nie jest stosowane. Przyjmując dla raka stercza wartość $\alpha/\beta = 3$ Gy, dawka efektywna biologicznie (BED, *biologically effective dose*) w zastosowanym schemacie była równa 133,3 Gy. Retrospektywna analiza wyników leczenia raka gruczołu krokowego w naszym ośrodku pokazała, że BED wyższa od 135 Gy wiąże się

ze zmiernie niższym ryzykiem wznowy biochemicznej [4]. Przedstawiony przypadek potwierdza nieskuteczność zastosowanego schematu napromieniania zarówno jeśli chodzi o kontrolę biochemiczną, jak i miejscową.

Kolejne wątpliwości może budzić zastosowanie SBRT ratującej. Wybór takiej terapii był spowodowany przede wszystkim brakiem zgody pacjenta na leczenie operacyjne. Dostępne opracowania sugerują dużą skuteczność i niską toksyczność ratującej SBRT [5–8], jednak liczba chorych leczonych w ten sposób jest stosunkowo niewielka, a czas obserwacji za krótki na uznanie takiego postępowania za standard. W opisywanym przypadku napromieniano tylko obszar wznowy miejscowej z marginesem, bez objęcia całego gruczołu krokowego. Miało to na celu ograniczenie toksyczności kolejnego leczenia promieniami w obrębie miednicy. Dane literaturowe dotyczące tego typu terapii są bardzo ograniczone, opisywane były bardzo niewielkie grupy pacjentów z krótkim czasem obserwacji po leczeniu. Sugeruje się, że leczenie takie jest dobrze tolerowane i charakteryzuje się zadowalającą skutecznością. Nie istnieją jednak jasne kryteria selekcji pacjentów do tej terapii [9, 10].

Decyzja o leczeniu promieniami po raz trzeci wydaje się najbardziej kontrowersyjna. Z perspektywy czasu można przypuszczać, że przeprowadzenie operacyjnego leczenia ratującego prawdopodobnie byłoby skuteczniejsze, jednak również obciążone wysokim ryzykiem powikłań. W 2018 r., po dwukrotnym napromienieniu miednicy, pacjenta nie zakwalifikowano do leczenia operacyjnego. Brak innych metod terapeutycznych i ryzyko niekontrolowanego miejscowego rozwoju choroby przyczyniły

się do śmiałej próby leczenia. Nie istnieją dane na temat efektywności i bezpieczeństwa powtórnego leczenia ratującego z wykorzystaniem promieniowania jonizującego. Zastosowano schemat z podaniem dawki całkowitej 19 Gy w pojedynczej frakcji, uważany za bezpieczny oraz skuteczny w leczeniu ratującym i pierwotnym. Badacze sugerowali również skuteczność takiego dawkowania w terapii fokalnej [11–13]. Po dłuższym okresie obserwacji okazało się ono jednak znacznie mniej skuteczne niż schematy kilkadawkowe i obecnie jego wykorzystanie nie ma uzasadnienia [14, 15].

Zgodnie z zaleceniami EAU w przypadku wznowy biochemicznej po leczeniu promieniami u pacjentów, których stan ogólny pozwala na kwalifikację do leczenia ratującego, należy wykonać badanie PSMA PET-CT (ew. PET-CT z choliną lub flucyklowiną). Zgodnie z tymi zaleceniami ratujące leczenie miejscowe powinno być oferowane wysoce wyselekcjonowanej grupie pacjentów z potwierdzoną w biopsji gruboigłowej wznową miejscową w ramach badań klinicznych lub prospektywnego badania kohortowego w ośrodkach z dużym doświadczeniem.

Toksyczność prowadzonego leczenia była przez wiele lat stosunkowo niewielka, w szczególności biorąc pod uwagę trzykrotne napromienianie stercza z wykorzystaniem schematów hipofrakcjonowanych. Jeszcze przed kwalifikacją do pierwotnego leczenia omawiany pacjent miał pozytywny wywiad w kierunku zalegania moczu w pęcherzu wymagającego założenia cewnika do pęcherza. Po radioterapii dolegliwości ustąpiły. Nasilenie objawów ze strony układu moczowego nastąpiło w lutym 2018 r. – pojawiły się wówczas: krwimocz, zaburzenia mikcji o typie przeszkody podpęcherzowej oraz nawracające infekcje dróg moczowych, którym towarzyszyły dyzuria oraz częstomocz. Stosowano antybiotykoterapię empiryczną z dobrym efektem. W czerwcu 2018 r. konieczne było przeprowadzenie zabiegu obustronnego rozcięcia szyi pęcherza moczowego. Po zabiegu obserwowano miernie nasilone nietrzymanie moczu, nykturię 4–5 razy. Stosowano dutasteryd i mirabegron z poprawą. Rok po leczeniu z wykorzystaniem brachyterapii ratującej obserwowano osłabiony strumień moczu, nykturię 4 razy, okresowo pieczenie cewki moczowej pod koniec mikcji i parcia naglące na pęcherz moczowy. W październiku 2019 r. konieczne było założenie cewnika do pęcherza moczowego w celu utrzymania drożności cewki moczowej, pojawiały się bóle miednicy oraz krwimocz. Nawracały infekcje dróg moczowych, które dobrze reagowały na antybiotykoterapię celowaną zgodną z wynikiem posiewu moczu i antybiogramu. W październiku 2020 r. usunięto cewnik, ze względu na obserwowane silne tendencje do zarastania części sterczowej cewki zdecydowano o jej poszerzeniu, uzyskano wy-

ływ czystego moczu. Z powodu nietrzymania moczu założono na stałe cewnik zewnętrzny. Najbardziej nasilone objawy pojawiły w połowie 2022 r. (omówiono w części „Opis przypadku”).

W związku z rozpoznaniem stadium nmCRPC, dzięki programowi rozszerzonego dostępu do leku u pacjenta wdrożono leczenie zgodne z międzynarodowymi zaleceniami [2, 16]. Skuteczność apalutamidu w leczeniu pacjentów z ww. rozpoznaniem została udowodniona w badaniu SPARTAN. Zastosowanie apalutamidu w połączeniu z terapią deprywacji androgenów (ADT, *androgen deprivation therapy*) u pacjentów nmCRPC wiązało się z wydłużeniem czasu wolnego od przerzutów odległych oraz czasu do progresji objawowej. Leczenie to było bardzo dobrze tolerowane [17]. Dalsze analizy potwierdziły również wydłużenie czasu do drugiej progresji, wydłużenie przeżycia całkowitego i obniżenie ryzyka zgonu o 25% [18, 19].

Opisany przypadek chorego z wieloletnim przebiegiem raka gruczołu krokowego potwierdza skuteczność oraz bezpieczeństwo apalutamidu w leczeniu stadium M0 CRPC w krótkiej, 12-miesięcznej obserwacji. Leczenie w oparciu o apalutamid jest efektywne, dobrze tolerowane i pozwala na kontrolę procesu nowotworowego. U pacjenta wystąpiło tylko jedno działanie niepożądane, które można wiązać z terapią tym lekiem. Była to wysypka skórna, która szybko ustąpiła po zastosowaniu leczenia objawowego.

PODSUMOWANIE

W ostatnich latach nastąpił przełom w terapii raka stercza opornego na kastrację, nie tylko w stadium rozsiewu, ale również u pacjentów bez przerzutów odległych. Mimo to choroba ta pozostaje nieuleczalna. Wyniki prospektywnych badań klinicznych wskazują na skuteczność kilku leków, których zastosowanie znacznie statystycznie wydłuża czas przeżycia całkowitego oraz czas wolny od progresji choroby, przy akceptowalnym profilu toksyczności, u chorych w stadium oporności na kastrację bez rozsiewu odległego [17, 20, 21]. Zmiany w zapisach programu lekowego B.56 wprowadzone w marcu 2022 r. umożliwiły leczenie pacjentów w stadium nmCRPC z wykorzystaniem preparatów mających rejestrację w tym wskazaniu.

Pomimo faktu, iż liczba skutecznych metod terapeutycznych u chorych z rozpoznaniem CRPC wzrosła, nadal brakuje bezpośrednich porównań skuteczności i bezpieczeństwa dostępnych form leczenia. Decyzje terapeutyczne powinny być zindywidualizowane. Wydaje się, że u bezobjawowych chorych w dobrym stanie ogólnym, z rozpoznaniem M0 CRPC zastosowanie nowocze-

nych antyandrogenów jest wartościową metodą terapeutyczną, która powinna być rozważona jako leczenie pierwszego rzutu.

Piśmiennictwo

1. Didkowska J, Wojciechowska U, Olasek P et al. Nowotwory złośliwe w Polsce w 2019 roku. Cent. Onkol. Inst. im M Skłodowskiej-Curie, Warszawa 2021.
2. Mottet N, Cornford P, van den Bergh RCN et al. EAU-EANM-ESTRO-ESUR-ISUP -SIOG Guidelines on Prostate Cancer 2022. Eur Urol. In: EAU Guidelines. Edn. presented at the EAU Annual Congress Amsterdam 2022; EAU Guidelines Office, Arnhem, the Netherlands. Online: <http://uroweb.org/guidelines/compilations-of-all-guidelines/>.
3. Cox J, Grignon D, Kaplan R et al. Consensus statement: guidelines for PSA following radiation therapy. Int J Radiat Oncol Biol Phys. 1997; 37: 1035-41.
4. Miszczyk M, Jabłońska I, Krzysztofiak T et al. Does Brachytherapy Boost Improve Biochemical Control in Intermediate and High-Risk Prostate Cancer Patients Compared to External Beam Radiotherapy Alone? Int J Radiat Oncol. 2021; 111(3): e286-7.
5. Jereczek-Fossa BA, Beltramo G, Fariselli L et al. Robotic image-guided stereotactic radiotherapy, for isolated recurrent primary, lymph node or metastatic prostate cancer. Int J Radiat Oncol Biol Phys. 2012; 82(2): 889-97.
6. Vavassori A, Jereczek-Fossa BA, Beltramo G et al. Image-guided robotic radiosurgery as salvage therapy for locally recurrent prostate cancer after external beam irradiation: Retrospective feasibility study on six cases. Tumori. 2010; 96(1): 71-5.
7. Arcangeli S, Agolli L, Donato V. Retreatment for prostate cancer with stereotactic body radiation therapy (SBRT): Feasible or foolhardy? Reports Pract Oncol Radiother. 2015; 20(6): 425-9. <http://dx.doi.org/10.1016/j.rpor.2014.08.001>.
8. Jereczek-Fossa BA, Marvaso G, Zaffaroni M et al. Salvage stereotactic body radiotherapy (SBRT) for intraprostatic relapse after prostate cancer radiotherapy: An ESTRO ACROP Delphi consensus. Cancer Treat Rev. 2021; 98: 102206.
9. Scher N, Bauduceau O, Bollet M et al. Stereotactic prostate focal reirradiation therapy for local recurrence: preliminary results of Hartmann Oncology Radiotherapy Group. BJR Open. 2019; 1(1): 20180027.
10. Mbeutcha A, Chauveinc L, Bondiau PY et al. Salvage prostate re-irradiation using high-dose-rate brachytherapy or focal stereotactic body radiotherapy for local recurrence after definitive radiation therapy. Radiat Oncol. 2017; 12(1): 1-10.
11. Chitmanee P, Tsang Y, Tharmalingam H et al. Single-Dose Focal Salvage High Dose Rate Brachytherapy for Locally Recurrent Prostate Cancer. Clin Oncol. 2020; 32(4): 259-65. <http://doi.org/10.1016/j.clon.2019.10.008>.
12. Maenhout M, Peters M, van Vulpen M et al. Focal MRI-Guided Salvage High-Dose-Rate Brachytherapy in Patients With Radiorecurrent Prostate Cancer. Technol Cancer Res Treat. 2017; 16(6): 1194-201.
13. Tharmalingam H, Tsang Y, Ostler P et al. Single dose high-dose rate (HDR) brachytherapy (BT) as monotherapy for localised prostate cancer: Early results of a UK national cohort study. Radiother Oncol. 2020; 143: 95-100. <http://doi.org/10.1016/j.radonc.2019.12.017>.
14. Siddiqui ZA, Gustafson GS, Ye H et al. Five-Year Outcomes of a Single-Institution Prospective Trial of 19-Gy Single-Fraction High-Dose-Rate Brachytherapy for Low- and Intermediate-Risk Prostate Cancer. Int J Radiat Oncol Biol Phys. 2019; 104(5): 1038-44. <http://doi.org/10.1016/j.ijrobp.2019.02.010>.
15. Salari K, Ye H, Sebastian E et al. 21 Gy Single Fraction Prostate HDR Brachytherapy: Mature Results of a Single Institution Prospective Study. Brachytherapy. 2022; 21(6): S22.
16. Schaeffer EM, Srinivas S, Adra N et al. NCCN Guidelines® Insights: Prostate Cancer, Version 1.2023. J Natl Compr Canc Netw. 2022; 20(12): 1288-98.
17. Smith MR, Saad F, Chowdhury S et al. Apalutamide Treatment and Metastasis-free Survival in Prostate Cancer. N Engl J Med. 2018; 378(15): 1408-18.
18. Smith MR, Saad F, Chowdhury S et al. Apalutamide and Overall Survival in Prostate Cancer. Eur Urol. 2021; 79(1): 150-8.
19. Small EJ, Saad F, Chowdhury S et al. Apalutamide and overall survival in non-metastatic castration-resistant prostate cancer. Ann Oncol. 2019; 30(11): 1813-20. <http://doi.org/10.1093/annonc/mdz397>.
20. Sternberg CN, Fizazi K, Saad F et al. Enzalutamide and Survival in Nonmetastatic, Castration-Resistant Prostate Cancer. N Engl J Med. 2020; 382(23): 2197-206.
21. Fizazi K, Shore N, Tammela TL et al. Darolutamide in nonmetastatic, castration-resistant prostate cancer. N Engl J Med. 2019; 380(13): 1235-46.